

HAMARTOMA FIBROSO INFANTIL: LESÃO VOLUMOSA COM ENVOLVIMENTO DE PLEXO BRAQUIAL

CHILDREN'S FIBROUS HAMARTOMA: EXTENSIVE INJURY INVOLVING BRACHIAL PLEXUS

LISIEUX EYER DE JESUS¹, VINÍCIUS SCHOTT GAMEIRO², ROSA JUREMA NOVELLI³, GILBERTO BENICHE GIROTTI JR.⁴, MÁRCIO PENHA⁴

RESUMO

Objetivo: Apresentar um caso de hamartoma fibroso da infância em lactente ressecado tardiamente e se apresentando como lesão extensa, com envolvimento de elementos vasculares e neurais do plexo braquial. **Métodos:** Estudo de caso clínico e revisão de literatura pertinente. **Resultados:** Criança do sexo masculino, com massa tumoral axilar direita, irregular surgida aos 2 meses de idade e relacionada à administração da vacina BCG, sendo tratada com agentes anti-tuberculosos, sem resposta. Mediante biópsia a lesão foi diagnosticada como hamartoma fibroso infantil, e, após sofrer período de crescimento rápido, foi submetida à exérese cirúrgica completa. **Conclusão:** O hamartoma fibroso juvenil é um tumor benigno raro, tipicamente se apresentando no primeiro ano de vida em meninos, com localização mais comum no oco axilar. O diagnóstico diferencial se faz com tumores de partes moles em geral e, em casos de apresentação na axila direita, com adenopatias axilares causadas por reação à BCG. O tratamento é exérese completa da lesão e o prognóstico é favorável.

Unitermos: Hamartoma; Vacina BCG; Fibroma; Neoplasias de Tecido Conjuntivo.

SUMMARY

Objective: To present a case of fibrous hamartoma in a late-dried infant presenting as an extensive injury, involving vascular and neural elements of brachial plexus. **Methods:** Clinical case study and pertinent literature review. **Results:** Male child, with right axillary irregular tumoral mass, of which onset occurred at 2 months of age and related to BCG vaccine application, being treated with anti-tuberculosis agents, not responding to therapy. Upon biopsy, the injury was diagnosed as children's fibrous hamartoma, and, after a fast growing period, was submitted to total surgical exeresis. **Conclusion:** The juvenile fibrous hamartoma is a rare benign tumor, typically occurring within the first year of life in boys, most commonly located at axillary gap. The differential diagnosis is performed with soft parts tumors in general, and, in right axillary location cases, with axillary adenopathies caused by responses to BCG vaccine. Treatment approach is total exeresis of the injury and the prognosis is favorable.

Keywords: Hamartoma; BCG Vaccine; Fibroma. Neoplasms, Connective Tissue

INTRODUÇÃO

O hamartoma fibroso da infância é um tumor raro, com apenas cerca de 200 casos descritos em literatura, a maioria absoluta deles com diâmetro < 4 cm, tipicamente axilares ou torácicos. Apresentamos aqui um caso de tumor com grandes dimensões e envolvimento das estruturas vasculo-nervosas do plexo braquial após período de crescimento rápido em lactente, discutindo o diagnóstico diferencial e o tratamento, com uma revisão da literatura pertinente.

O atendimento ao paciente esteve de acordo com as normas aceitas pela Comissão de Ética do Hospital Universitário Antônio Pedro.

MATERIAIS E MÉTODOS

Estudo de caso. Foi feita uma busca da literatura endereçando hamartoma fibroso infantil (infantile fibrous hamartoma) através das bases de dados MEDLINE, EMBASE e LILACS.

RESULTADOS

Lactente masculino branco, foi levado ao centro de saúde de atendimento primário aos 2 meses de idade com tumor de 2 cm, superficial, endurecido e com pouca mobilidade em axila direita. A lesão foi atribuída a linfangite secundária à vacina BCG e tratada com isoniazida por 3 meses.

Devido ao aumento continuado do nódulo aos 5 meses de idade

foi encaminhado para avaliação no serviço de cirurgia pediátrica do Hospital Universitário Antônio Pedro, sendo realizada biópsia incisional, que revelou hamartoma fibroso da infância. Houve crescimento rápido da lesão seguindo o eixo medial e longitudinal do braço, atingindo 15 cm em diâmetro longitudinal aos 9 meses de idade (Figura 1) e causando dificuldade motora à criança por efeito de massa, apesar de um exame neurológico normal. Os exames de imagem solicitados (US, TC e RMN), evidenciaram massa ântero-medial no braço direito aderida ao úmero e envolvendo estruturas nervosas e vasculares (Figura 2). A ressecção completa da lesão foi então planejada e executada em conjunto pelas disciplinas de ortopedia e cirurgia pediátrica, após obter consentimento informado dos responsáveis, considerando os riscos de lesão vascular e neural. No ato cirúrgico foi encontrado tumor amarelado, duro, com margens imprecisas, sem cápsula, infiltrativo nos planos musculares e envolvendo todo o plexo braquial, artéria braquial e veias basilica e braquial. A lesão aderida ao 1/3 proximal do úmero, sem invasão ou lesão óssea. Foi completamente ressecado após o isolamento da artéria braquial e dos nervos ulnar, mediano e radial, que foram preservados (Figura 3), sem complicações vasculares ou neurológicas. Foi necessária a ligadura da veia axilar. Utilizamos profilaxia anti-trombótica durante os 5 primeiros dias pós-operatórios com heparina de baixo peso molecular, sem problemas na evolução. O exame histológico pós-operatório confirmou o diagnóstico de hamartoma fibroso da infância.

Trabalho realizado pelas disciplinas de ortopedia e cirurgia pediátrica, Hospital Universitário Antônio Pedro, Universidade Federal Fluminense, Rio de Janeiro.

Endereço para correspondência: Rua Presidente Domiciano 52/801, Boa Viagem, Niterói, Rio de Janeiro. CEP 24210-270 - E-mail lisieux@uol.com.br

1 - Titular do Colégio Brasileiro de Cirurgiões, mestre em cirurgia, cirurgiã pediátrica do Hospital Universitário Antônio Pedro, UFF, Rio de Janeiro.

2 - Professor Adjunto da Disciplina de Ortopedia UFF.

3 - Residente de Pediatria Hospital Universitário Antônio Pedro, UFF.

4 - Residentes de Ortopedia Hospital Universitário Antônio Pedro, UFF.

Trabalho recebido em: 05/01/06 aprovado em 15/05/06

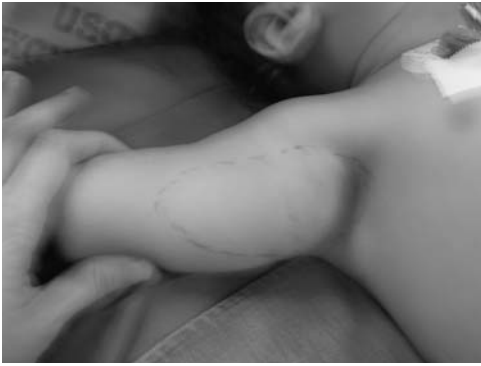

Figura 1 - Foto da lesão em pré-operatório imediato.

DISCUSSÃO

O hamartoma fibroso infantil foi descrito por Reye⁽¹⁾ em 1956 (tumor subdérmico fibromatoso da infância), e há menos de 200 casos registrados em literatura mundial até o momento, 8 deles em literatura latino-americana. 91% dos casos relatados estavam presentes no primeiro ano de vida, 1/4 destes desde o nascimento⁽²⁾. O sexo masculino predomina (2,4:1) e 95% são solitários, apresentando-se principalmente em axila, braço, tórax e região inguinal/ genital, nunca em mãos e pés.

É indolor e tem crescimento imprevisível, que pode ser rápido na primeira infância, lentificando-se após os 5 anos de idade. Não há relatos de involução espontânea. Nunca foi registrada malignização e a recorrência após ressecção completa é incomum (cerca de 10% dos casos)⁽²⁾. Eventualmente há alterações tróficas na pele suprajacente. Não está relacionado a síndromes ou história familiar positiva. As lesões maiores tipicamente envolvem as estruturas vâsculo-nervosas e os tumores são infiltrativos, com margens indistintas e sem cápsula, mas não invadem as estruturas circunvizinhas.

Histologicamente são compostos de tecido adiposo maduro entremeado por faixas de tecido fibroso denso farto em miofibroblastos e colágeno. Estão presentes junto às faixas de tecido conjuntivo ninhos de mesênquima primitivo representados por células pequenas arredondadas imaturas, com mitoses raras e sem áreas de atipia, imersos em matriz mixóide, constituindo possivelmente um processo anômalo de maturação tecidual.

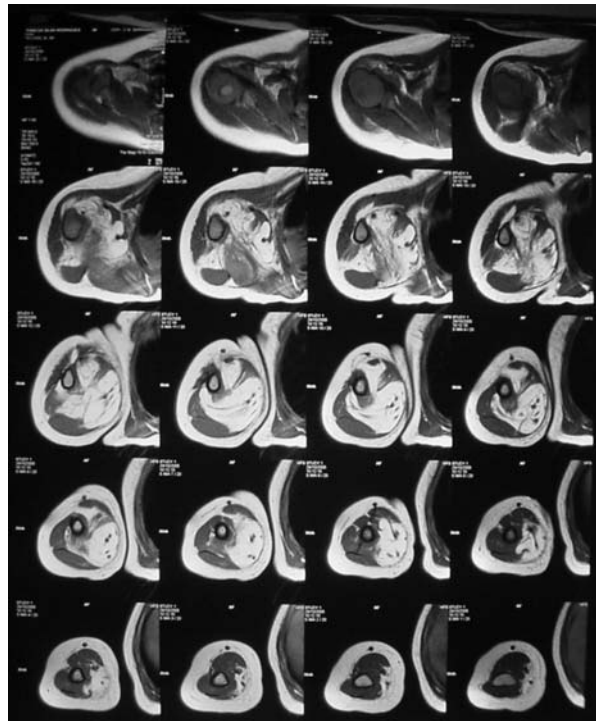


Figura 2 - Ressonância magnética nuclear, corte transversal, demonstrando a lesão, sua relação com as estruturas vâsculo-nervosas do braço e úmero.

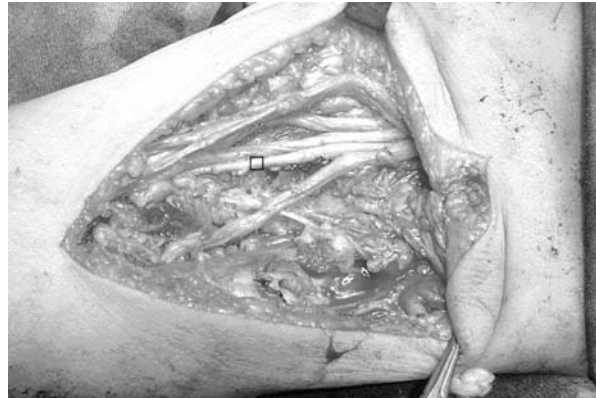

Figura 3 - Exposição dos elementos da plexo braquial após ressecção. Marcador sobre a artéria braquial.

considerando a baixa taxa de recorrência mesmo para ressecções incompletas.

O diagnóstico diferencial envolve todos os tumores de partes moles, e, considerando uma tumoração endurecida e fixa a planos profundos, é importante que não seja confundido com neoplasias malignas, principalmente fibromatose juvenil e sarcomas (em especial rhabdomyosarcomas, típicos da criança jovem), a fim de evitar tratamentos ablativos desnecessários ou, correspondentemente, tratamentos exclusivamente resseccionais ou cirúrgicos incompletos para lesões malignas. Também devem ser afastados tumores neurais (principalmente neurofibromas) e tumores vasculares⁽³⁾. No caso de lesões da axila direita em nosso meio, devido ao uso sistemático da vacina BCG, é necessário o diagnóstico diferencial com adenopatias secundárias à vacinação⁽⁴⁾.

A conduta terapêutica é a ressecção completa da lesão, sem sacrificar estruturas nobres, con-

REFERÊNCIAS BIBLIOGRÁFICAS

1. Reye RD. A consideration of certain subdermal fibromatous tumors of infancy. J Pathol. 1956; 72:149-54.
2. Dickey GE, Sotero-Avila C. Fibrous hamartoma of infancy: current review. Pediatr Dev Pathol. 1999; 2:235-43.
3. Eich GF, Hoeffel J, Tschapefer H, Gassner I, Willi UV. Fibrous tumors of children: imaging a heterogenous group of disorders. Pediatr Radiol. 1998; 28:500-9.
4. Goraya JS, Virdi VS. Bacille Calmette-Guérin lymphadenitis. Postgrad Med J. 2002; 78:327-9.