

TRANSPOSIÇÃO DO ENXERTO VASCULARIZADO DA FÍBULA PRO FÊMUR DIAFISÁRIO SEM MICROANASTOMOSES

VASCULARIZED FIBULAR GRAFT TRANSPOSITION TO UPPER FEMUR AVOIDING MICROSURGERY

LUCIANO RUIZ TORRES¹, FERNANDA BOGDANOVICS PAGANOTTI¹, GUILHERME PELOSINI GAIARSA¹,
HSIANG WEI TENG¹, FRANCISCO PEREZ SORO NETO², DAN CARAI MAIA VIOLA²,
FABIANO INÁCIO DE SOUZA¹, CLÉCIO SEJI YUHARA², RAMES MATTAR JÚNIOR¹, LEONARDO FRANCO PINHEIRO GAIA¹

RESUMO

Objetivo: O estudo descreve uma maneira nova e simples de transplantar o enxerto ósseo vascularizado da fíbula pro fêmur diafisário sem necessidade de microcirurgia, demonstra o caso clínico operado com bom resultado quanto a vascularização e consolidação óssea e, por último, especula sobre possíveis outras aplicações dentro da cirurgia reconstrutiva. **Métodos:** A fíbula vascularizada é transportada até o fêmur sem necessidade de microcirurgia, alcançando até sua metáfise proximal através das comunicações das perfurantes do músculo gêmeo lateral com as septais fibulares via retalho de pele póstero-lateral da perna que intersecciona os dois sistemas. **Resultados:** O paciente operado evoluiu sem infecção. Cintilografia esquelética precoce demonstrou vascularização óssea. **Conclusão:** O retalho gêmeo fibular é nova arma no arsenal do cirurgião. Sua técnica é factível, reproduzível, seu tempo cirúrgico reduzido e o princípio de construção com ponte através de ilhas de pele e perfurantes poderá ser aplicado na construção de novos retalhos.

Descritores: Transplante ósseo. Retalhos cirúrgicos. Fíbula/transplante. Músculo esquelético.

ABSTRACT

Objective: The study describes a new and simple way to transplant-transpose a vascularized fibular graft from the fibula to the femur diaphysis without the need for microsurgery, demonstrates a successful clinical case with good results with regards to vascularization and osseous consolidation, and speculates about other applications of this flap procedure in reconstructive surgery. **Methods:** A stalked vascularized fibular bone graft was transferred without microsurgery. The bone reached the proximal diaphysis of the femur. Communication between the lateral gastrocnemius arterial system and fibular artery through a skin flap and its perforating arteries allowed good vascularization to the graft. The concept of "perforating artery-to-perforating artery" was established with their vascular territories intersecting the skin island flap. **Results:** The patient operated on healed without infection. Bone scintigraphy showed periosteal bone vascularization. **Conclusion:** The Cutaneous Gastrocnemius-Fibular Flap is a new weapon for the reconstructive surgeon. It's practical and reliable, and its reduced surgery time and its principle of construction will be applicable to the creation of other flaps.

Keywords: Bone transplantation. Surgical flaps. Fibula/transplantation. Muscle, Skeletal.

Citação: Torres LR, Paganotti FB, Gaiarsa GP, Teng HW, Soro Neto FP, Viola DCM et al. Transposição do Enxerto Vascularizado da Fíbula pro Fêmur Diafisário sem Microanastomoses. *Acta Ortop Bras.* [periódico na Internet]. 2010; 18(4):212-7. Disponível em URL: <http://www.scielo.br/aob>

Citation: Torres LR, Paganotti FB, Gaiarsa GP, Teng HW, Soro Neto FP, Viola DCM et al. Vascularized fibular graft transposition to upper femur avoiding microsurgery. *Acta Ortop Bras.* [online]. 2010; 18(4):212-7. Available from URL: <http://www.scielo.br/aob>

Todos os autores declaram não haver nenhum potencial conflito de interesses referente a este artigo.

1 – LIM 41 – Laboratório de Investigação Médica do Sistema Músculo-Esquelético do Departamento de Ortopedia e Traumatologia HC/FMUSP
2 – Hospital Municipal Moysés Deutsch, São Paulo, SP

Trabalho desenvolvido no Instituto de Ortopedia e Traumatologia do HC-FMUSP – Disciplina de Trauma, Mão e Microcirurgia / Grupo de Mão e Microcirurgia e no Hospital Municipal Moysés Deutsch
Endereço para correspondência: Rua Barata Ribeiro, 414, cj. 23, São Paulo, Bela Vista, SP, Brasil, CEP: 01308-000. E-mail: lucrut@terra.com.br

Trabalho recebido em 07/05/09, aprovado em 12/08/09

INTRODUÇÃO

Pequenos defeitos ósseos pós-traumáticos podem ser tratados por enxertia óssea convencional. Contudo, a superioridade do potencial de consolidação do enxerto ósseo vascularizado quando comparado ao enxerto autólogo convencional e substitutos ósseos, bem como sua menor reabsorção pós-operatória está bastante estabelecida na literatura¹⁻³ e no nosso meio.^{4,6}

A resistência a ambientes desfavoráveis e previamente infectados de um tecido vivo vascularizado também é superior àquele que demanda revascularização pelo leito adjacente.^{1,7}

Desde sua primeira descrição por Taylor⁸, o procedimento de transplante microcirúrgico da fíbula vascularizada é considerado de alta demanda técnica, a nosso ver comparável ao Grau quatro da classificação de dissecação de retalhos cutâneos.⁹

A dissecação da fíbula envolve abertura de todos os compartimentos da perna. O pedículo da artéria fibular, em geral, pode ser alongado somente até sua origem no tronco tíbio - fibular. Prosseguir no seu alongamento implica na ligadura da artéria Tibial Posterior e risco de desvascularização ou hipovascularização do membro inferior. O posicionamento ideal do enxerto ósseo vascularizado também é difícil muitas vezes exigindo o emprego de alças vasculares pela profundidade óssea e pequena extensão do pedículo fibular.*

Previamente descrito,¹⁰⁻¹⁴ a transposição da fíbula pediculada, baseada no seu pedículo proximal atinge ao máximo a região metafisária distal do fêmur. Sua dissecação também é trabalhosa, assemelhando-se a dissecação do retalho cutâneo fibular (retalho lateral da perna).

Ainda acerca dos enxertos ósseos vascularizados, outros retalhos permitem sua forma osteocutânea: retalho lateral do braço associado ao úmero, o retalho antebraquial (chinês) com segmento do rádio, retalho da artéria ulnar com segmento da ulna, retalho paraescapular com borda lateral da escápula, retalho do serrátil anterior com costelas, retalho grande dorsal com costela/escápula, retalho do trapézio com escápula, retalho inguinocrural com crista ilíaca, retalho do côndilo femoral medial osteocutâneo, segundo metatarsiano associado ao retalho dorsal do pé. A quase totalidade deles é realizada na forma microcirúrgica para a coxa. Excetua-se o retalho da Crista ilíaca que pode ser pediculado na Circunflexa Ilíaca Profunda em rotação para cabeça femoral no tratamento da osteonecrose, contudo não alcança a região diafisária do fêmur.

No tocante aos retalhos musculares, Ger^{15,16} popularizou o conceito de cobrir um defeito com transposição de um músculo local e então enxertá-lo com pele parcial. Orticochea¹⁷ primeiro descreveu o transplante da pele adjacente junto ao músculo no membro inferior. McCraw et al.¹⁸ depois McCraw e Dibbel¹⁹ demonstraram que a pele adjacente aos músculos recebe seu suprimento vascular de ramos perforantes dos vasos que irrigam o músculo. McCraw et al.²⁰, Morris²¹, Mathes e Nahai²², Salibian e Menick²³ e Cheng et al.²⁴ ampliaram ainda mais os limites para o uso do retalho do gêmeo musculocutâneo para defeitos no terço distal da perna e coxa.

O estudo mais aprimorado da fisiologia dos retalhos baseados em pedículo perforante, na última década²⁵⁻²⁸, permitiu o uso de novos retalhos locais em ilha chamados de "*propeller flaps*" ou retalhos em hélice. Nestes, a dissecação de um pedículo perforante em região excêntrica ao retalho permite sua rotação, até 180 graus,

atingindo o defeito almejado, sendo grande a quantidade de tecidos perfundido por um único vaso perforante.^{29,30} A idéia de que uma artéria cutânea perfura o músculo e atinge a trama vascular homogênea da pele, permitindo a irrigação de grandes áreas, ficou mais clara. Estas perforantes podem ser irrigadas também de forma reversa, quando se realiza a ligadura da origem de um pedículo perforante que entrou na pele de um retalho já irrigado por outra fonte. Desta forma pode-se agregar parte do músculo adjacente a esta perforante junto a ilha de pele do retalho, gerando retalhos quiméricos.³¹⁻³³

Todavia, diferente do tecido muscular, aplicar o mesmo princípio para utilização de tecido ósseo vascularizado com grande mobilidade do seu pedículo e deste em relação a porção cutânea/muscular levada não encontra descrição na literatura médica pesquisada.

O objetivo deste estudo é descrever uma maneira nova e simples de transplantar o enxerto ósseo vascularizado da fíbula pro fêmur diafisário sem necessidade de microcirurgia e especular sobre possíveis outras aplicações dentro da cirurgia reconstrutiva.

MATERIAL E MÉTODO

Realizamos estudo anatômico prévio dos vasos perforantes do músculo gêmeo medial.³⁴ Na experiência clínica subsequente, foram levantadas ilhas de pele do retalho cada vez maiores sem apresentar sofrimento. Assim, o músculo passa a ser, para os defeitos mais distantes, um "carregador" de pele vascularizada. Com a familiarização do poder de irrigação de um vaso perforante muscular do gêmeo, passamos também a utilizar o gêmeo lateral. O músculo gêmeo lateral tem menores proporções que a cabeça medial e leva a um déficit de flexão plantar ainda menor, dentro da estrutura global do tríceps sural. É, porém, capaz de associar a mesma quantidade de pele necessária aos defeitos, atingindo, com facilidade, o terço médio e a transição do terço médio para proximal na face lateral da coxa.

Em estudo das perforantes da artéria fibular, Yoshimura et al.³⁵ diferenciou perforantes musculocutâneas, septomusculocutâneas, transitando entre solear e fibulares, mas emitindo ramos musculares e vasos puros septocutâneos. Sendo maior a probabilidade de se encontrar vasos septais no terço distal da perna e demais no proximal e médio.

Propusemos então a retirada do gêmeo lateral de forma musculocutânea onde a ilha de pele fizesse intersecção com a emergência das perforantes distais da artéria fibular. (Figura 1) A maior destas perforantes é dissecada ílesa até o pedículo fibular e este retirado junto com o segmento de fíbula, com ligadura do pedículo fibular proximal e distal ao osso ressecado. (Figura 2) Desta forma a pele irrigada por perforantes do gêmeo lateral nutre reversamente o pedículo fibular que entra na fíbula, alcançando a diáfise do fêmur, com possibilidade de rotação desta perforante fibular em relação a pele. (Figura 3)

CASO CLÍNICO

O paciente de 23 anos, masculino, estudante, portador de Pseudotumor infectado do fêmur direito após trauma. Foi submetido previamente a 14 tratamentos cirúrgicos sem se obter sucesso na cura da infecção e consolidação óssea. (Figuras 4 e 5)

Foi realizado desbridamento agressivo de todo tecido desvitalizado (Figura 6), instalação de fixador externo uniplanar e levantamento

* Cavadas, comunicação pessoal no Simpósio Internacional da SBMR - dezembro/2008

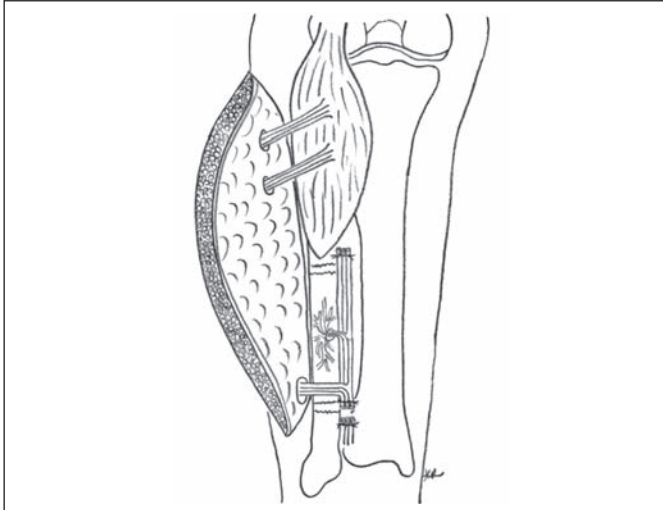


Figura 1 – Representação do retalho cutâneo fazendo a comunicação dos vasos perforantes do sistema do gêmeo lateral e da artéria fibular; no detalhe um ramo periosteal para a fibula emergindo do pedículo vascular.

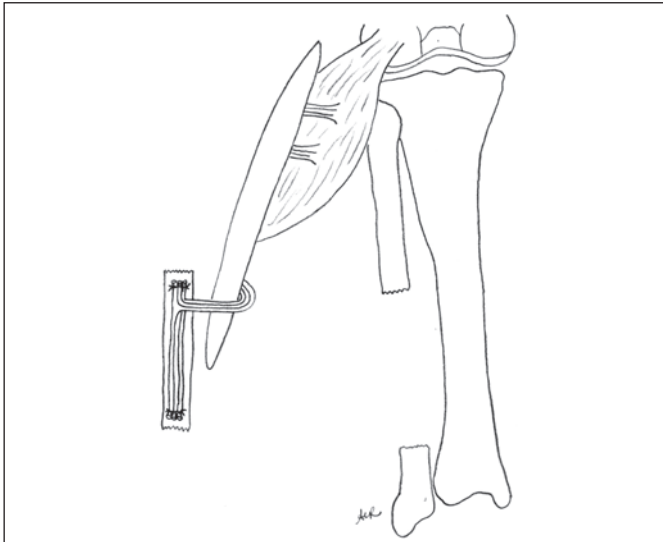


Figura 2 – Retalho levantado, pronto para o transplante.

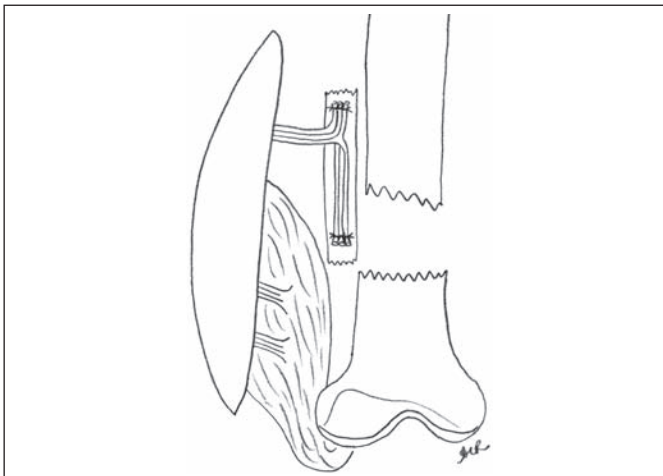


Figura 3 – Posicionamento do enxerto ósseo vascularizado em relação ao fêmur na coxa após transposição.

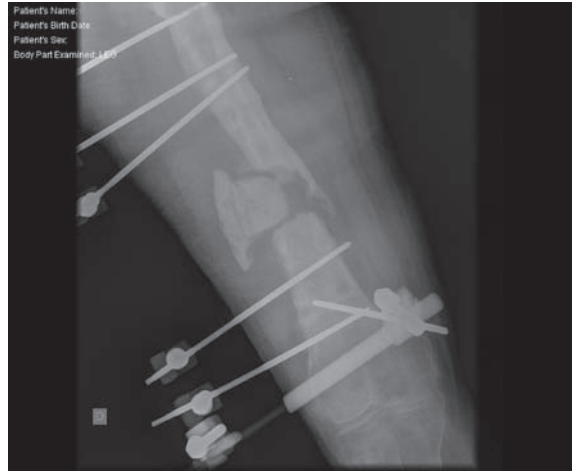

Figura 4 – Radiografia pré operatória demonstrando espaçador cimentado, pseudartrose defectiva do fêmur e osso de má qualidade.

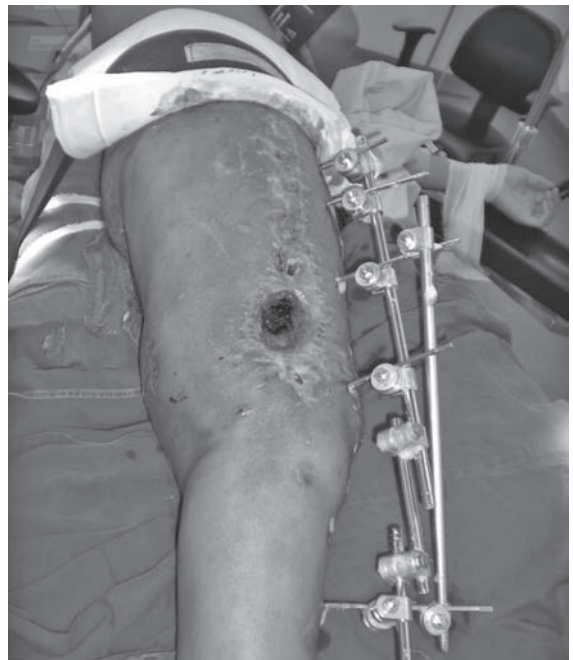

Figura 5 – Nota-se a ferida infectada e revestimento cutâneo cicatricial que não fornece proteção ao osso.



Figura 6 – Após desbridamento amplo da ferida cirúrgica e do tecido ósseo desvitalizado.

do retalho do gêmeo lateral com ilha cutânea extensa envolvendo as faces posterior e lateral da perna e incluindo perfurante fibular do 1/3 distal da perna. Esta foi dissecada e retirada com o enxerto ósseo da fíbula e segmento de vasos fibulares adjacentes ao osso. (Figura 7) No posicionamento do retalho foi realizado rotação como *Propeller* sobre vaso perfurante fibular afim de se posicionar a maior porção do osso junto a pseudartrose do fêmur, não houve qualquer tensão ou dificuldade para isso. (Figura 8) Por facilidade técnica o osso foi posicionado no foco de pseudartrose sem osteossíntese.




Figura 7 – Retalho do gêmeo lateral dissecado (sua face interna), sua ilha cutânea associada e no detalhe a perfurante que comunica a ilha cutânea com o pedículo vascular da fíbula, sob a pinça hemostática.

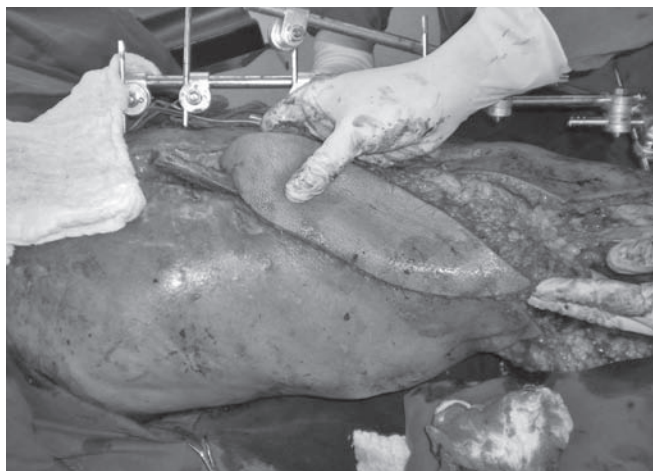

Figura 8 – Facilidade de alcance o osso vascularizado ao fêmur proximal na técnica.

O paciente recebeu antibióticos de amplo espectro. A área doadora do retalho foi enxertada com pele parcial retirada da mesma coxa com dermatômo de Blair.

RESULTADOS

Houve sucesso efetivo em se debelar a infecção e se integrar o retalho cutâneo à cobertura da úlcera e do tegumento instável. (Figura 9) O enxerto de pele se integrou a área doadora do retalho na perna.

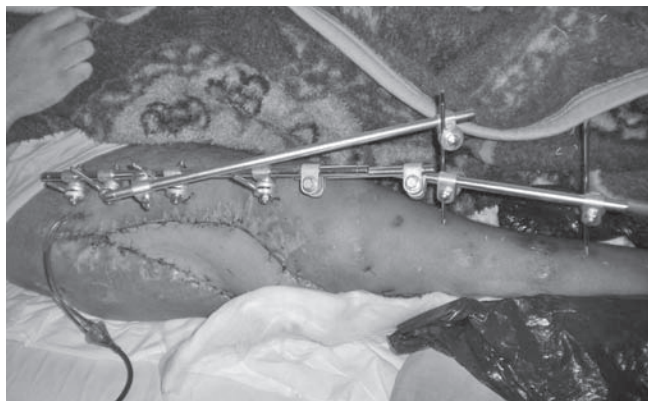

Figura 9 – Fotografia pós operatória da 1ª semana. Integração do retalho e enxerto sem infecção.

A cintilografia esquelética precoce demonstrou tênue área de hiperconcentração do rádio-fármaco lateralmente ao fêmur que corresponde a captação periosteal do enxerto fibular. (Figura 10) Corroborado pelo achado do intra-operatório que demonstrava enchimento nítido dos vasos fibulares e sangramento periosteal abundante da fíbula. Esta deve ser, portanto, a expressão cintilográfica de um enxerto ósseo vascularizado nutrido somente por vaso perfurante. A irrigação periosteal é privilegiada em detrimento dos vasos nutritivos de acordo com as fontes de vascularização do enxerto propostas por Harii³⁶ (Figura 11)

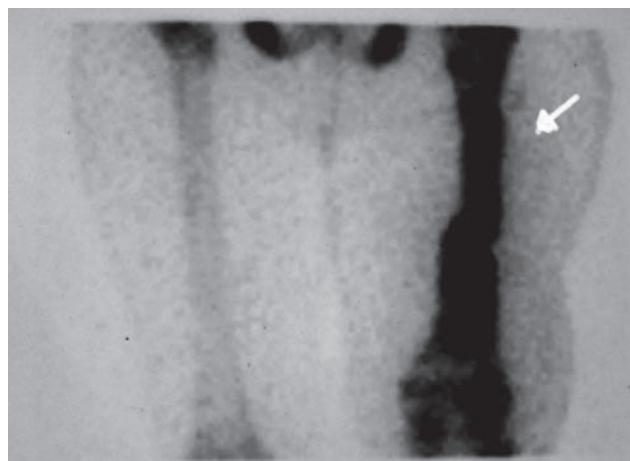


Figura 10 – Cintilografia esquelética Tc 99 demonstrando captação periosteal do enxerto ósseo vascularizado.

A evolução demonstrou esta adequada vascularização óssea. O osso está consolidado e nenhum procedimento de osteossíntese adicional foi realizado. (Figura 12 e 13) A equalização do comprimento dos membros inferiores será realizada as custas de alongamento tibial com aparelho circular, aceitando-se o desnivelamento dos joelhos.

DISCUSSÃO

Georgescu³⁷ descreveu um conceito de retalho de dissecção microcirúrgica, porém sem microanastomoses vasculares. A nova técnica enquadra-se nesta categoria didática. O perfeito entendimento da anatomia perfurante e a familiarização com técnica microcirúrgica é certamente pré-requisito para seu executor, porém sua reproduti-

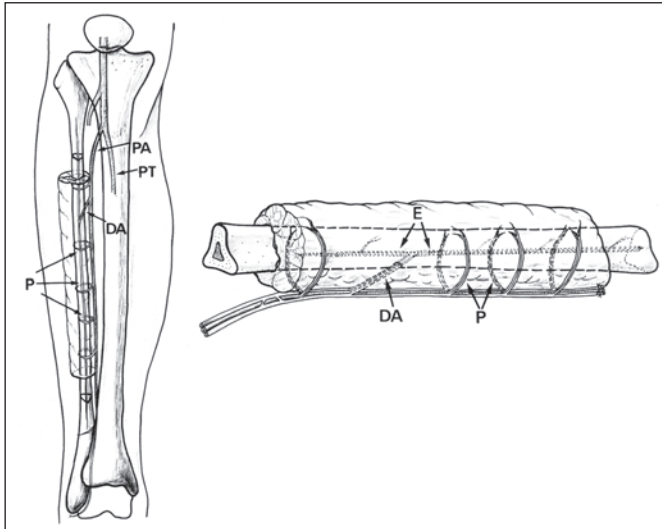


Figura 11 – Irrigação da fíbula de acordo com Hariji⁽³⁶⁾. Representação da artéria fibular (PA), tibial posterior (PT), das artérias periosteais (P), nutrição principal (DA), vasos endosteais (E). Reimpresso com permissão do autor.

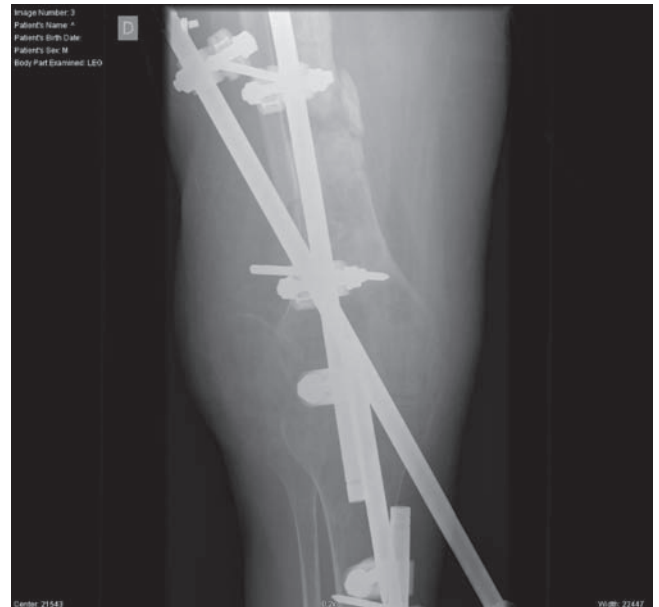

Figura 13 – Radiografia pós operatória.

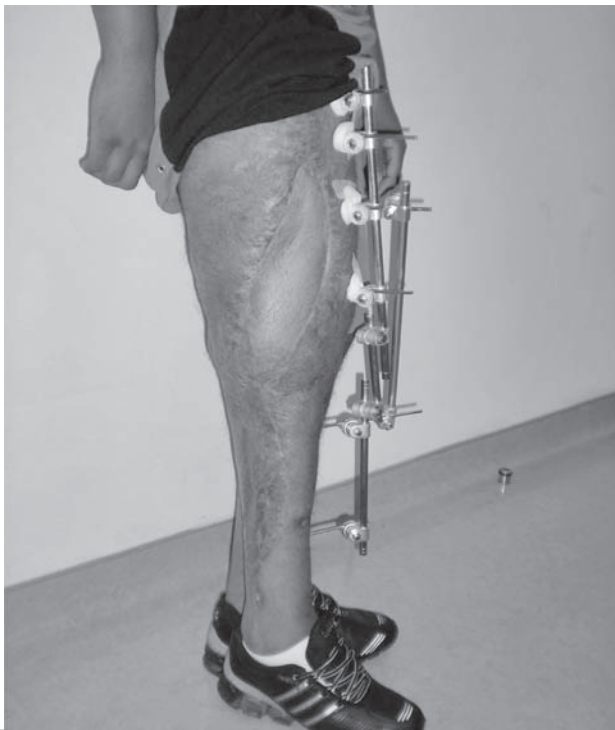

Figura 12 – Cicatrização completa, boa cobertura e ausência de infecção local. Realizando carga parcial com o fixador externo.

bilidade em outros centros e possibilidade de atuação em Serviços onde não se encontre microscópio, pinças, cliques microcirúrgicos e fios delgados de alto custo abre caminho para o tratamento de osteomielites e pseudotroses infectadas da tíbia e do fêmur.

Fomos questionados se o enxerto ósseo vascularizado poderia também ser levado somente no vaso perfurante sem a comunicação desta com o seguimento de vasos fibulares de onde se origina, evitando-se desta forma, a ligadura de um importante vaso da perna. Efetivamente não acreditamos que a perfurante contenha ramos nutritivos diretos ao osso ou perióstio capaz de

irrigá-lo em uma extensão necessária. Na verdade enxergamos a pele adjacente e a perfurante como um canal de ligação que faça a nutrição e drenagem do pedículo fibular que emite os ramos nutritivos para o osso. Desta forma, é fundamental a ligadura e o levantamento de um segmento do pedículo fibular neste retalho. Cirurgiões brasileiros, historicamente, foram ativos e criativos na descrição de novos retalhos: Baudet et al.³⁸, dos Santos^{39,40}, Nassif et al.⁴¹, Masquelet e Rinaldi⁴², Masquelet et al.⁴³, Recalde Rocha et al.^{44,45}, Bertelli e Pagliei^{46,47}, Teng et al.^{48,49} e Ishida et al.⁵⁰ Os autores almejam com este relato inicial alçar esta categoria com o retalho osteomiocutâneo que denominamos Retalho cutâneo gêmeo-fibular. O seu dano maior é estético, já que sua grande ilha de pele é retirada da perna, o que pode ser um problema para as pacientes do sexo feminino. Funcionalmente, o dano é indetectável. O retalho é seguro e o índice de sucesso para vascularização óssea deve ser maior por não depender de anastomoses microvasculares, de difícil monitorização quando no fêmur, pela profundidade, e sujeitas a trombose vascular. Todavia, estudo comparativo subsequente com grande série de casos é necessário para demonstrar tal eficácia. Sua aplicação original óbvia foi como retalho de rotação no tratamento de osteomielite defectiva. Outro tecido que poderá ser agregado neste mesmo retalho é uma porção do músculo solear ou do flexor longo do hálux junto a fíbula no mesmo pedículo fibular para obliterar o eventual espaço morto. Mais que isso, é possível sua aplicação na forma livre com anastomoses no pedículo da artéria sural lateral e/ou fibular. Isto auxiliaria a reconstruções "quiméricas" nas mais variáveis áreas do corpo; inclusive em reconstrução para cirurgia de cabeça e pescoço. Também poderá ser aplicado como retalho muscular funcional através da microneurorrafia do ramo tibial para o músculo gêmeo lateral com ramo motor da área receptora, permitindo reconstrução simultânea óssea do úmero ou dos ossos do antebraço, músculo funcional e revestimento cutâneo.

CONCLUSÃO

Pela sua simplicidade técnica e reprodutibilidade, consideramos o retalho cutâneo gêmeo-fibular uma promissora alternativa no ramo da cirurgia reconstrutiva e merecedor de mais pesquisas para uma maior experiência clínica.

REFERÊNCIAS

- Wood MB, Cooney WP. Vascularized bone segment transfers for management of chronic osteomyelitis. *Orthop Clin North Am.* 1984;15:461-72.
- Wood MB. Free vascularized bone transfers for nonunions, segmental gaps and following tumor resection. *Orthopedics.* 1986;9:810-6.
- De Boer HD, Wood MB. Bone changes in the vascularised fibular graft. *J Bone Joint Surg Br.* 1989;71:374-8.
- Zumiotti AV, Ferreira MC. Treatment of congenital pseudarthrosis of the tibia by microsurgical fibula transfer. *Microsurgery.* 1994;15:37-43.
- Mattar Junior R, Azze RJ, Rezende MR. Congenital Pseudarthrosis of the Forearm. In: Gupta A, Kay SPJ, Scheker LR, editors. *The growing hand - diagnosis and management of the upper extremity in children.* New York: Mosby; 2000. p.1035-40.
- Mattar Junior R, Azze RJ, Camargo OP, Oliveira NRB, Croci AT, Okane SY, Campos Filho R. Abordagem cirúrgica do tumor de células gigantes da extremidade distal do rádio. *Rev Hosp Clin Fac Med Sao Paulo.* 1994;49:95-9.
- Chang N, Mathes SJ. Comparison of the effect of bacterial inoculation in musculocutaneous and random-pattern flaps. *Plast Reconstr Surg.* 1982;70:1-9.
- Taylor GI, Miller GD, Ham FJ. **The free vascularised bone graft: a clinical extension of microvascular techniques.** *Plast Reconstr Surg.* 1975;55:533-44.
- Cariou JL. Dix ans de lambeaux cutanés. *Ann Chir Plast Esthet.* 1995;40:435-9.
- Chow SP, Chan KC, Tang SC, Billett DM. Reconstruction of the lateral tibial condyle by a pedicled vascularized fibular graft after en bloc resection of giant cell tumour. *Int Orthop.* 1986;10:239-43.
- Satoh K, Wong F, Shibui S, Suka T, Akizuki T. Effectiveness of the pedicled vascularized fibula graft to reconstruct tibial defects. *Europ J Plast Surg.* 1991;14:274-9.
- Molski M, Wielopolski A, Ozonk W. Distal femur reconstruction with vascularized fibular graft: indications and surgical technique. *Chir Narzadow Ruchu Ortop Pol.* 1998;63:347-52.
- Toh S, Tsubo K, Nishikawa S, Narita S, Kanno H, Harata S. Ipsilateral pedicle vascularized fibula grafts for reconstruction of tibial defects and non-unions. *J Reconstr Microsurg.* 2001;17:487-96.
- Zalavras CG, Femino D, Triche R, Zions L, Stevanovic M. Reconstruction of large skeletal defects due to osteomyelitis with the vascularized fibular graft in children. *J Bone Joint Surg Am.* 2007;89:2233-40.
- Ger R. The management of pretibial skin loss. *Surgery.* 1968;63:757.
- Ger R. The technique of muscle transposition in the operative treatment of traumatic and ulcerative lesions of the leg. *J Trauma.* 1971;11:502-10.
- Orticochea M. The musculo-cutaneous flap method: an immediate and heroic substitute for the method of delay. *Br J Plast Surg.* 1972;25:106-10.
- McCraw JB, Massey FM, Shanklin KD, Horton CE. Vaginal reconstruction with gracilis myocutaneous flaps. *Plast Reconstr Surg.* 1976;58:176-83.
- McCraw JB, Dibbel DG. Experimental definition of independent myocutaneous vascular territories. *Plast Reconstr Surg.* 1977;60:212-20.
- McCraw JB, Fishman JH, Sharzer LA. The versatile gastrocnemius myocutaneous flap. *Plast Reconstr Surg.* 1978;62:15-23.
- Morris A. A gastrocnemius musculocutaneous flap. *Br J Plast Surg.* 1978;31:216-9.
- Mathes SJ, Nahai F, editors. *Clinical atlas of muscle and musculocutaneous flaps.* St Louis: Mosby; 1979.
- Salibian AH, Menick FJ. Bipedicle gastrocnemius musculocutaneous flap for defects of the distal one-third of the leg. *Plast Reconstr Surg.* 1982;70:17-23.
- Cheng HH, Rong GW, Yin TC, Wang HY, Jiao YC. Coverage of wounds in the distal lower leg by advancement of an enlarged medial gastrocnemius skin flap. *Plast Reconstr Surg.* 1984;73:671-5.
- Koshima I, Soeda S. Inferior epigastric artery skin flaps without rectus abdominis muscle. *Br J Plast Surg.* 1989;42:645-8.
- Angrigiani C, Grilli D, Siebert J. Latissimus dorsi musculocutaneous flap without muscle. *Plast Reconstr Surg.* 1995;96:1608-14.
- Wei FC, Jain V, Celik N, Chen HC, Chuang DC, Lin CH. Have we found an ideal soft-tissue flap? An experience with 672 anterolateral thigh flaps. *Plast Reconstr Surg.* 2002;109:2219-26.
- Hallock GG. The medial sural gastrocnemius perforator local flap. *Ann Plast Surg.* 2004;53:501-5.
- Teo TC. Reconstrucción de la extremidad inferior con colgajos de perforantes locales. *Cir Plast Iberlatinamer Madrid.* 2006;32:15-6.
- Cavadas PC, Landin L. Reconstruction of chronic Achilles tendon defects with posterior tibial perforator flap and soleus tendon graft: clinical series. *Plast Reconstr Surg.* 2006;117:266-71.
- Al-Qattan, MM. The Reverse sural artery fasciomusculocutaneous flap for small lower-limb defects: the use of the gastrocnemius muscle cuff as a plug for small bony defects following debridement of infected/necrotic bone. *Ann Plast Surg.* 2007;59:307-10.
- Koshima I, Yamamoto H, Hosoda M, Moriguchi T, Orita Y, Nagayama H. Free combined composite flaps using the lateral circumflex femoral system for repair of massive defects of head and neck regions: an introduction to the chimeric flap principle. *Plast Reconstr Surg.* 1993;9:411-20.
- Koshima I. A new classification of free combined or connected tissue transfers: introduction to the concept of bridge, siamese, chimeric, mosaic and chain-circle flaps. *Acta Med Okayama.* 2001;55:329-32.
- Torres LR, Teixeira WGJ, Setani EO, Teng HW, Zumiotti AV. Retalho cutâneo das artérias perforantes do músculo gastrocnêmio medial: estudo anatômico. *Acta Ortop Bras.* 2007;15:40-2.
- Yoshimura M, Shimada T, Hosokawa M. The vasculature of the peroneal tissue transfer. *Plast Reconstr Surg.* 1990;85:917-21.
- Harii K. *Microvascular Tissue transfer - fundamental techniques and clinical applications.* Tokyo: Igaku-Shoin; 1982.
- Georgescu AIV. Microsurgical non-microvascular flaps in upper limb reconstruction. In: Loda G, editor. *Proceedings of the III Congress of The World Society for Reconstructive Microsurgery - WSRM.* Buenos Aires: Medimond; 2005. p. 9-14.
- Baudet J, Guimberteau JC, Nascimento E. Successful clinical transfer of two free thoracodorsal axillary flaps. *Plast Reconstr Surg.* 1976;58:680-8.
- dos Santos LF. Retalho escapular: um novo retalho livre microcirúrgico. *Rev Bras Cir.* 1980;70:133-44.
- dos Santos LF. The vascular anatomy and dissection of the free scapular flap. *Plast Reconstr Surg.* 1984;73:599-604.
- Nassif TM, Vidal L, Bovet JL, Baudet J. The parascapular flap: a new cutaneous microsurgical free flap. *Plast Reconstr Surg.* 1982;69:591-600.
- Masquelet AC, Rinaldi S. Anatomical basis of the posterior brachial skin flap. *Anat Clin.* 1985;7:155-60.
- Masquelet AC, Rinaldi S, Mouchet A, Gilbert A. The posterior arm free flap. *Plast Reconstr Surg.* 1985;76:908-13.
- Recalde Rocha JF. Les branches cutanées de l'artère tibiale antérieure. *Communication de la Société Anatomique de Paris;* 1984.
- Recalde Rocha JF, Gilbert A, Masquelet A, Yousif NJ, Sanger JR, Matloub HS. The anterior tibial artery flap: anatomical study and clinical application. *Plast Reconstr Surg.* 1987;79:396-406.
- Bertelli JA, Pagliei A. Direct and reversed flow proximal phalangeal island flaps. *J Hand Surg Am.* 1994;19:671-80.
- Bertelli JA, Pagliei A. The neurocutaneous flap based on the dorsal branches of the ulnar artery and nerve: a new flap for extensive reconstruction of the hand. *Plast Reconstr Surg.* 1998;101:1537-43.
- Teng HW, Torres LR, Araújo MP, Gaiarsa GP, Sousa CT, Zumiotti AV. The superolateral leg flap: a new flap with a new pedicle (upper peroneal artery) - anatomical study and clinical applications. In: 8th International Course on Perforator Flaps. Sao Paulo, September 5-7; 2004.
- Teng HW, Torres LR, Araújo MP, Gaiarsa GP, Sousa CT, Zumiotti AV. "The superolateral leg flap: a new flap with a new pedicle. anatomical study and clinical applications". In: Loda G. editor, *Proceedings of the III Congress of The World Society for Reconstructive Microsurgery - WSRM.* Buenos Aires: Medimond; 2005.
- Ishida LH, Munhoz AM, Montag E, Alves HR, Saito FL, Nakamoto HA, Ferreira MC. **Tensor fasciae latae perforator flap: minimizing donor-site morbidity in the treatment of trochanteric pressure sores.** *Plast Reconstr Surg.* 2005;116:1346-52.