

Efeito do Hólmio YAG laser (Ho: YAG) sobre o tendão patelar de ratos após 12 e 24 semanas de seguimento

The effects of Holmium YAG laser (Ho:YAG) on the patellar tendon of rats after 12 and 24 weeks of follow up

WALDO LINO JÚNIOR¹, WILLIAM DIAS BELANGERO²

RESUMO

Os autores estudaram os efeitos do laser Hólmio:Ítrio-Alumínio-Granada (Ho: YAG) sobre as dimensões do tendão (comprimento e largura proximal e distal) e sobre a celularidade e arranjo das fibras de colágeno em 20 ratos adultos, machos, brancos (*Rattus Novergicus*) da variedade Wistar. Os animais foram divididos em dois grupos de acordo com o tempo de seguimento (12 e 24 semanas) e de acordo com a forma de aplicação do laser (contínua e em dois pontos). Utilizou-se aparelho de laser de Hólmio (pulsátil, estado sólido, com ondas de 2,1 microns, com potência de 40 watts, ponteira OmniTip de 30°). Após o sacrifício, foram comparadas por meio de testes não paramétricos (considerando $p = 0,05$) as medidas de comprimento e da largura (proximal e distal) dos tendões do lado operado e do lado não operado. A medida do comprimento do lado operado foi significativamente maior nos dois grupos de seguimento, quando comparado com o lado não operado, porém, não houve diferença significativa dessas medidas em função do tipo de aplicação do laser. Do mesmo modo, a medida da largura, tanto na região proximal quanto distal, foram significativamente maiores no lado operado nos dois grupos de seguimento, sem apresentar diferença significativa em função do tipo de aplicação. Quando se compararam as medidas nos dois grupos de seguimento, o comprimento e a largura distal tenderam a ser maiores após 24 semanas, enquanto que a largura, na região proximal, foi significativamente maior nesse grupo. Quanto à avaliação microscópica subjetiva, tanto nos cortes longitudinais como transversais, pôde-se verificar aumento do número de fibroblastos, principalmente no grupo de 12 semanas. A concentração média de fibroblastos nos tendões com 24 semanas de seguimento foi considerada como intermediário entre o grupo de 12 semanas e os tendões não operados. Na região entre os fascículos, o tecido conjuntivo era exuberante no grupo com 12 semanas, com neoformação vascular evidente. No grupo de 24 semanas as fibras de colágeno se apresentavam com disposição regular e paralela ao longo eixo do tendão.

Descritores: Laser; Colágeno, Tendões, Cicatrização de Feridas.

SUMMARY

The authors have studied the effects of the Holmium: Yttrium Aluminum Grenade (Ho:YAG) laser on tendon sizes (proximal and distal length and width) and on the cellularity and arrangement of collagen fibers in 20 Wistar variety, male, white, adult rats (*Rattus Novergicus*). The animals have been divided in two groups, according to the follow-up time (12 and 24 weeks) and pursuant to the for form of laser application (continuous or two-point). A Holmium laser (pulsed, solid state, 2.1 micron waves, 40 watts, OmniTip 30° tip) apparatus was used. After the animals were sacrificed, the proximal and distal length and width of the operated size of such rats were compared to those of the non-operated size by means of non-parametric testing (considering $p=0,05$). The length in the operated size was significantly bigger for both follow-up groups, when compared to the length of the non-operated size, however there was no significant difference in such measures in function of the type of laser application. In the same manner, the width, both in the proximal and distal regions, was significantly bigger in the operated size in both follow-up groups, without showing any significant difference whatsoever in function of the type of application. When the measures in both follow-up groups were compared, distal length and width showed a trend to become bigger after 24 weeks, while width in the proximal region was significantly bigger in this group. As for the subjective microscopic evaluation, both in longitudinal and cross sections, it was possible to observe and increase in the number of fibroblasts, mainly in the 12-week group. The average fibroblast concentration in the tendon with 24-week follow-up was group deemed to be intermediate between the 12-week group and non-operated tendon. The conjunctive tissue was exuberant in the region amidst the fasciculi for the 12-week group, with evident vascular neoformation. In the 24-week group, collagen fibers were regularly arranged, parallel to the tendon axle.

Keywords: Laser; Collagen; Tendon; Wound healing.

Trabalho realizado no Departamento de Ortopedia e Traumatologia - FCM - UNICAMP

Endereço para correspondência: Alameda Santos 211, conjunto 209 - Cerqueira César - 01419-002 - São Paulo/SP - e-mail: waldo@uol.com.br

1 - Mestre em Cirurgia pela Faculdade de Ciências Médicas (FCM) da UNICAMP - Chefe de equipe de Ortopedia da Real e Benemerita Associação Portuguesa de Beneficência
2 - Doutor em Cirurgia pela Faculdade de Ciências Médicas (FCM) da UNICAMP - Coordenador dos Grupos de Traumatologia e de Ortopedia Pediátrica - Coordenador do Laboratório de Investigação de Materiais Ortopédicos Departamento de Ortopedia e Traumatologia FCM-UNICAMP

Texto recebido em :14/10/04 aprovado em 30/11/04

INTRODUÇÃO

A capacidade do colágeno sofrer retração através de métodos térmicos e químicos já é conhecida desde 1871, embora publicações só tenham aparecido a partir de 1900. Partridge* foi o primeiro autor a descrever em 1948 a contração e o relaxamento do tendão da cauda do rato em água destilada à temperatura de 60° C. A partir da década de 50, esse fenômeno passou a ser melhor estudado, principalmente com finalidade industrial, já que essa tecnologia era aplicada na fabricação de couro.

Recentemente, o grupo liderado por Hayashi foi responsável por vários estudos *in vitro* e *in vivo* com a finalidade de se analisar o efeito do laser Ho: YAG como fonte de calor para promover a retração de estruturas ricas em colágeno^(1,2,3). Esses autores concluíram que esse efeito era energia-dependente e que as propriedades de relaxamento dessa proteína não se alteravam após a aplicação do laser.

Vangsness et al.⁽⁴⁾ analisaram posteriormente o efeito do laser sobre tendões calcâneos e ligamentos patelares de cadáveres humanos e relataram redução da resistência mecânica dessas estruturas em até 70%, sugerindo a necessidade de estudos *in vivo* com modelos animais para que se pudesse analisar se haveria recuperação dessa resistência ao longo do tempo.

Do ponto de vista teórico, a energia térmica gerada pelo laser pode ser benéfica para o tratamento das instabilidades articulares por promover retração capsular. No entanto, existem dúvidas se a restauração da estabilidade articular é produzida pela simples retração do colágeno ou pela proliferação desordenada de fibroblastos oriundos do processo normal de cicatrização, decorrente da necrose produzida pelo calor. Além disso, existem dúvidas quanto à necessidade ou não da imobilização após a aplicação do calor a fim de se manter o resultado obtido. A proposta desse estudo é analisar em um modelo experimental os efeitos do laser Ho: YAG, a médio e longo prazo, sobre um tecido rico em colágeno com a finalidade de avaliar o efeito do Ho: YAG na celularidade e nas dimensões do tendão patelar do rato, mantido sem imobilização, em função da forma de aplicação do laser e do tempo de seguimento.

MATERIAL E MÉTODO

Foram utilizados 20 ratos adultos, machos, brancos (*Rattus Novergicus*) da variedade Wistar com peso médio de 410 gramas, fornecidos pelo Centro de Bioterismo (CEMIB) da Universidade Estadual de Campinas (UNICAMP)**

Os ratos foram divididos em 2 grupos com 10 animais, de acordo com o tempo de seguimento (12 e 24 semanas). Cada grupo foi dividido em 2 subgrupos com cinco animais, de acordo com a forma de aplicação do laser: contínua (CO) ou em dois pontos (DP) (Figuras 1 e 2).

Foi utilizado aparelho de laser de Holmium Laser Trymedine (Ho: YGA) pulsado, fabricado por Trimedyn® Inc. 2801 Barranca, Irvine, CA 92714, ajustado à frequência de 19Hz, potência de 25W, com tempo de aplicação de 0,5 segundos.

Todos os animais foram anestesiados com 50mg/Kg de Pentobarbital sódico, injetado por via endovenosa caudal. Após a tricotomia das patas posteriores e assepsia com solução alcoólica de iodo, era feita incisão para-patelar lateral e exposto o tendão patelar. O laser era aplicado com articulação do joelho mergulhada em uma cuba com solução fisiológica para mimetizar o procedimento artroscópico. No lado esquerdo a aplicação do laser era feita de forma contínua (CO) ou em dois pontos (DP), escolhendo-se aleatoriamente o rato, e o lado direito era deixado como controle. Todas as cirurgias foram realizadas pela mesma equipe e com os mesmos equipamentos. A aplicação foi feita em todos os tendões pelo mesmo cirurgião a fim de reduzir as variáveis ligadas ao tempo de contato com o laser e a pressão deste sobre o tendão. O tempo de exposição do laser em cada procedimento (CO ou DP) era de aproximadamente dois segundos. A cicatriz cirúrgica era suturada com fio de "nylon" 000 e o animal era mantido aquecido até a recuperação anestésica. Todos os animais foram mantidos livres, em gaiolas plásticas, com maravalha esterilizada. A alimentação dos mesmos foi feita com ração industrial e água filtrada "ad libitum". Decorrido o tempo de seguimento os animais foram sacrificados com o aprofundamento da anestesia por éter etílico e após a parada cardiorespiratória expunham-se os ligamentos do lado esquerdo e direito. O comprimento e a largura dos tendões foram medidos com paquímetro da Mitutoyo Corporation (Toquio – Japão) pelo mesmo indivíduo e com a mesma técnica. As medidas foram feitas simultaneamente no lado direito e esquerdo de cada animal. O comprimento era medido do pólo inferior da patela até a sua inserção na tuberosidade anterior da tíbia e a largura era medida na sua porção proximal, logo abaixo do pólo inferior da patela, e na sua porção distal, logo acima da tuberosidade anterior da tíbia, mantendo-se a articulação do joelho esquerdo (operado) com a mesma flexão do joelho direito (controle). Para a avaliação da variação do comprimento e da largura dos tendões submetidos ao laser, cada

medida do lado operado era subtraída da medida do lado controle, denominando-se essa diferença de delta que seria de alongamento ou alargamento se fosse positiva e de encurtamento ou estreitamento se fosse negativa.

Em seguida, o fêmur era seccionado na sua porção distal e a tíbia na sua porção proximal, com cisalha. Esse segmento era fixado em solução de formaldeído a 10% por 24 horas e transferido para solução de álcool etílico a 70%. Seis tendões, sendo três com aplicação de forma CO e três com aplicação em DP, foram selecionados aleatoriamente de cada grupo (12 e 24 semanas). Foram obtidos cortes com 4µ de espessura, corados pela hematoxilina e eosina, tricômico de Masson. Com a finalidade de se uniformizar as regiões do tendão a serem observadas, foram desprezados de cada bloco os primeiros dez cortes.

A avaliação foi feita em função da análise comparativa da quantidade de células e do arranjo e aspecto das fibras de colágeno - modificado de Belangero et al.⁽⁶⁾. Foi utilizado microscópio óptico (modelo Leica DML DC 300 F) com objetiva de 20x e o Programa

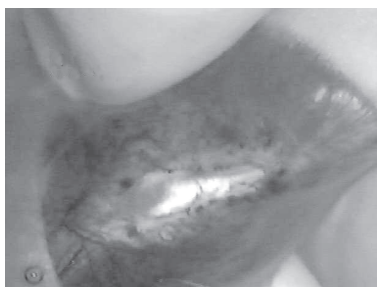

Figura 1 - Aplicação do laser no tendão patelar na forma contínua

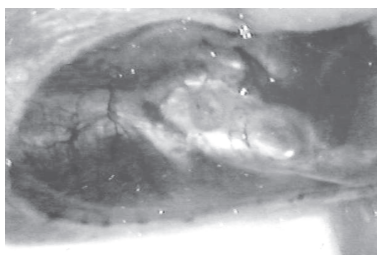


Figura 2 - Aplicação do laser no tendão patelar na forma dois pontos

*PARTRIDGE, apud BANGA et al. (5)

**O projeto de pesquisa foi devidamente aprovado pela Comissão de Ética na Experimentação Animal (CEEA) do Instituto de Biologia da UNICAMP, protocolo nº 194-1 de 30/06/2000.

"Imaging Processing Analysing System (Leica QWin)" para a captura das imagens. De cada lâmina foram selecionados cinco campos, que foram agrupadas em um banco de imagens para facilitar a comparação entre elas. Essa comparação foi feita entre os tendões de cada subgrupo (CO e DP) no mesmo grupo (12 e 24 semanas) e, posteriormente, entre os tendões de cada grupo (12 e 24 semanas), através da microscopia óptica comum. Como controle foram selecionados aleatoriamente dois tendões que não receberam a aplicação do laser (lado direito) de cada um dos subgrupos, totalizando quatro tendões por grupo.

A análise dos resultados das medidas foi feita com a utilização de testes não paramétricos. Para avaliar a significância do efeito da aplicação do laser sobre as medidas do comprimento e da largura (região proximal e distal) dos tendões foi utilizada a prova U-de Mann Whitney. Para a comparação do efeito do tipo de aplicação do laser foi utilizado o teste de Wilcoxon. Na avaliação do efeito do tempo de seguimento foi utilizada também a prova de Mann Whitney. Para todos os testes foi considerado $p=0,05$. A avaliação das lâminas foi feita de forma subjetiva, não se utilizando testes estatísticos.

RESULTADOS

I - Efeito do Tipo de Aplicação do Laser Sobre as Dimensões dos Tendões

Nesta fase consideraram-se os valores das diferenças (deltas) entre cada medida no lado submetido ao laser com o lado controle em função do tipo de aplicação deste. Após 12 e 24 semanas de seguimento, foi observado que não houve diferenças significativas entre a aplicação contínua (CO) ou em dois pontos (DP), tanto nas medidas do comprimento quanto da largura proximal ou distal (Tabelas 1 e 2).

Não havendo diferenças significativas entre os tipos de aplicação do laser, esta variável não foi considerada para a análise do efeito do laser e do tempo de seguimento nas dimensões dos tendões.

II - Efeito do laser sobre as dimensões dos tendões

Conforme pode-se observar nas Tabelas 1 e 2 houve alongamento significativo dos tendões nos animais submetidos à aplicação do laser e com seguimento de 24 semanas ($p=0,01$). Também foi observado aumento significativo da largura proximal e distal dos tendões submetidos à aplicação do laser com seguimento de 12 e 24 semanas.

III - Efeito do laser e do tempo de seguimento sobre as dimensões dos tendões

Das Figuras 3, 4 e 5 pode-se observar que as medidas do comprimento e da largura distal dos tendões com aplicação de laser tiveram tendência a serem maiores no grupo com seguimento de 24 semanas ($p=0,07$ e $p=0,06$ respectivamente), enquanto que a medida da largura proximal foi significativamente maior após 24 semanas ($p=0,01$).

IV- Avaliação Macroscópica

Após 12 semanas de seguimento o aspecto do

tendão era característico, com perda do seu brilho, coloração pouco amarelada e aumento de volume. No grupo de 24 semanas, apesar do volume ser menor e o brilho mais evidente, o aspecto do tendão era nitidamente diferente do lado não operado.

V- Avaliação Microscópica

A avaliação microscópica foi feita analisando-se seis tendões (três com aplicação de laser na forma CO e três em DP), escolhidos aleatoriamente de cada um dos grupos. Nos cortes histológicos foi observado em cada grupo um padrão bastante regular e característico, não se observando, no entanto, diferenças entre os subgrupos.

A aplicação do laser produziu áreas de hialinização do colágeno e proliferação de fibroblastos. Perifericamente ao tendão (paratendão) era nítida, no grupo de 12 semanas hiperplasticidade e aumento do número de fibras de colágeno (Figura 6). Tanto nos cortes longitudinais como transversais, pôde-se verificar aumento do número de fibroblastos, que também foi mais evidente no grupo de 12 semanas. No grupo de 24 semanas, a concentração média de fibroblastos foi considerada como intermediária entre o grupo de 12 semanas e o grupo dos ratos não operados (Figura 7). Na região entre os fascículos o tecido conjuntivo era mais exuberante nos grupos com 12 semanas e com neoformação vascular mais intensa. Áreas de calcificação foram observadas nos cortes longitudinais nos grupos de 12 e 24 semanas, submetidos aos dois tipos de aplicação (CO e DP). Fibras de colágeno hialinizadas foram observadas no grupo com 12 semanas, mescladas com áreas onde as fibras estavam dispostas de forma aleatória e não paralela ao longo eixo do tendão. Nos grupos após 24 semanas, a disposição das fibras de colágeno tinha já aspecto semelhante ao lado não operado (Figura 8).

DISCUSSÃO

Vários estudos vêm sendo realizados, tanto *in vitro* como *in vivo*, em diferentes espécies animais (boi, cão, rato, coelho, ovelha) com a finalidade de se compreender o processo de encolhimento e reparação que ocorre subsequentemente à aplicação do calor^(7,1,8,9,10,11).

No entanto, ainda são poucos os estudos *in vivo* que avaliam os efeitos biológicos do calor sobre os tecidos ricos em colágeno, principalmente a médio e longo prazo⁽¹²⁾.

Quando se atingem temperaturas entre 65°C a 75°C, o colágeno sofre desarranjo estrutural e ocorre morte dos componentes celulares, que resistem até 40°C. Inicia-se então o processo de reparação, caracterizado pela neovascularização e proliferação de fibroblastos⁽⁶⁾.

Na idealização deste modelo experimental, o objetivo principal foi estudar o efeito do laser sobre o processo de reparação do tendão patelar do rato, mantido sem imobilização por um período de 12 e 24 semanas.

A mobilização pós-operatória imediata foi importante para se avaliar a capacidade de remodela-

	Comprimento (mm)				Largura proximal (mm)				Largura distal (mm)			
	Tendões sem laser	Tendões com laser	Delta Laser CO	Delta Laser DP	Tendões sem laser	Tendões com laser	Delta Laser CO	Delta Laser DP	Tendões sem laser	Tendões com laser	Delta Laser CO	Delta Laser DP
	n	10	10	05	05	10	10	05	05	10	05	05
Média	10,79	11,09	0,36	0,24	4,37	4,83	0,10	0,82	4,46	4,94	0,18	0,78
Mediana	10,90	11,7	0,70	0,20	4,38	4,70	0,30	0,80	4,35	4,85	0,20	0,70
Desvio-padrão	0,81	1,00	0,77	0,89	0,52	0,31	0,48	0,46	0,60	0,32	0,58	0,84
p	0,29		0,82		0,05		0,06		0,05		0,31	

Legenda: n = Número de tendões; CO = Laser na forma contínua; DP = Laser em dois pontos

Tabela 1- Apresentação da média, mediana e desvios-padrão do comprimento, da largura na região proximal e da largura na região distal dos tendões de ratos submetidos a aplicação de laser em forma contínua (L-CO) ou em dois pontos (L-DP) e dos tendões sem aplicação de laser avaliados após 12 semanas de seguimento.

ção do tendão após a agressão térmica. Com o encolhimento, o tendão patelar passou a ser mais solicitado do que o lado normal, já que a posição em extensão do joelho, no caso do rato, não é fisiológica para a deambulação. O alongamento do tendão deve ter ocorrido na porção desvitalizada do tendão durante o processo de reparação, principalmente porque já é bem conhecido o fato de que quanto maior o encolhimento, menor a resistência do tecido à tração mecânica^(13,3,9,11). Como a espessura desse tendão é de 0,7mm em média, a sua porção mais profunda deve ter ficado preservada, já que a penetração do laser de Ho:YAG, nas condições utilizadas, varia de 0,3mm a 0,5mm, mantendo a função articular na fase inicial da reparação, além da porção íntegra funcionar como um molde para a reparação.

A olho nu pôde se observar nitidamente diferenças tanto no comprimento como na largura proximal e distal dos tendões entre o lado normal e o lado operado nos dois grupos de seguimento (12 e 24 semanas). Em contrapartida, todos os animais desses dois grupos obtiveram função aparentemente normal e semelhante, tanto do lado operado quanto do lado controle. Em geral, o processo de reparação e de neoformação das fibras de colágeno leva em média 12 semanas para se completar⁽¹¹⁾. Após esse período, o tecido neoformado é considerado fisiologicamente maduro, ou seja; apto a exercer suas funções mecânicas. O fato de se ter encontrado maior comprimento do lado operado após 12 semanas, indica que há necessidade de imobilização pós-operatória imediata, a fim de se manter a retração obtida pelo calor, que servirá de molde para a neoformação vascular e, principalmente, fibroblástica. Mesmo partindo de tendões com menor comprimento inicial (ratos com 10 semanas), após 24 semanas pôde se observar que o lado operado havia se tornado significativamente mais longo, inclusive em relação ao grupo de 12 semanas.

Comparou-se a aplicação do laser de forma contínua com a forma em dois pontos porque há evidências na literatura de que

	Comprimento (mm)				Largura proximal (mm)				Largura distal (mm)			
	Tendões sem laser	Tendões com laser	Delta Laser CO	Delta Laser DP	Tendões sem laser	Tendões com laser	Delta Laser CO	Delta Laser DP	Tendões sem laser	Tendões com laser	Delta Laser CO	Delta Laser DP
n	10	10	05	05	10	10	05	05	10	05	05	05
Média	10,43	11,36	1,10	0,76	4,24	5,36	0,86	1,38	4,37	5,50	1,24	1,02
Mediana	10,7	11,8	1,10	1,00	4,30	5,40	1,10	1,10	4,35	5,40	1,10	1,00
Desvio-padrão	0,44	0,59	0,76	0,80	0,59	0,80	0,48	0,49	0,50	0,93	0,85	0,74
p	0,01		0,37		0,007		0,42		0,01		0,69	

Legenda: n = Número de tendões; CO = Laser na forma contínua; DP = Laser em dois pontos

Tabela 2 - Apresentação da média, mediana e desvios-padrão do comprimento, da largura na região proximal e da largura na região distal dos tendões de ratos submetidos a aplicação de laser em forma contínua (L-CO) ou em dois pontos (L-DP) e dos tendões sem aplicação de laser avaliados após 24 semanas de seguimento.

a aplicação pontual produz a mesma quantidade de encolhimento que a aplicação contínua, permitindo, porém que a recuperação do tecido seja mais rápida pela preservação de áreas íntegras entre os pontos de aplicação do calor⁽⁹⁾. De acordo com as considerações prévias, seria esperado que o alongamento final no grupo submetido à aplicação em dois pontos fosse menor. Entretanto, os resultados não confirmaram essa hipótese, pois não se observaram diferenças significativas em relação ao comprimento e à largura proximal e distal entre os dois tipos de aplicação. O reduzido tamanho da área central preservada em função do tamanho das ponteiros utilizadas pode ser uma possível explicação para esse fato. A outra hipótese pode estar relacionada com a redução do aporte sanguíneo para a porção central dos tendões patelares, que provém principalmente das regiões proximal e distal, atingidas pelo calor em ambos os grupos. Essa redução deve ter diminuído, pelo menos temporariamente, a capacidade de regeneração dessa região. Esse resultado e as hipóteses levantadas podem colocar em dúvida a aplicação do laser em dois pontos nesse modelo.

Como alternativa, em estudos futuros pode-se, eventualmente, comparar a aplicação em dois pontos ou contínua com uma aplicação do laser na porção central do tendão. Nessas condições, as porções proximal e distal ficariam preservadas e a área viável remanescente seria maior do que a área atingida pelo laser. A princípio, essa opção não foi escolhida durante a elaboração do projeto porque se acreditava que a aplicação central poderia enfraquecer muito o tendão, acarretando a ruptura do mesmo durante o pós-operatório imediato, pela mobilização articular precoce. Corroborando essa hipótese, pode-se citar o estudo *in vitro* de Vangness et al.⁽⁴⁾, no qual os autores analisaram a resistência mecânica do tendão patelar humano após a aplicação de laser de Ho:YAG na sua porção central. Durante os ensaios de tração, observaram que a ruptura ocorria exatamente na região atingida pelo laser.

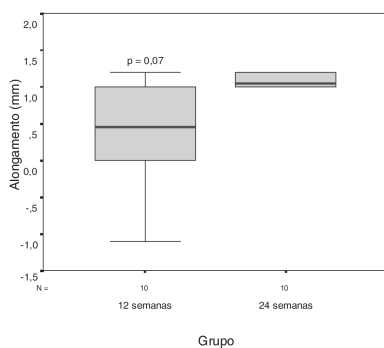


Figura 3 - Apresentação dos valores da diferença entre os comprimentos dos tendões, em função do tempo de seguimento

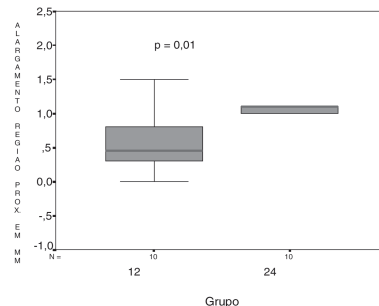


Figura 4 - Apresentação dos valores da diferença da largura proximal dos tendões, em função do tempo de seguimento

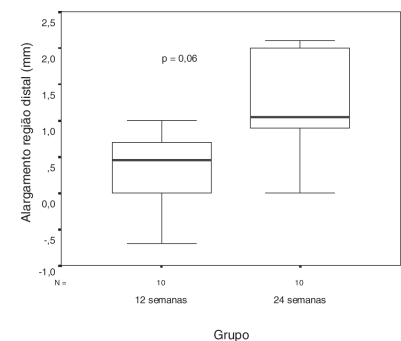


Figura 5 - Apresentação dos valores da diferença da largura distal dos tendões, em função do tempo de seguimento.

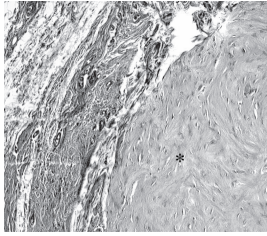


Figura 6 - Aspecto histológico do paratendão à esquerda, onde se nota aumento do número de células e neof ormation vascular.

À direita da figura observam-se fibras de colágeno hialinizadas pelo calor. (Hematoxilina eosina, grupo de 12 semanas, laser aplicado em dois pontos, objetiva 20x).

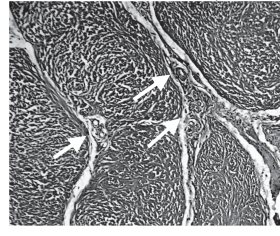


Figura 7 - Aspecto histológico do tendão, corte transversal, onde se observam traves alargadas do tecido conjuntivo (setas), com presença abundante de vasos separando as fibras de colágeno (Hematoxilina eosina, grupo de 12 semanas, laser aplicado na forma contínua, objetiva 10x)

À direita da figura observam-se fibras de colágeno hialinizadas pelo calor. (Hematoxilina eosina, grupo de 12 semanas, laser aplicado em dois pontos, objetiva 20x).



Figura 8 - Aspecto histológico do tendão do grupo de 24 semanas, onde se notam fibras orientadas e células de aspecto semelhante ao

lado não operado, tanto na quantidade como na morfologia (Hematoxilina eosina, grupo de 24 semanas, laser aplicado em dois pontos, objetiva 20x).

Com relação às medidas da largura da porção proximal e distal dos tendões em ambos os grupos (12 e 24 semanas), verificaram-se que foram significativamente maiores no lado operado e, tal qual ocorreu com o comprimento final, não houve diferença significativa da largura em função do tipo da aplicação. Esse achado está de acordo com os ensaios realizados *in vivo* no tendão patelar de coelhos⁽¹⁰⁾. Sabe-se que o laser estimula neof ormation de fibroblastos e, conseqüentemente, a deposição de fibras de colágeno^(2,11). A análise por microscopia óptica das lâminas mostrou que nessas regiões, mesmo após 12 semanas, havia ainda intensa proliferação fibroblástica e áreas de neof ormation cartilaginosa, inclusive com calcificação. A evolução para calcificação denuncia que a agressão térmica deve ter sido além do necessário e deve ter acarretado necrose tecidual extensa. Nos grupos com 24 semanas de seguimento, o aspecto histológico era próximo do normal, com a presença de fibras orientadas em direção ao longo eixo do tendão e com número reduzido de células em relação ao grupo de 12 semanas. No entanto, também foram observadas áreas de cartilagem e cartilagem calcificada nesse grupo de seguimento (24 semanas). Por outro lado, a resposta fibroblástica exuberante e presente principalmente nos animais com 12 semanas mostra que houve agressão importante sobre o tendão e que apenas com o controle clínico é difícil reproduzir com segurança essas lesões. As áreas de calcificação não eram esperadas e nem desejadas, principalmente porque não é possível estabelecer-se qual seria a evolução funcional desses tendões, caso os animais fossem mantidos vivos. Como houve mudança evidente do aspecto microscópico entre os dois grupos, seguimentos por períodos mais longos talvez possam fornecer informações adicionais quanto ao processo de remodelação natural e contínuo que ocorre no tendão, quando submetido a esforços fisiológicos.

Confirmando de certo modo essas observações, verifica-se na literatura que o laser vem sendo substituído pelos equipamentos de radiofreqüência, que são mais baratos, mais fáceis de usar e transportar. Mas o motivo mais importante para essa substituição é que esses equipamentos permitem que o cirurgião tenha, durante o procedimento, a sensação do toque com a ponteira sobre o tecido, aumentando assim a sua sensação tátil e, conseqüentemente, dando-lhe maior controle sobre o procedimento⁽¹⁴⁾.

Do ponto de vista prático, todas essas conclusões são relevantes, apesar de não poderem ser repassadas diretamente para a clínica. Entretanto, elas podem servir como alerta para manter o espírito crítico do cirurgião na busca de melhores resultados baseados nessas observações. De qualquer modo, as questões aqui levantadas só poderão ser respondidas mediante novos estudos experimentais e clínicos, com protocolos bem elaborados.

CONCLUSÕES

Com relação ao efeito da aplicação do laser de Holmium Trymedime sobre o tendão patelar do rato após 12 e 24 semanas e mantido sem mobilização pode-se concluir que:

Houve alongamento significativo dos tendões sendo mais intenso no grupo com 24 semanas de seguimento. Houve também alargamento significativo das regiões proximal e distal dos tendões nos grupos com 12 e 24 semanas de seguimento.

Histologicamente só após 24 semanas é que o arranjo das fibras de colágeno e celularidade voltaram a ser normais nos tendões submetidos ao laser, apesar de serem ainda encontradas áreas de calcificação.

REFERÊNCIAS BIBLIOGRÁFICAS

- Hayashi K, Markel MD, Thabit G II, Bogdanske JJ, Thielke RJ. The effect of nonablative laser energy on joint capsular properties. *Am J Sports Med* 1995; 23:482-487.
- Hayashi K, Thabit G III, Vailas AC, Bogdanske JJ, Cooley AJ, Markel MD. The effect of nonablative laser energy on joint capsular properties. An *in vitro* histologic and biochemical study using a rabbit model. *Am J Sports Med* 1996a; 24:640-646.
- Hayashi K, Thabit G III, Bogdanske JJ, Mascio LN, Markel MD. The effect of nonablative laser energy on the ultra structure of joint capsular collagen. *Arthroscopy* 1996b; 12:474-81.
- Vangsnest CT, Mitchell W III, Nimni M, Erlich M, Saadat V, Schmotzer, H. Collagen shortening. *Clin Orthopedic* 1997, 337:267-271.
- Banga I, Baló F, Szabo D. Contraction and relation of collagen. *Nature* 1954; 174:788.
- Belangero WD, Köberle G, Hadler WA. Inflammatory reaction of rat striated muscle to particles of carbon fiber reinforced carbon. *Braz J Med Biol Res* 1993; 26:819-826.
- Abelow SP. Use of lasers in orthopedic surgery: current concepts. *Orthopedics* 1993; 16:551-556.
- Hayashi K, Nieckarz JA, Thabit G III, Bogdanske JJ, Cooley AJ, Markel MD. Effect of nonablative laser energy on the joint capsule. An *in vivo* rabbit study using a holmium:yttrium laser. *Lasers Surg Med* 1997; 10:164-171.
- Medvecky MJ, Ong BC, Rokito AS, Sherman OH. Thermal capsular shrinkage: Basic science and clinical applications. *Arthroscopy* 2001; 17:624-635.
- Schaefer SL, Ciarelli MJ, Arnoczky SP, Ross HE. Tissue shrinkage with the holmium: yttrium aluminum garnet laser. A postoperative assessment of tissue length, stiffness and structure. *Am J Sports Med* 1997; 25:841-848.
- Schultz MM, Lee TQ, Sandusky MD, Tibone J.E.; McMahon P. The healing effects on the biomechanical properties of joint capsular tissue treated with Ho: YAG laser. An *in vivo* rabbit study. *Arthroscopy* 2001; 17:342-347.
- Hayashi K, Hecht P, Thabit G III, Peters DM, Vanderby R Jr., Cooley AJ et al. The biologic response to laser thermal modification in an *in vivo* sheep model. *Clin Orthopedic* 2000; 373:265-276.
- Arnoczky SP, Aksan A. Thermal modification of connective tissues: Basic science considerations and clinical implications. *J Am Acad Orthopedic Surg* 2000; 8:305-313.
- Wong KL, Williams G. Complications of thermal capsulorrhaphy of the shoulder. *J Bone Joint Surg Am* 2001; 83(Suppl. 2, Pt2):151-155.