

# Nódulo reumatóide intermetatarsal com sintomas de neuroma de Morton. Diagnóstico diferencial.

*Intermetatarsal rheumatoid node with Morton's neuroma signs – differential diagnosis*

DR. ANTONIO CARLOS FLORES DOS SANTOS

## RESUMO

Paciente do sexo feminino, com 38 anos de idade, portadora de artrite reumatóide (AR), com dor intermetatarsal no 3º espaço, em ambos os pés, com parestesia dos 3º e 4º dedos. Operada para ressecção de massas hipoecóicas evidenciadas por ecografia. O exame anátomo-patológico definiu degeneração fibrinóide e mixóide (nódulo reumatóide).

**Descritores:** Neuroma de Morton, Nódulo reumatóide, Nódulo intermetatarsal.

## INTRODUÇÃO

Paciente do sexo feminino, com 38 anos de idade, estudante universitária, portadora de AR, sem deformidades articulares definidas. Com queixas de dor na região distal do 3º espaço intermetatarsal de ambos os pés, de início insidioso, sem história de trauma qualquer, que evoluiu para parestesia no 3º espaço interdigital e nas extremidades dos 3º e 4º dedos de ambos

## SUMMARY

A 38 years old female patient, in treatment by rheumatoid arthritis (RA), with pain in the 3º intermetatarsal space and paresthesia in the 3º toe, bilateral. She was operated for resection of hypoechoic masses showed in echographic examination. The anatomopathologic diagnosis was fibrinoid and mixoid degeneration (rheumatoid nodule).

**Keywords:** Morton's neuroma, Rheumatoid nodule, Interdigital nodule.

## INTRODUCTION

A female patient, 38 years old, university student presented RA without defined articular deformities. She reported pain in distal region of the intermetatarsal third space of both feet. Initially insidious, the pain wasn't related to any past trauma and it presented an evolution to paresthesia in the interdigital third space and in the third and fourth toes extremities of both feet, but clearly in the right one.

The control examination of RA, requested and evaluated by the rheumatologist, showed a disease in the latency stage of signs and symptoms. Methotrexate was being administrated. (Fig 1).

**Trabalho realizado :** Clínica Privada

**1. Médico Ortopedista e Traumatologista**

**Endereço para correspondência:**  
Rua Prof. Annes Dias, 154, cj. 803 - CEP 90020-090 - P.Alegre, RS  
Email: dracfs@terra.com.br

Trabalho recebido em 25/04/2003. Aprovado em 23/10/2003

**Work Performed :** Clínica Private

**1. Orthopaedist Traumatologist**

**Address:** Rua Prof. Annes Dias, 154, cj. 803 - CEP 90020-090 - P.Alegre, RS  
Email: dracfs@terra.com.br

os pés, mais nitidamente no direito.

Os exames de controle da AR, solicitados e avaliados pelo reumatologista, indicavam doença em fase de acalmia de sinais e sintomas. Vinha em uso de metotrexate. (Figura 1).

O exame de RX dos pés não evidenciava alterações ósseo-articulares. (Figura 2).

A ecografia dos antepés (Figura 3) descrevia massa hipocóica na região do 3º espaço intermetarsal distal de ambos antepés.

Levada a tratamento cirúrgico, foram ressecadas formações nodulares de grandes dimensões, ( maior no pé direito ) das regiões descritas, sem intercorrências durante o ato operatório. (Figura 4).

O exame anátomo-patológico descreveu *tenossinovite crônica com fibrose, tecido de granulação e degeneração fibrinóide e mixóide ( nódulo reumatóide )*.

O pós-operatório foi sem complicações e a remissão dos sintomas se deu em aproximadamente quatro semanas.

## DISCUSSÃO

Dedrich, D.K.<sup>(4)</sup> e Cracchiolo III<sup>(1,2,3)</sup> referem os sinais e sintomas da AR no espaço interdital como usualmente decorrentes de bursite intermetatarsal, simulando a patologia neural de Morton ( dor e parestesia dos dedos ).

Os achados clássicos da AR no antepé são halux valgo com grande comprometimento articular tipo degenerativo e sinovite das articulações metatarso-falângicas dos dedos menores, com luxação dorsal irreduzível. São sinais precoces na AR e evoluem para metatarsalgia por compressão das cabeças metatarsais no coxim gorduroso do antepé contra o solo<sup>(3)</sup>. Grandes bursas são encontradas nos espaços intermetatarsais distais e ocasionalmente sob o halux<sup>(1)</sup>.

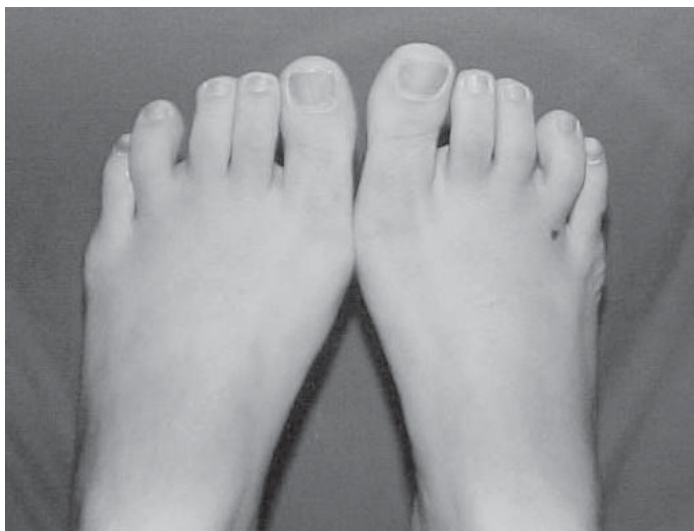

Figura 1- Aspecto clínico

Figure 1 – Clinical aspect

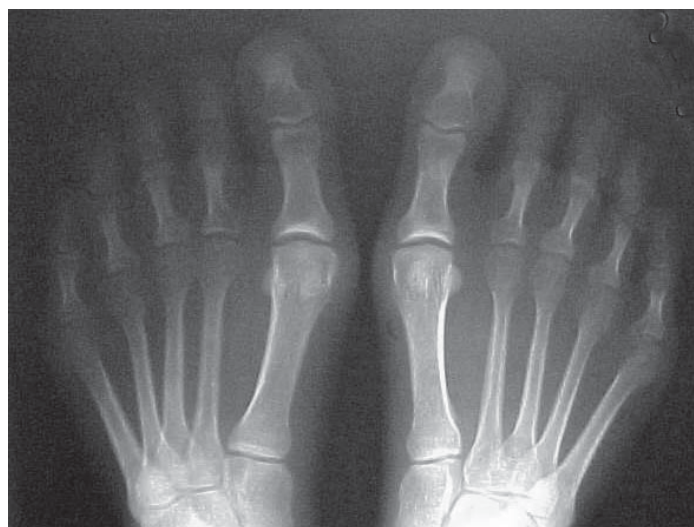

Figura 2- RX pré operatório.

Figure 2 – preoperative XR.

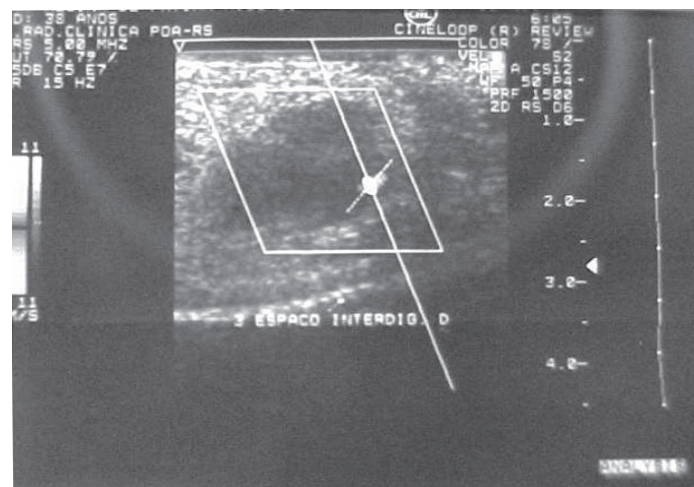


Figura 3- Ecografia .Massa hipocóica.

Figure 3 – Echography – Hypoechoic Mass

The XR examination of feet didn't show osteoarticular changes (Fig 2)

The echography of forefeet (Figure 3) showed an hypoechoic mass in distal intermetatarsal third space region of both forefeet.

The patient underwent surgical treatment and the large nodes (larger in the right foot) were resected from described regions without intercurrent events during the surgery. (Fig. 4)

The anatomicopathological examination described a chronic tenosynovitis with fibrosis, granulation and fibrinoid and myxoid degeneration (rheumatoid node).

The postoperative didn't present any complications and the remission of the symptoms occurred in approximately four weeks.

## DISCUSSION

Dedrich<sup>(4)</sup> and Cracchiolo<sup>(1,2,3)</sup> refer to RA signs and symptoms in interdigital space as usually originated from intermetatarsal bursitis, simulating Morton's neuroma pathology (pain and toes paresthesia).

The classical finds in RA in the forefoot are the hallux valgus with a high degenerative articular impaction and synovitis of metatarsophalangeal articulations of little toes, and irreducible dorsal dislocation. These are the early signs of RA that evolve to metatarsalgia by compression of the heads of metatarsal in the fatty pad of the forefoot against the

O neuroma interdigital (neuroma de Morton)<sup>(7)</sup>, é uma compressão do ramo nervoso interdigital na região intermetatarsal distal, entre as cabeças e o ligamento intermetatarsal transversal. Usualmente representa um aumento do tecido perineural, com proliferação fibroblástica. É mais freqüente no 3º espaço por características anatômicas da distribuição nervosa dos ramos intermetatarsais dos NN plantar medial e lateral. Predomina no sexo feminino e é normalmente unilateral<sup>(6)</sup>.

O diagnóstico é clínico pelo exame físico, com dor à dígito-pressão do espaço intermetatarsal comprometido. Não é palpável como estrutura diferenciada<sup>(6)</sup>. Em caso de palpação positiva de massa de tecido individualizada na região referida, não estamos frente ao diagnóstico de neuroma de Morton e o diagnóstico diferencial deve ser buscado.

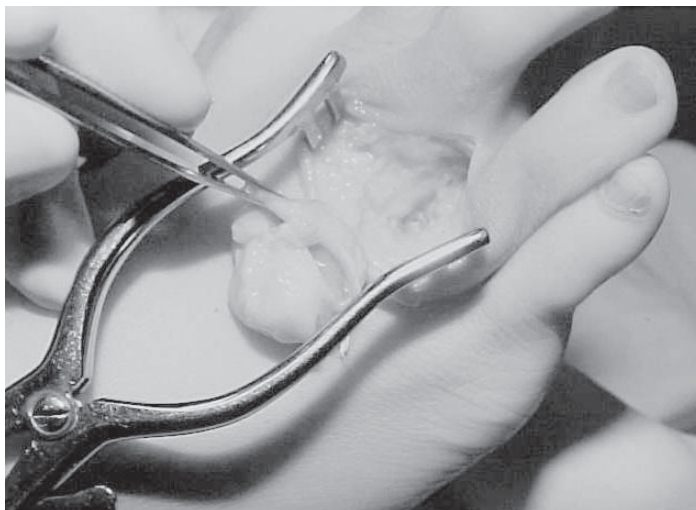


Figura 4- Nódulo. Trans-operatório.  
Figure 4 – Node. Trans-operative

floor<sup>(3)</sup>. Large bursas can be found in distal intermetatarsal spaces and occasionally under the hallux<sup>(1)</sup>.

The interdigital neuroma (Morton's neuroma)<sup>(7)</sup> is a compression of the interdigital nervous ramus in the distal intermetatarsal portion, between the heads and the transversalis intermetatarsal ligament. It usually represents an increase of the perineural tissue with fibroblastic proliferation. It is more frequent in the third space due to anatomic characteristic of the nervous distribution of intermetatarsal ramus of medial and lateral plantar NN. It prevails among women and it is usually unilateral<sup>(6)</sup>.

The diagnosis is clinical through the physical examination verifying the pain by the digital pressure of the sick intermetatarsal space. It is not palpable as a differentiated structure.<sup>(6)</sup> In case of positive palpation of individual tissue mass in this particular region, it doesn't mean a Morton's neuroma diagnosis and so a differential diagnosis should be searched,

#### REFERÊNCIAS BIBLIOGRÁFICAS

- 1- Dedrich, D.K., et al, Rheumatoid arthritis presenting as spreading of the toes. JBJS 72 A (3), 463-464, 1990.
- 2- A. Cracchiolo III Rheumatoid arthritis of the Foot & Ankle, F&A Manual, G Sanmarco, 207-209, 1998.
- 3- Cracchiolo, A. Surgery for rheumatoid diseases. AAOS instructive course lecture. Mosby Times Mirror, 33: 386. 1984.
- 4- Cracchiolo A. et al Arthroplasty of the first metatarsophalangeal joint with a double stent silicone implant. JBJS 74A, 552-563, 1992.
- 5- Morton, T.G. –A peculiar and painful affection of the fourth metatarsophalangeal articulation. Am. J. Med.Sci..71:37. 1876.
- 6- Mann, R.A. and Reynolds, J.D., Interdigital neuroma. A critical analysis. F&A 3, 238. 1983.
- 7- Mann, R.A., Diseases of the nerves of the foot, in Mann, R.A. Surgery of the foot 5<sup>th</sup> ed. St. Louis, Mosby, 1986, pp 199-208.