

ARTROPLASTIA TOTAL DO JOELHO ASSISTIDA POR COMPUTADOR

COMPUTER-ASSISTED KNEE TOTAL ARTHROPLASTY

ROBERTO FREIRE DA MOTA E ALBUQUERQUE¹, FÁBIO JANSEN ANGELINI², JOSÉ RICARDO PÉCORÁ¹, MARCO MARTINS AMATUZZI³, SANDRA UMEDA SASAKI⁴

RESUMO

Um dos avanços tecnológicos mais significativos da medicina atual é a cirurgia assistida por computador, sendo que na ortopedia uma das aplicações mais importantes dessa tecnologia é na artroplastia do joelho. A principal contribuição da cirurgia ortopédica assistida por computador (*Computer Aided Orthopaedic Surgery's - CAOS*) na artroplastia do joelho é o seu potencial em aprimorar a precisão da implantação das próteses e do alinhamento do membro operado contribuindo para a otimização e longevidade dos resultados. A navegação independente de imagens, baseada em referências anatômicas adquiridas durante o ato cirúrgico através de transmissores de raios infra-vermelho, tem sido a técnica preponderante na artroplastia do joelho. Utilizamos o sistema de navegação para artroplastia total do joelho "OrthoPilot" versão 2.2 para a colocação de 72 próteses de joelho "Search Evolution" da "Aesculap AG CO. KG" com ou sem estabilização posterior em uma série contínua. O objetivo foi aferir a precisão do alinhamento obtido com a navegação através de radiografias panorâmicas obtidas no período pós-operatório. Obtivemos um desvio médio do eixo mecânico nulo de 0,66° com desvio padrão de 0,7°, sendo que 98,6% dos joelhos ficaram dentro de uma margem de erro de 3° e 79,2% com erro inferior a 1°. Concluímos que o sistema é seguro e preciso, não adicionando morbidade à cirurgia convencional.

Descritores: Joelho; Artroplastia do joelho; Prótese do joelho; Cirurgia assistida por computador.

SUMMARY

One of the most significant technological advancements in current medicine is the computer-assisted surgery, which, for orthopaedics, one of the major uses of this technology is in knee arthroplasty. The main contribution provided by computer-assisted orthopaedic surgery (CAOS) to knee arthroplasty is its potential to improve prosthesis implant precision and the operated limb alignment, contributing to results optimization and longevity. The image-independent navigation, based on anatomical references acquired during surgical procedure through infrared rays' transmitters, has been the prevailing technique in knee arthroplasty. We used the navigation system "OrthoPilot" version 2.2 in total knee arthroplasty for inserting 72 knee prosthesis "Search Evolution" by "Aesculap" with or without posterior stabilization in a continuous series. The objective was to measure the accuracy of the alignment achieved with navigation through wide-angled X-ray images obtained postoperatively. We found a mean deviation for the null mechanical axis of 0.66° with standard deviation of 0.7°, with 98.6% of the knees being within an error margin of 3° and 78.2% with error lower than 1°. We concluded that the system is safe and accurate, not causing additional morbidity to conventional surgery.

Keywords: Knee; Arthroplasty, Replacement, Knee; Knee Prosthesis; Surgery, Computer-Assisted.

INTRODUÇÃO

A evolução tecnológica tem marcado a história recente da medicina, revolucionando os meios diagnósticos e terapêuticos em todos os seus campos. Nesse contexto, uma das conquistas mais recentes é a cirurgia assistida por computador (CAS) e na nossa área a cirurgia ortopédica assistida por computador (CAOS). O desenvolvimento e a aplicação clínica de sistemas de cirurgia assistida por computador na ortopedia levou recentemente à fundação de uma sociedade internacional específica, a CAOS - Internacional, cujo 1º Congresso ocorreu em 2001 em Davos, Suíça. Em nosso meio obtivemos o primeiro sistema de cirurgia ortopédica assistida por computador em 1999 no Instituto de Ortopedia e Traumatologia do Hospital das Clínicas da Universidade de São Paulo, doado pela Academia Aesculap. Esse sistema denominado *OrthoPilot* tem como função a Navegação Cirúrgica em Ortopedia, sendo a sua primeira aplicação a Artroplastia Total do Joelho, com a qual iniciamos a nossa experiência na área. O *OrthoPilot* foi o primeiro sistema de navegação em artroplastia do joelho a ser amplamente empregado clinicamente, principalmente no Continente Europeu.

A navegação consiste orientação da instrumentação cirúrgica fornecendo parâmetros intra-operatórios objetivos ao cirurgião proporcionando precisão e segurança ao ato operatório, possibilitando a realização de procedimentos minimamente invasivos e diminuindo ou eliminando a exposição à radiação. Assim, a navegação é o braço cirúrgico ou intra-operatório da CAOS, que também pode ser aplicada no planejamento cirúrgico, simulação de resultados e robótica. Existem diversas possibilidades de referência para os sistemas de navegação, aqueles baseados em imagens que podem ser adquiridas antes ou durante o ato cirúrgico (tomografia computadorizada (TC), ressonância magnética (RM), fluoroscopia, ultra-sonografia (US), etc) e aqueles que independem de imagem sendo baseados em referências anatômicas obtidas durante o ato cirúrgico. O *OrthoPilot* se enquadra nesse último grupo, sendo que determinados pontos da anatomia do paciente são transmitidos ao computador durante a operação através de transmissores ativos de infra-vermelho (IV) que são localizados por um sistema de rastreamento ótico semelhante ao funcionamento de um GPS (Figura 1). A posição e movimentação desses pontos é acompanhada em tempo real

Trabalho desenvolvido no Instituto de Ortopedia e Traumatologia do Hospital das Clínicas da Faculdade de Medicina da Universidade de São Paulo

Endereço para correspondência: Av. Nove de Julho, 5.519 cj.41 - São Paulo, SP - CEP 01407-200 - E-mail: rmotaa@uol.com.br

1 - Doutor, Instituto de Ortopedia e Traumatologia do Hospital das Clínicas da Faculdade de Medicina da Universidade de São Paulo.

2 - Médico assistente, Instituto de Ortopedia e Traumatologia do Hospital das Clínicas da Faculdade de Medicina da Universidade de São Paulo.

3 - Professor Emérito, Departamento de Ortopedia e Traumatologia da Faculdade de Medicina da Universidade de São Paulo.

4 - Pós-graduanda do Instituto de Ortopedia e Traumatologia do Hospital das Clínicas da Faculdade de Medicina da Universidade de São Paulo.

Trabalho recebido em 30/03/06 aprovado em 28/05/06

pelo computador, permitindo a localização do centro das três articulações principais do membro inferior do paciente por um algoritmo matemático aplicado a realização de movimentos padronizados dessas articulações, permitindo assim a reconstrução virtual do eixo mecânico do membro inferior. A associação desse modelo virtual do membro inferior às referências anatômicas obtidas e à presença de transmissores IV (Figura 2) nos guias de corte tibial e femoral permite que os cortes ósseos a serem realizados no procedimento cirúrgico sejam guiados pelo computador com um grau de precisão igual ou menor que 1°. O sistema “enxerga” os guias de corte e sua posição relativa à superfície articular da tibia e fêmur e ao eixo mecânico do membro inferior e retorna essa informação ao cirurgião no monitor com uma imagem virtual e com parâmetros objetivos sobre o resultado a ser obtido em função da posição dos guias de corte, a saber: espessura do corte e angulação em relação ao eixo mecânico nos planos frontal e sagital (Figura 3). Desse modo não são utilizados os guias de alinhamento convencionais, com referência intra ou extra medular, diminuindo também o risco de complicações trombo-embólicas. Apresentamos os resultados do alinhamento do membro inferior de nossa primeira série de 72 joelhos em 68 pacientes submetidos à artroplastia total do joelho guiados por esse sistema de navegação, operados entre novembro de 2000 e março de 2002. Nosso objetivo inicial foi o de verificar a acurácia do sistema quanto ao alinhamento do eixo mecânico no plano frontal.

MATERIAL E MÉTODO

Foram operados sequencialmente 72 joelhos de 68 pacientes com indicação de artroplastia total do joelho primária (ATJ). Quarenta e nove pacientes eram do sexo feminino e 19 do sexo masculino, a idade média foi de 61,8 anos variando de 26 a 81 anos. Não foram selecionados os casos a serem operados com o sistema de navegação, sendo incluídos todos os casos com indicação de ATJ, independente da etiologia, grau de deformidade ou qualquer outra variável. Dos 72 joelhos 52 eram de pacientes com diagnóstico de artrose e 20 de artrite reumatóide. O desvio médio de eixo pré-operatório foi de 9,25° com desvio padrão de 5,2° variando de 17,3° de varo a 22,5° de valgo, sempre em relação ao eixo mecânico do membro inferior.

Foram utilizados implantes do modelo “Search Classic” da “Aesculap” com ou sem estabilização posterior, conforme a indicação de cada caso. As cirurgias foram todas “navegadas” com o sistema OrthoPilot (Figura 3) com a versão 2.2 do software para artroplastia total do joelho, que utiliza 3 pinos de Schanz modificados para acoplamento dos transmissores de IV, um no fêmur distal e um na tibia proximal que são introduzidos pela incisão habitual para a artroplastia, e um terceiro parafuso percutaneamente na crista ilíaca como referência para a localização do centro do quadril através das manobras dinâmicas padronizadas pelo sistema. O software é

alimentado com informações dinâmicas das 3 articulações do membro inferior operado por meio de movimentos padronizados solicitados pelo sistema e por referências anatômicas estáticas, a saber, ponto mais profundo do platô tibial mais comprometido, centro da superfície articular da tibia, extremidade distal do fêmur, cortical anterior do fêmur proximalmente à superfície articular, ápice dos maléolos do tornozelo e centro da interlinha articular anterior do tornozelo. Esses pontos têm por função permitir ao software calcular o tamanho do componente femoral, espessura dos cortes em relação às superfícies articulares e cruzar as referências anatômicas com as dinâmicas como forma de aferir e aumentar a confiabilidade do cálculo do centro das articulações.

O corte distal do fêmur e proximal da tibia foram guiados pelo OrthoPilot visando o alinhamento nulo do eixo mecânico sobrepondo o centro do quadril, joelho e tornozelo em uma linha reta. Os demais cortes foram confeccionados com os guias de corte convencionais específicos para o

implante selecionado e sem relação com o alinhamento do membro. O balanço ligamentar foi feito com o controle do OrthoPilot que permite mensurar em graus a abertura em valgo e varo do joelho, fornecendo um parâmetro objetivo para a obtenção do mesmo. O controle do alinhamento durante a cirurgia é contínuo, permitindo a detecção de qualquer alteração que leve a desvios do alinhamento inicial, assim o procedimento é navegado até a implantação e cimentação final dos componentes, quando o alinhamento final é registrado no banco de dados do sistema.

Foram obtidos e registrados o eixo mecânico pré-operatório e pós-operatório através de radiografias panorâmicas dos membros inferiores feitas até 1 mês antes da operação e logo que o paciente fosse capaz de ficar em posição ortostática no período pós-operatório (Figura 4).

RESULTADOS

Todos os pacientes foram acompanhados durante 1 ano após a operação, os resultados do alinhamento foram obtidos no período pós-operatório precoce, uma vez que o objetivo foi de aferir a precisão do sistema na obtenção do alinhamento desejado. Nesse período nenhum paciente apresentou trombose venosa profunda ou acidentes trombo-embólicos. Um paciente evoluiu com infecção superficial que respondeu à antibioticoterapia oral e um paciente apresentou infecção profunda sendo necessária a retirada da prótese com colocação de espaçador para tratamento da infecção. Não houve complicações relacionadas à utilização do navegador ou da colocação dos pinos de Schanz modificados.

O desvio médio do eixo mecânico nulo foi de 0,66° com desvio padrão de 0,7°, sendo que 98,6% dos joelhos ficaram dentro de uma margem de erro de 3° e 79,2% com erro inferior a 1°. O erro variou de 3,4° de varo a 2,7° de valgo. Se analisarmos os primeiros 20 joelhos, de 19 pacientes, o desvio médio foi de 0,72° com desvio padrão de 0,96°, 95% dos casos com erro inferior a 3° e 80%

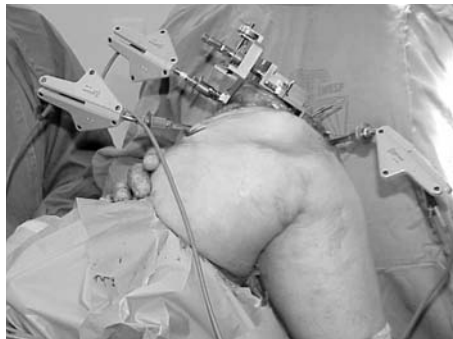

Figura 1 - Corpos rígidos com transmissores de infra-vermelho acoplados ao fêmur distal, tibia proximal e guia de corte femoral.




Figura 2 - Corpos rígidos com transmissores ativos de infra-vermelho utilizados para a navegação com o OrthoPilot.

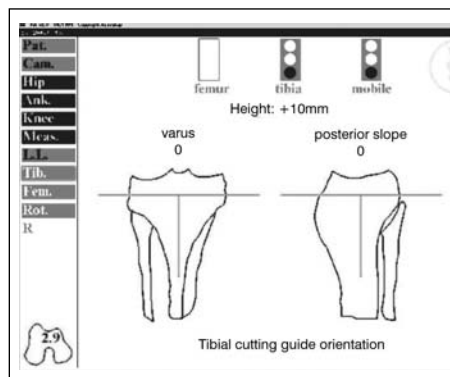


Figura 3 - Imagem do monitor com ilustração e referência numérica do posicionamento do guia de corte tibial.

inferior a 1°. Todos os casos com desvio superior a 3° ocorreram nessa série inicial. No outro extremo, os últimos 20 joelhos da série apresentaram um desvio médio do eixo de 0,52° com desvio padrão de 0,68°, 100% dos casos dentro da margem de 3° e 80% com desvio inferior a 1° (Tabela 1).

DISCUSSÃO

A artroplastia total do joelho é um procedimento cirúrgico de alta complexidade que exige treinamento extensivo do cirurgião e tem uma longa curva de aprendizado. Ademais os seus resultados e a longevidade dos implantes estão intimamente relacionados à precisão e rigor técnico de sua implantação^(1,2,3,4). O alinhamento adequado dos componentes femoral e tibial ao eixo mecânico do membro inferior certamente são um dos fatores mais importantes sobre a sobrevivência dos implantes ao longo do tempo, havendo vários trabalhos que indicam que um desvio superior a 3° implicam em falência prematura e resultados funcionais inferiores^(1,3,5-9). Estima-se que cerca de 10% das artroplastias de joelho tenham erro de alinhamento superior a 3° mesmo nas mãos de cirurgiões experientes usando os guias de alinhamento mecânicos mais modernos⁽⁹⁾. Evidentemente que outras variáveis estão envolvidas, como o balanceamento das tensões dos ligamentos periféricos bem como do ligamento cruzado posterior quando este é mantido, o desenho e qualidade dos próprios componentes protéticos e a manutenção da altura da interlinha articular entre outros⁽¹⁰⁾.

A implantação das próteses de joelho assistida por computador abre a possibilidade de controlar as variáveis técnicas da implantação com precisão e reprodutibilidade controladas por parâmetros objetivos, mensuráveis e documentados intra-operatoriamente. Essa tecnologia traz a expectativa de aumentar a longevidade dos implantes ao aumentar a precisão do seu alinhamento e do balanceamento ligamentar^(3,10-17), encurtar a curva de aprendizado dos cirurgiões e tornar os seus resultados mais homogêneos e menos dependentes das habilidades individuais de cada um. Além disso, será uma ferramenta extremamente valiosa no desenvolvimento das cirurgias minimamente invasivas onde o cirurgião tem menor visão do campo operatório aumentando o risco de imprecisões técnicas. Adicionalmente a eliminação dos guias de alinhamento intra-medulares reduz a incidência de trombo-embolismo⁽¹⁸⁾ e diminui a perda sanguínea intra-operatória⁽¹⁹⁾.

Experimentamos ainda o início do desenvolvimento dos sistemas de cirurgia assistida por computador e certamente muitos dos benefícios esperados ainda estão por vir, com o aprimoramento e evolução dos sistemas e softwares atuais. A versão do software do *OrthoPilot* (2.2) utilizada nessa série nos oferece o controle do alinhamento dos componentes femoral e tibial com precisão inferior a um grau, auxilia no balanceamento dos ligamentos e na determinação da altura do corte femoral distal e tibial proximal. É nosso objetivo inicial aferir a precisão do alinhamento da prótese no plano frontal.

O *OrthoPilot* é o sistema de navegação para ATJ com o maior número de casos clínicos e as maiores séries publicadas na literatura internacional^(11,17), sendo esta a primeira série em nosso meio. Na literatura internacional a primeira série, com 30 joelhos, foi publicada em 2001 por Mielke et al.⁽²⁰⁾. Assim iniciamos

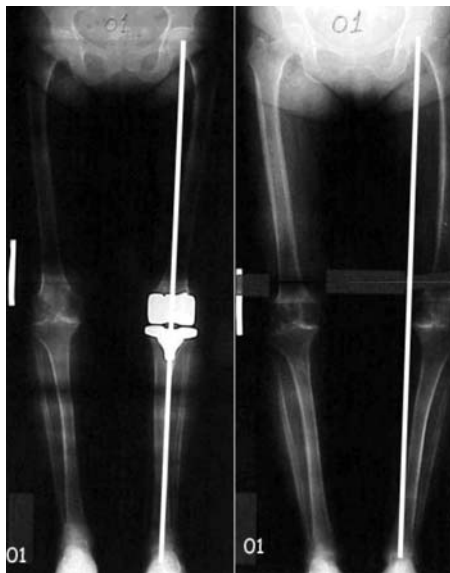

Figura 4 - RX panorâmico do pré e pós operatório do primeiro caso operado com o *OrthoPilot*.

	Desvio de Eixo	< 3°	< 1°
20 Primeiros	0,72°	95%	80%
Série Total	0,66°	98,6%	79,2%
20 Últimos	0,52	100%	80%

Tabela 1 - Resultados – Desvio de Eixo.

nossa experiência antes mesmo dessa primeira publicação. Encerramos essa série quando atualizamos o software do navegador para a versão 3.0, ponto inicial de uma nova série a ser relatada em futuro próximo. A tecnologia utilizada, independente de exames de imagem, guiada por transmissores de IV intra-operatórios resultou em sistema simples, ágil, de fácil compreensão e utilização pelo cirurgião independente de qualquer familiaridade com a informática. É uma ferramenta que auxilia o cirurgião a realizar o procedimento com parâmetros e dados objetivos, sem interferir no planejamento ou estratégia cirúrgica.

Os resultados obtidos se assemelham ou superam o alinhamento das séries de maior precisão publicadas na literatura. Um dos diferenciais da ATJ assistida por computador é a redução ou eliminação dos casos de “escape” da zona de segurança de 3°^(16,17). Assim na nossa série observamos que embora o número de casos dentro da zona ideal de 1° de precisão se mantenha praticamente inalterado em 80% tanto nos primeiros 20 joelhos, quanto na série completa ou nos últimos 20 joelhos; todos os casos de “escape” (“*outliners*” na literatura de língua inglesa) ocorreram entre os 20 primeiros joelhos da série. Assim vimos uma rápida curva de aprendizado com pequena interferência nos resultados iniciais e virtual eliminação dos “escapes” à zona de segurança após essa fase inicial.

A presença do controle constante em tempo real do alinhamento do membro, sem que seja necessário montar instrumentos de aferição visual do alinhamento nos permite “enxergar” erros e imprecisões causados por algumas manobras e procedimentos durante a operação nos trazendo ensinamentos que podemos transpor para as cirurgias convencionais. Observamos que a fixação dos guias de corte com pregos introduzidos com o auxílio de martelos provocam desvios significativos da orientação dos mesmos, o que é minimizado com a utilização de pinos rosqueados introduzidos com perfuradores. Aqui uma outra vantagem do navegador, qualquer desvio do posicionamento dos guias de corte durante a sua manipulação e fixação ou após a retirada sistema de sustentação dos mesmos após a sua fixação é detectada imediatamente sem a necessidade de qualquer passo adicional. Habitualmente nos valem de espaçadores e/ou tensionadores para avaliar os espaços de flexão e extensão bem como o balanço dos ligamentos durante a operação e aqui observamos outra fonte de perda do alinhamento obtido inicialmente, particularmente naqueles casos onde o tecido ósseo é menos rígido, como nos pacientes com doença reumática. Pudemos observar que em alguns casos a introdução do espaçador na fase de teste e balanceamento pode levar a uma compressão no compartimento mais tenso da articulação, deformando a superfície do corte inicial e levando a um desvio do alinhamento final se não houver correção.

A navegação na artroplastia do joelho certamente ainda tem muito que evoluir, versões mais modernas já têm e devem aprimorar o controle sobre o balanceamento dos ligamentos, rotação e dimensionamento dos componentes, alinhamento do aparelho extensor e o desenvolvimento de instrumental mais adequado à cirurgia minimamente invasiva⁽²¹⁻²³⁾. Esse último uma das aplicações mais promissoras e significativas da navegação, uma vez que a redução do controle visual nas cirurgias minimamente

invasivas pode ser compensado pelo controle virtual obtido com a navegação⁽²²⁾.

Acreditamos que estamos ainda nos primórdios de uma era onde a cirurgia assistida por computador será uma ferramenta fundamental e corriqueira na vida do cirurgião com o desenvolvimento de novas técnicas e instrumentos, promovendo um salto de qualidade em todas as áreas da cirurgia.

CONCLUSÕES

- A navegação da artroplastia total do joelho com o *OrthoPilot* versão 2.2 é precisa, proporcionando alinhamento acurado e reprodutível dos membros operados.
- A navegação com o *OrthoPilot* versão 2.2 é segura não adicionando morbidade à cirurgia convencional.

REFERÊNCIAS BIBLIOGRÁFICAS

1. Dorr LD, Boiardo RA. Technical considerations in total knee arthroplasty. *Clin Orthop*. 1997; 205:5-11.
2. Teter KE, Bregman D, Colwell CW Jr. Accuracy of intramedullary versus extramedullary tibial alignment cutting systems in total knee arthroplasty. *Clin Orthop*. 1995; 321:106-10.
3. Ritter MA, Faris PM, Keating EM, Meding JB. Postoperative alignment of total knee replacement. Its effect on survival. *Clin Orthop*. 1994; 299:153-6.
4. Bächli H, Perlick L, Tingart M, Luring C, Perlick C, Grifka J. Radiological results of image-based and non-image-based computer-assisted total knee arthroplasty. *Int Orthop*. 2004; 28: 87-90.
5. Ecker ML, Lotke PA, Windsor RE, Cella JP. Long-term results after total condylar knee arthroplasty. Significance of radiolucent lines. *Clin Orthop*. 1987; 216:151-8.
6. Wasielewski RC, Galante JO, Leighty R, Natarajan RN, Rosenberg AG. Wear patterns on retrieved polyethylene tibial inserts and their relationship to technical considerations during total knee arthroplasty. *Clin Orthop*. 1994; 299:31-43.
7. Jeffery RS, Morris RW, Denham RA. Coronal alignment after total knee replacement. *J Bone Joint Surg Br*. 1991; 73:709-14.
8. Oswald MH, Jakob RP, Schneider E, Hoogewoud H. Radiological analysis of normal axial alignment of femur and tibia in view of total knee arthroplasty. *J Arthroplasty*. 1993; 8:419-26.
9. Stulberg SD, Loan P, Sarin V. Computer-assisted navigation in total knee replacement: results of an initial experience in thirty-five patients. *J Bone Joint Surg Am*. 2002; 84(Suppl 2):90-8.
10. Thoma W., Schreiber S., Hovy L. Computer-assisted implant positioning in knee endoprosthesis. Kinematic analysis for optimization of surgical technique. *Orthopade*. 2000; 7:614-26.
11. Jenny JY, Boeri C. Computer-assisted implantation of total knee prostheses: a case-control comparative study with classical instrumentation. *Comput Aided Surg*. 2001; 6:217-20.
12. Sparmann M, Wolke B, Czupalla H, Banzer D, Zink A. Positioning of total knee arthroplasty with and without navigation support. A prospective, randomised study. *J Bone Joint Surg Br*. 2003; 85:830-5.
13. David Stulberg S. How accurate is current TKR instrumentation? *Clin Orthop*. 2003; 416: 177-84.
14. Bathis H, Perlick L, Tingart M, Luring C, Zurakowski D, Grifka J. Alignment in total knee arthroplasty. A comparison of computer-assisted surgery with the conventional technique. *J Bone Joint Surg Br*. 2004; 86: 682-7.
15. Mihalko WM, Krackow KA. Differences between extramedullary, intramedullary, and computer-aided surgery tibial alignment techniques for total knee arthroplasty. *J Knee Surg*. 2006; 19: 33-6.
16. Zorman D, Etuin P, Jennart H, Scipioni D, Devos S. Computer-assisted total knee arthroplasty: comparative results in a preliminary series of 72 cases. *Acta Orthop Belg*. 2005; 71: 696-702.
17. Jenny JY, Clemens U, Kohler S, Kiefer H, Konermann W, Miehke RK. Consistency of implantation of a total knee arthroplasty with a non-image-based navigation system a case-control study of 235 cases compared with 235 conventionally implanted prostheses. *J Arthroplasty*. 2005; 20: 832-9.
18. Kalairajah Y, Cossey AJ, Verrall GM, Ludbrook G, Spriggins AJ. Are systemic emboli reduced in computer-assisted knee surgery?: a prospective, randomised, clinical trial. *J Bone Joint Surg Br*. 2006; 88: 198-202.
19. Kalairajah Y, Simpson D, Cossey AJ, Verrall GM, Spriggins AJ. Blood loss after total knee replacement: effects of computer-assisted surgery. *J Bone Joint Surg Br*. 2005; 87: 1480-2.
20. Mielke RK, Clemens U, Jens JH, Kershally S. Navigation in knee endoprosthesis implantation—preliminary experiences and prospective comparative study with conventional implantation technique. *Z Orthop Ihre Grenzgeb*. 2001; 2:109-16.
21. Clemens U, Miehke RK. Advanced navigation planning including soft tissue management. *Orthopedics*. 2005; 28:1259-62.
22. Seon JK, Song EK. Functional impact of navigation-assisted minimally invasive total knee arthroplasty. *Orthopedics*. 2005; 28(10 Suppl):S1251-4.
23. Luring C, Hufner T, Perlick L, Bathis H, Krettek C, Grifka J. [Soft tissue management in knees with varus deformity Computer-assisted sequential medial ligament release.] *Orthopade*. 2005; 34(11):1118, 1120-2, 1124.