

# A UTILIZAÇÃO DE ENXERTO ALÓGENO NAS RECONSTRUÇÕES LIGAMENTARES DO JOELHO

## USE OF ALLOGRAFT IN LIGAMENTAR RECONSTRUCTION OF KNEE

MARCELO LOQUETTE DAMASCENO<sup>1</sup>, TIAGO FRUGES FERREIRA<sup>1</sup>, CAIO OLIVEIRA D'ELIA<sup>1</sup>, MARCO KAWAMURA DEMANGE<sup>1</sup>, JOSÉ RICARDO PÉCORA<sup>1</sup>, ARNALDO JOSÉ HERNANDEZ<sup>1</sup>, GILBERTO LUIS CAMANHO<sup>1</sup>, ALBERTO TESCONI CROCI<sup>1</sup>, LUIS AUGUSTO UBIRAJARA DOS SANTOS<sup>1</sup>, CAMILO PARTEZANI HELITO<sup>2</sup>

### RESUMO

**Introdução:** A utilização de enxerto alógeno é um tema que há décadas desperta interesse dos ortopedistas devido às supostas vantagens que apresenta, como diminuição do tempo cirúrgico, maior tamanho de enxerto, ausência de morbidade do sítio doador. **Objetivo:** O artigo a seguir faz análise retrospectiva da casuística do grupo de joelho do IOT-HC-FMUSP no uso de enxerto de banco de tecido próprio para reconstruções ligamentares. Serão apresentadas as indicações de uso de enxerto alógeno e qual tipo de enxerto foi utilizado para cada tipo de reconstrução ligamentar. **Métodos:** Foram revisados prontuários de 46 pacientes. **Resultados:** Usados como enxerto 30 unidades de tendão patelar, 09 unidades de tendão tibial anterior, 08 unidades de tendão calcâneo, 06 unidades de tendão quadriceptal e 01 unidade de tendão fibular e foram usados principalmente para reconstruções multi-ligamentares e revisões de reconstrução do ligamento cruzado anterior. **Conclusão:** O uso de enxerto alógeno mostrou-se uma interessante opção para as reconstruções ligamentares.

**Descritores:** Joelho. Transplante homólogo. Ligamento cruzado anterior. Traumatismos dos tendões.

### ABSTRACT

**Introduction:** The use of allograft is a matter of huge interest for orthopaedic surgeons, due to the supposed advantages with its use, like decreased surgical time, larger grafts and no donor site morbidity. **Objectives:** The aim of this article was to review our experience with the use of allografts on ligament reconstruction. We present the technique applied for graft harvest, preparation and storage, as well as the indications for allograft use and the type of procedure in which it was applied. **Methods:** We revised the records of 46 patients. **Results:** We used 09 patellar tendons, 09 anterior tibial tendons, 08 calcaneal tendons, 06 quadriceps tendons and 01 fibular tendon, mainly for multiple ligamentar reconstructions and ACL reviews. **Conclusion:** The use of allograft seems to be an interesting option for ligamentar reconstruction.

**Keywords:** Knee. Transplantation homologous. Anterior cruciate ligament. Tendon injuries.

**Citação:** Damasceno ML, Ferreira TF, D'Elia CO, Demange MK, Pécora JR, Hernandez AJ et al. A utilização de enxerto alógeno nas reconstruções ligamentares do joelho. *Acta Ortop Bras.* [online]. 2009; 17(5):265-8. Disponível em URL: <http://www.scielo.br/aob>.

**Citation:** Damasceno ML, Ferreira TF, D'Elia CO, Demange MK, Pécora JR, Hernandez AJ et al. Use of allograft in ligamentar reconstruction of knee. *Acta Ortop Bras.* [online]. 2009; 17(5):265-8. Available from URL: <http://www.scielo.br/aob>.

### INTRODUÇÃO

Reconstruções ligamentares envolvem a substituição do ligamento lesado por um enxerto tendíneo, podendo este ser do próprio paciente, obtido intra-operatoriamente (auto-enxerto), ou proveniente de cadáver humano (aloenxerto), submetido à processo de esterilização e armazenamento em banco de tecidos após a retirada.<sup>1</sup>

Este processo demanda maior atenção, com objetivo de garantir um enxerto livre de patógenos.

O método para a esterilização do tecido é difícil e controverso; as técnicas baseiam-se no emprego de óxido de etileno ou de radiação gama. O primeiro é utilizado há mais de 40 anos na forma gasosa, e apresentando elevado índice de toxicidade. Consequen-

temente, os centros de controles regulatórios estipularam níveis residuais mínimos após o processo de esterilização. O emprego de raios gama, por sua vez, requer cautela, tendo em vista que níveis elevados de irradiação podem prejudicar as propriedades biomecânicas dos tecidos; após seu emprego, o ácido nucléico é alterado e ocorre a geração de radicais livres, levando à disfunção e à destruição dos microorganismos presentes nos tecidos.

A investigação do doador referente à infecção é de fundamental importância para o processamento e estocagem do enxerto: obrigatoriamente deve-se realizar sorologias para HIV, hepatite B e C, sífilis, HTLV, entre outros. Mesmo assim, a contaminação pode ocorrer, como resultado de infecção oculta do doador, invasão *postmortem* do tecido por bactérias do trato gastrointestinal ou contaminação durante o procedimento cirúrgico.

Todos os autores declaram não haver nenhum potencial conflito de interesses referente a este artigo.

1 – LIM 41 – Laboratório de Investigação Médica do Sistema Músculo-Esquelético do Departamento de Ortopedia e Traumatologia HC/FMUSP  
2 – Faculdade de Medicina da Universidade de São Paulo

Trabalho realizado no Instituto de Ortopedia e Traumatologia do HC/FMUSP

Endereço para Correspondência: Rua Treze de Maio, 1504 ap. 10. Paraíso, São Paulo, SP, Brasil. CEP: 01327-002, E-mail: loquette@uol.com.br

Trabalho recebido em 23/06/08 aprovado em 16/09/08

Após a esterilização, os métodos de armazenamento baseiam-se na congelação profunda, como utilizado em nosso serviço, com temperaturas que variam de  $-80^{\circ}\text{C}$  a  $-196^{\circ}\text{C}$ .<sup>2</sup>

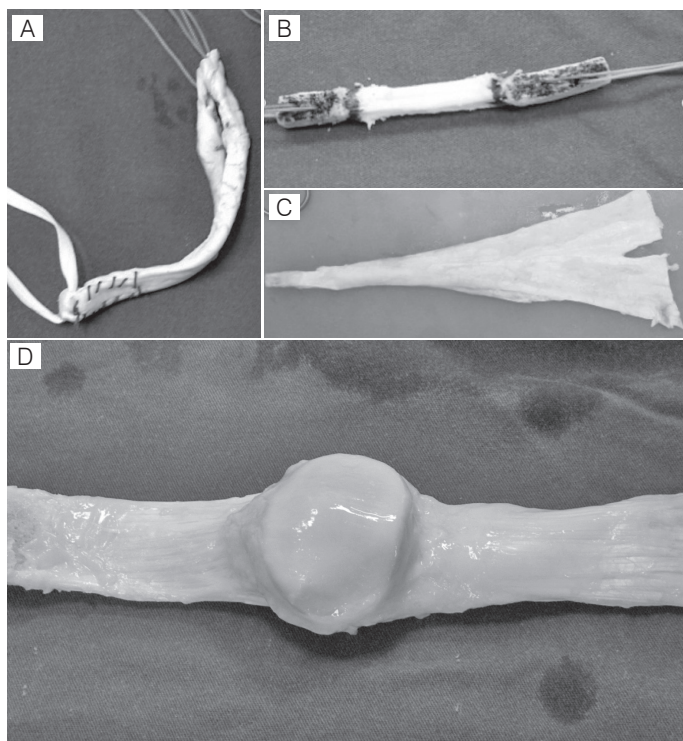
O primeiro emprego de aloenxerto é datado de 1881 *apud* Vangness<sup>2</sup>; obviamente naquela época não se conheciam os prós e contras de sua utilização, tampouco tinha-se conhecimento sobre processos de esterilização dos tecidos, como os disponíveis atualmente. Somente na década de 50 os bancos de tecido começaram a surgir, dando suporte para estocagem e planejamento de materiais que pudessem ser futuramente utilizados em cirurgias de reconstrução.

De acordo com dados da Associação Americana de Ortopedia, a cada ano são tratados nos EUA cerca de 95 mil lesões do ligamento cruzado anterior (LCA) através da reconstrução ligamentar.<sup>1</sup> Lesões do LCA ocorrem quando de uma brusca interrupção do movimento com mudança súbita na direção, especialmente em atividades esportivas, ou quando de uma hiperextensão do joelho, sendo mais frequente em mulheres.<sup>3</sup>

O uso de aloenxertos na reconstrução ligamentar tem se difundido na última década: somente nos Estados Unidos, o número de procedimentos dobrou durante o período referido<sup>1</sup>, com estudos demonstrando resultados comparáveis a utilização de autoenxertos.<sup>2</sup>

A indicação mais frequente para a utilização de aloenxertos são as reconstruções multiligamentares, diminuindo com isso o tempo cirúrgico e a morbidade do procedimento. Entre os tecidos mais utilizados destacam-se: tendão do calcâneo, tendão patelar (BTB), fáschia lata, tendão tibial anterior e posterior, fibular longo.<sup>4</sup> (Figura 1)

Vantagens no uso de aloenxertos incluem diminuição de tempo cirúrgico, incisões menores, disponibilidade de enxertos extensos, ausência de morbidade no sítio doador, e uma menor incidência de artrofibrose.<sup>2</sup>



**Figura 1** – (A) Aloenxerto de tibial anterior; (B) Aloenxerto de ligamento da patela; (C) Aloenxerto de tendão calcâneo; (D) Aloenxerto do mecanismo extensor

Porém existem algumas desvantagens, como não incorporação do tecido, período de incorporação mais prolongado do enxerto, alargamento do túnel ósseo<sup>5</sup>, mas, principalmente, risco de transmissão de doenças virais e bacterianas.<sup>6</sup>

Todos os enxertos tendíneos, sejam aloenxertos ou autoenxertos, seguem um cronograma na integração do tecido, inicialmente com necrose do tecido, revascularização, repopulação celular e remodelamento.<sup>7</sup> Após o implante autólogo, há crescimento de fibroblastos nos primeiros dois meses, com a maturação do tecido sendo observada após dez meses. Em comparação, a incorporação do aloenxerto foi demonstrada ocorrer de uma forma mais prolongada, tanto em humanos quanto em animais.<sup>8</sup> O processo é significativamente afetado pelo método de esterilização e armazenamento do tecido, pois estes agem em suas propriedades biológicas de incorporação.<sup>9,10</sup>

O risco de transmissão de doenças virais após adequada seleção do doador é em torno de 1 : 1 500 000, o que se compara favoravelmente com o risco de transmissão em transfusões sanguíneas que é de 1: 600 000.<sup>11</sup>

O objetivo deste estudo foi avaliar como está sendo realizada a utilização de aloenxertos para reconstruções ligamentares em nosso serviço.

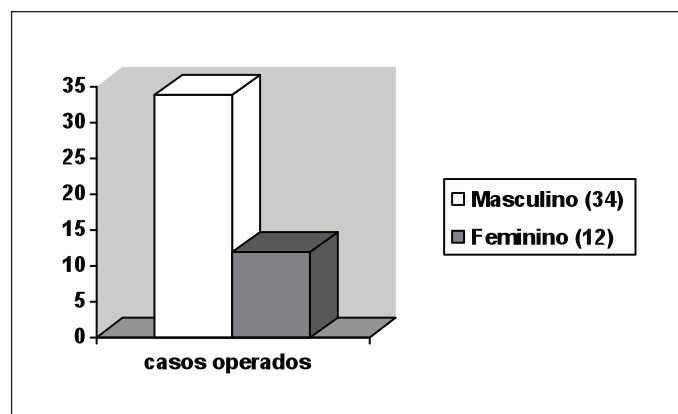
## MATERIAIS E MÉTODOS

A investigação foi realizada através de uma avaliação retrospectiva de 46 pacientes que foram submetidos a reconstruções ligamentares, entre os anos de 1999 e 2007, e que utilizaram tecido oriundo de nosso Banco de Tecidos como fonte de enxerto para a realização do procedimento cirúrgico.

A análise retrospectiva envolveu uma revisão dos prontuários, através da qual documentamos a data da realização do procedimento, o diagnóstico à ocasião da cirurgia, assim como qual o tipo de procedimento cirúrgico realizado e qual tecido foi utilizado em cada paciente.

## RESULTADOS

Foram avaliados 34 pacientes do sexo masculino e 12 do sexo feminino, acompanhando-se os 46 casos operados, com seguimento ambulatorial, com tempo de seguimento variando de 10 meses a 9 anos (média de 3,1 anos). (Figura 2)



**Figura 2** – Relação dos procedimentos realizados, divididos por sexo

Os enxertos utilizados foram: - Tendão patelar: 30 unidades. - Tendão tibial anterior: 9 unidades. - Tendão calcâneo: 8 unidades. - Tendão quadrícipital: 6 unidades. - Tendão fibular: 1 unidade. (Figura 3)

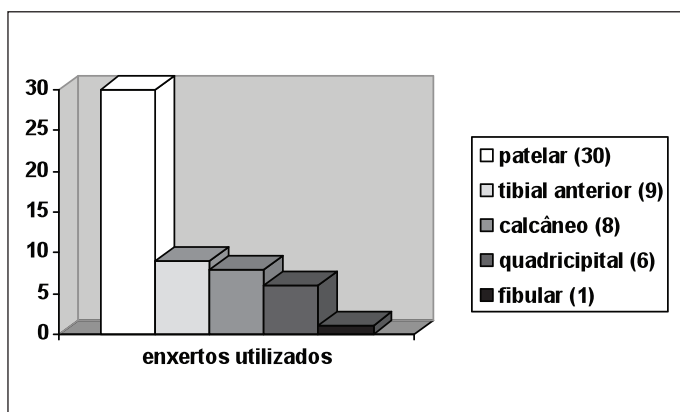


Figura 3 – Tipos de enxertos utilizados nas reconstruções

As indicações para a utilização de aloenxerto foram:

– Reconstruções multi-ligamentares: 20 pacientes (Figura 4) - uso de 12 unidades de tendão patelar, 4 unidades de tendão tibial anterior, 7 unidades de tendão calcâneo, 5 unidades de tendão quadricipital e 1 unidade de tendão fibular. (Figura 5)

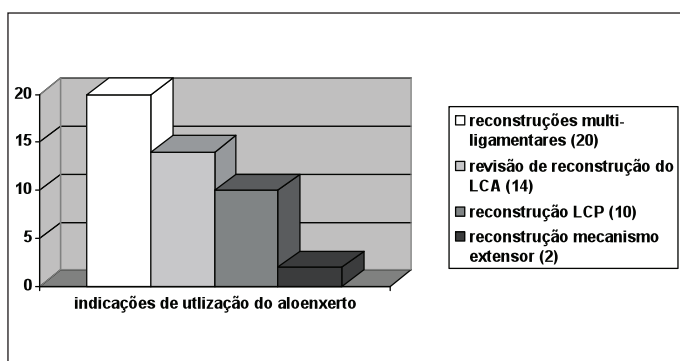


Figura 4 – Procedimentos realizados com a utilização de aloenxertos

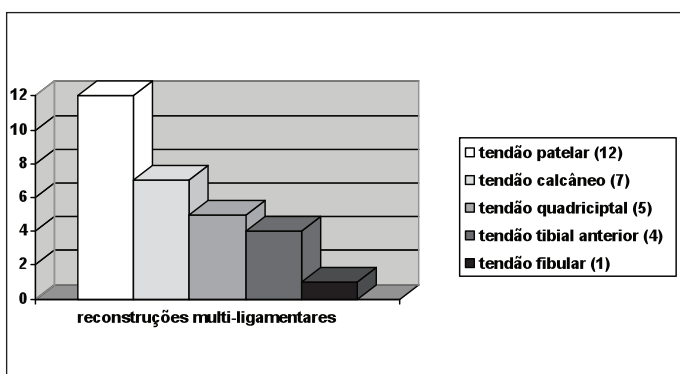


Figura 5 – Tipos de enxertos utilizados em reconstruções multi-ligamentares

– Revisão de reconstrução do LCA: 14 pacientes - uso de 8 unidades de tendão patelar, 4 unidades de tendão tibial anterior, 1 unidade de tendão calcâneo e 1 unidade de tendão quadricipital. (Figura 6)

– Reconstrução isolada do ligamento cruzado posterior (LCP): 10 pacientes - uso de 8 unidades de tendão patelar, 1 unidade de tendão tibial anterior e 1 unidade de tendão fibular. (Figura 7)

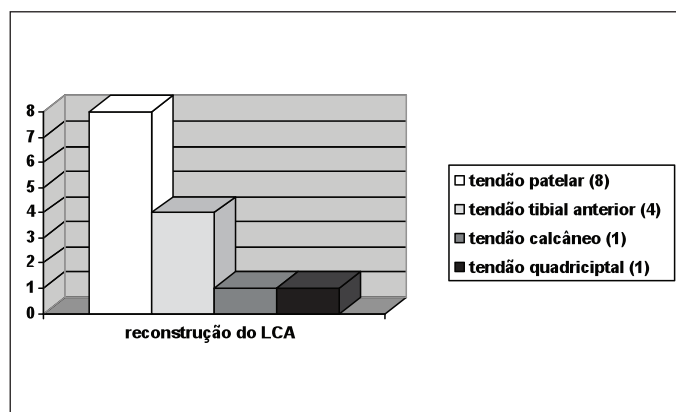


Figura 6 – Tipos de enxertos utilizados em reconstruções do LCA

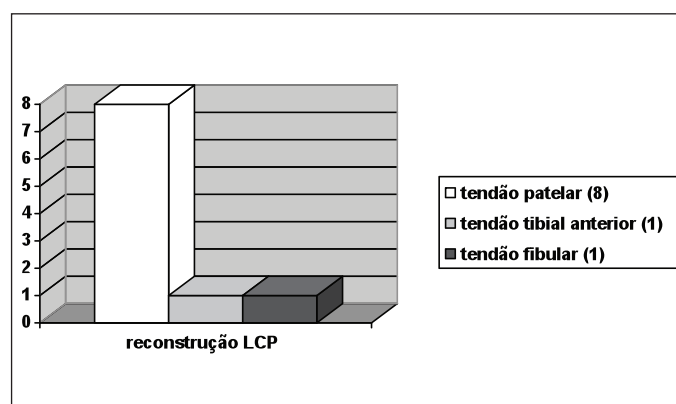


Figura 7 – Tipos de enxertos utilizados em reconstruções de LCP

– Reconstrução do mecanismo extensor: 2 pacientes - uso de 2 unidades de tendão patelar. (Figura 8)

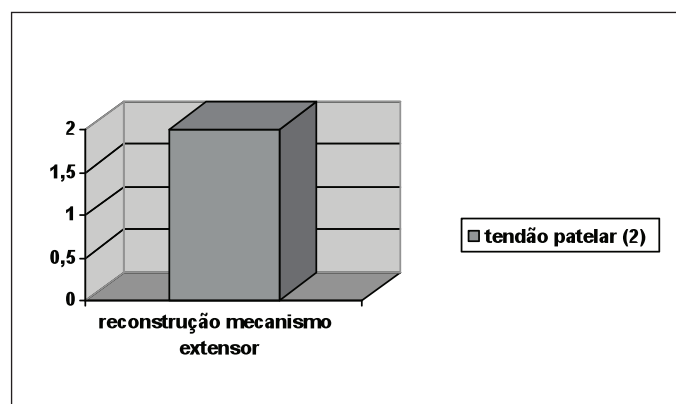


Figura 8 – Único tipo de aloenxerto utilizado na reconstrução do mecanismo extensor: tendão patelar

## DISCUSSÃO

A utilização de tecido proveniente de cadáveres e armazenados em banco de tecidos é uma opção para as reconstruções multi-ligamentares, pois propicia uma fonte adequada de enxertos, sem a morbidade associada da retirada de múltiplos autoenxertos.<sup>12</sup> Na reconstrução do ligamento cruzado posterior associada à reconstrução do canto póstero-lateral, na reconstrução do LCA associada

à reconstrução ligamento colateral medial, o uso de aloenxertos tem mostrado bons resultados.<sup>13-16</sup> Em nosso serviço a principal indicação para a utilização de aloenxerto foram as reconstruções multi-ligamentares.

Nas cirurgias de revisão de reconstrução do LCA a utilização de aloenxerto é uma boa opção, já que evita a morbidade da retirada de mais tecido do lado lesado ou eventualmente a necessidade de se retirar tecido do lado não lesado. Os resultados de revisão de reconstrução do LCA com aloenxerto tem se mostrado comparáveis à utilização de enxerto autólogo.<sup>17</sup>

A infecção viral e bacteriana associadas ao uso de aloenxertos são eventos raríssimos.<sup>18</sup> O risco de transmissão de infecção bacteriana através de transfusão de concentrado de plaquetas é de

1:2172.<sup>19</sup> O índice geral de infecção pós operatória reportado pelos centros de controle de infecção nosocomial nos Estados Unidos é de 0,6% a 2%.

Não observamos até o momento nenhum caso de transmissão de doença viral. O índice de infecção bacteriana nos pacientes submetidos a procedimentos cirúrgicos com a utilização de aloenxertos está dentro de nossa incidência geral para infecção nosocomial.<sup>20</sup>

## CONCLUSÃO

A utilização de aloenxertos é uma opção segura e que oferece certamente menor morbidade aos procedimentos cirúrgicos, devendo ser considerada principalmente nas cirurgias multi-ligamentares e nas revisões.

## REFERÊNCIAS

1. Crawford C, Kainer M, Jernigan D, Banerjee S, Friedman C, Ahmed F et al. Investigation of postoperative allograft-associated infections who underwent musculoskeletal allograft implantation. *Clin Inf Dis*. 2005;41:195-200.
2. Vangsness CT Jr, Garcia IA, Mills CR, Kainer MA, Roberts MR, Moore TM. Allograft transplantation regulation, procurement, processing, and sterilization. *Am J Sports Med*. 2003;31:474-80.
3. Arendt E, Dick R. Knee injury patterns among men and women in collegiate basketball and soccer: NCAA data and review of literature. *Am J Sports Med*. 1995;23:694-701.
4. Miller B, Wojtys E. Basic science aspects of the use of allografts in revision anterior cruciate ligament surgery. *Sports Med Arthrosc Rev*. 2005;13:3-6.
5. Cole DW, Ginn TA, Chen GJ, Smith BP, Curl WW, Martin DF et al. Cost comparison of anterior cruciate ligament reconstruction: allograft versus autograft. *Arthroscopy*. 2005;21:786-90.
6. Lavernia C, Malinin T, Temple H, Moreyra C. Bone and tissue allograft use by orthopaedic surgeons. *J Arthroplasty* 2004;19:430-5.
7. Deehan DJ, Cawston TE. The biology of integration of the anterior cruciate ligament. *J Bone Joint Surg Br*. 2005;87:889-95.
8. Robertson A, Nutton RW, Keating JF. Current trends in the use of tendon allografts in orthopaedic surgery. *J Bone Joint Surg Br*. 2006;88:988-92.
9. Roberts TS, Drez D Jr, McCarthy W, Paine R. Anterior cruciate ligament reconstruction using freeze-died, ethylene oxide-sterilized, bone-patellar tendon-bone allografts: two year results in thirty-six patients. *Am J Sports Med*. 1991;19:35-41.
10. Curran AR, Adams DJ, Gill JL, Steiner ME, Scheller AD. The biomechanical effects of low-dose irradiation on bone-patellar tendon-bone allografts. *Am J Sports Med*. 2004;32:1131-5.
11. Tomford W. Transmission of disease through transplantation of musculoskeletal allografts. *J Bone Joint Surg Am*. 1995;77:1742-54.
12. Nutton RW, McLean I, Melville E. Tendon allografts in knee ligament surgery. *J R Coll Surg Edinb*. 1999;44:236-40.
13. Rihn JA, Groff YJ, Harner CD, Cha PS. The acutely dislocated knee: evaluation and management. *J Am Acad Orthop Surg*. 2004;12:334-46.
14. Latimer HA, Tibone JE, ElAttrache NS, McMahan PJ. Reconstruction of the lateral collateral ligament of the knee with patellar tendon allograft: report of a new technique in combined ligament injuries. *Am J Sports Med*. 1998;26:656-62.
15. Stannard JP, Brown SL, Robinson JT, McGwin G Jr, Volgas DA. Reconstruction of the posterolateral corner of the knee. *Arthroscopy*. 2005;21:1051-9.
16. Indelicato PA, Linton RC, Huegel M. The results of fresh-frozen patellar tendon allografts for chronic anterior cruciate ligament deficiency of the knee. *Am J Sports Med*. 1992;20:118-21.
17. Fox JA, Pierce M, Bojchuk J, Hayden J, Bush-Joseph CA, Bach BR Jr. Revision anterior cruciate ligament reconstruction with nonirradiated fresh-frozen patellar tendon allograft. *Arthroscopy*. 2004;20:787-94.
18. Centers for Disease Control and Prevention (CDC). Update: allograft-associated bacterial infections—United States, 2002. *MMWR Morb Mortal Wkly Rep*. 2002;51:207-10.
19. Strong DM, Katz L. Blood-bank testing for infectious diseases: how safe is blood transfusion? *Trends Mol Med*. 2002;8:355-8.
20. Peersman G, Laskin R, Davis J, Peterson M. Infection in total knee replacement: a retrospective review of 6489 total knee replacements. *Clin Orthop Relat Res*. 2001;(392):15-23.