

O uso do aspirado de medula óssea de íliaco em falhas ósseas de fêmures de camundongos - Estudo experimental.

The use of inhaled bone marrow of ileum in bone failures of femurs of rats – Experimental study.

ALBERTO TESCONI CROCI¹, OLAVO PIRES DE CAMARGO¹, GEORGE BITAR²,
SILVIO LUIZ BORGES PEREIRA³, TALMO DE MELO FREIRE⁴, SÉRGIO CRISTIANO INÁCIO CARDOSO⁴

RESUMO

Os autores estudam a utilização de medula óssea em camundongos como estimulação da formação de calo ósseo. Foram utilizados dez camundongos adultos machos de linhagem isogênica gioto com peso de aproximadamente 250 gramas, e realizadas falhas ósseas na região distal do fêmur com alternância do lado direito e esquerdo, divididos em grupos A e B, sendo como controle camundongos com falha óssea isolado e com falhas ósseas com medula óssea colhida previamente de cada camundongo. Após análise qualitativa e quantitativa foi observado que o uso do aspirado de medula óssea não leva à estimulação da formação do calo ósseo e não há o aumento de processo inflamatório local.

Descritores: Camundongos de cepas endogâmicas; Medula óssea; Calo ósseo.

INTRODUÇÃO

O osso é um tecido conjuntivo especializado com uma estrutura colágena mineralizada para o apoio esquelético do corpo. Sua estrutura pode ser esponjosa (trabecular) ou compacta (cortical). O osso esponjoso consiste de osso entrelaçado e de ligação (trabéculas) de diversas formas e espessuras entre as quais há espaços ocupados pela medula óssea. O osso compacto é uma massa óssea contínua contendo canais vasculares interligados de dimensões microscópicas.

O osso aparece pela primeira vez depois da sétima semana embrionária. Esse osso pode ser de dois tipos: o membranoso é o que forma diretamente os folhetos membranosos e o cartilaginoso que é aquele o qual a estrutura é formada em primeiro lugar cartilaginosa e em seguida substituída por osso. Embora a histogenia do osso seja idêntica em cada caso, no último tipo a cartilagem deve ser primeiramente removida antes que possa ser depositado o osso^(6,8).

A membrana de tecido mesenquimatoso ou conjuntivo forma primeiramente o modelo original dos ossos faciais e cranianos. Em um ou mais pontos centrais da membrana começa a ossificação intramembranosa. Esses centros de ossificação se caracterizam pelo apa-

SUMMARY

The aim of this study is to analyze the bone marrow employment in rats to stimulate the bone callus formation. Ten adult rats were used, male, isogenic, gioto lineage, approximate weight of 250 grams. Bone failures were produced at femur distal portion, alternating the right and left sides, and they were divided in group A and B. The control was held in rats presenting an isolated bone failure or having their bone marrow previously collected

After quantitative and qualitative analysis, it was observed that the bone marrow utilization does not lead to the bone callus formation and there isn't an increase in the local inflammation process.

Key words: Rats, endogamous strains; Bone marrow; bone callus.

INTRODUCTION

The bone is an specialized connective tissue with a mineralized collagen structure for the skeletal support of the body. Its structure can be spongy (trabecular) or compact (cortical).

The spongy bone consists of interlaced bone and linkage (trabecula) of different forms and thickness and the bone marrow places among them. The compact bone is a continuous osseous mass presenting linked vascular canals of microscopical dimensions.

The bone appears for the first time after the seventh embryonal week. This bone can be of two types: the membranous that is which directly forms the membranous folium and the cartilaginous that is the one where the structure is formed at first as cartilage and after that substituted by bone.

Although the histogeny of the bone is identical in each case, in the last type the cartilage must first be removed before the bone can be deposited^(6,8). The membrane of the mesenchymal or connective tissue first forms the original model of the face and cranial bones. The intramembranous ossification starts in one or more central points of the membrane

Trabalho realizado no Serviço de Residência Médica em Ortopedia e Traumatologia na Santa Casa de São Vicente e Faculdade Ciências Médicas de Santos – UNILUS

1 - Professor Livre-Docente do Departamento de Ortopedia e Traumatologia da Faculdade de Medicina da Universidade de São Paulo e do Instituto de Ortopedia e Traumatologia do Hospital das Clínicas da FMUSP.

2 - Chefe do Serviço de Residência Médica de Ortopedia e Traumatologia na Santa Casa de São Vicente e Faculdade Ciências Médicas de Santos – UNILUS

3 - Preceptor do Serviço de Residência Médica de Ortopedia e Traumatologia na Santa Casa de São Vicente e Faculdade Ciências Médicas de Santos – UNILUS

4 - Ex-residente de Ortopedia e Traumatologia da Santa Casa de São Vicente e Faculdade de Ciências Médicas de Santos – UNILUS.

Endereço para correspondência: email: croci@usp.br

Trabalho recebido em 10/06/03. Aprovado em 18/02/04.

Work performed in the Medical Residence service in Orthopedics and Traumatology of Santa Casa de São Vicente e Faculdade Ciências Médicas de Santos – UNILUS

1 - Associate Professor of the Orthopedics and Traumatology Department at the São Paulo University Medical School and of the Orthopedics and Traumatology Institute at the General Hospital of SPUMS.

2 - Head of the Medical Residence Service of Orthopedics and Traumatology in the Santa Casa de São Vicente and Santos Medical School – UNILUS.

3 - Preceptor of the Medical Residence Service of Orthopedics and Traumatology in the Santa Casa de São Vicente e Santos Medical School – UNILUS.

4 - Ex-resident in Orthopedics and Traumatology of the Santa Casa de São Vicente and Santos Medical School – UNILUS.

Adress: email: croci@usp.br

recimento de osteoblastos que depositam uma rede de trabéculas ósseas espalhadas radialmente em várias direções⁽²⁾.

O mesênquima na periferia se diferencia em uma bainha fibrosa (o perióstio), cuja superfície inferior se diferencia em osteoblastos que por sua vez, depositam placas paralelas de osso compacto (as lamínulas). As trabéculas são distribuídas principalmente ao longo de linhas de maior tensão.

Um modelo cartilaginoso da estrutura precede a destruição da cartilagem e sua substituição por osso. Estão envolvidos dois processos: a ossificação central da cartilagem ou ossificação endocondral, e a ossificação periférica abaixo do pericôndrio ou perióstio ou ossificação pericondral (perióstica).

No centro precursor cartilaginoso, as células se hipertrofiam e estão distribuídas radialmente. São depositados sais de cálcio na matriz. Esta cartilagem calcificada se desintegra e é destruída pelo tecido vascular neoformado proveniente do pericôndrio. Ao mesmo tempo a massa germiforme neoformada dá origem também a osteoblastos que depositam novo osso em muitos pontos e até na cartilagem calcificada. Essa formação óssea esponjosa continua a substituir a cartilagem, estendendo-se no sentido proximal e distal⁽²⁾.

Ao mesmo tempo em que está ocorrendo a formação do osso central esponjoso, a camada interna de pericôndrio (agora denominada mais adequadamente de perióstio) é depositada em camadas paralelas de osso compacto. O processo de ossificação endocondral continua durante o período de crescimento pela existência de uma camada de cartilagem próximo às epífises, e é responsável pelo crescimento em comprimento da estrutura, a ossificação perióstica contribui para o crescimento em espessura da estrutura.

A consolidação das fraturas ocorre por um processo fisiológico similar à cicatrização das feridas dos tecidos moles, apenas acontecendo em um tempo maior, pois se trata de um tecido com grande quantidade de estrutura óssea mineral. Mas há uma vantagem fundamental: após a maturação do calo ósseo, ficam estabelecidas todas suas propriedades e estruturas histológicas anteriores, o que não ocorre com nenhum outro tecido.

A consolidação óssea depende de vários fatores, tais como a vascularização, a estabilidade, o contato dos extremos dos fragmentos e o tempo para que o osso neoformado restaure uma união forte entre os fragmentos ósseos.

Às vezes o processo de consolidação se desvia do seu curso normal produzindo três tipos de complicações tardias: 1. o retardo de consolidação, 2. a pseudo-artrose e 3. a consolidação viciosa⁽²⁾.

O modelo habitual utilizado para explicar a consolidação é baseado em uma fratura fechada de diáfise de osso longo, pois os princípios de reparo podem ser aplicados em qualquer fratura. O processo se supõe dividido em três fases baseadas nas mudanças morfológicas, ou seja a fase inicial inflamatória, a fase reparativa e a fase de remodelação.

A duração do processo de cicatrização, bem como o de cada fase varia de acordo com inúmeros fatores, inclusive com a espécie do animal estudada.

Na fase inflamatória o hematoma é formado a partir da ruptura dos vasos sanguíneos lesados da medula e da cortical óssea. Alguns dos vasos trombosam, determinando necrose de algum tecido ósseo ao nível da fratura. As células inflamatórias então invadem o hematoma.

Na fase reparativa há células pluripotenciais mesenquimatosas e novos capilares invadem o hematoma organizado, diferenciando-se em fibroblastos, condroblastos ou osteoblastos, formando o calo fraturário.

Na fase de remodelação o novo osso é formado pelos osteoblastos predominantes em relação aos outros elementos do calo e cada vez mais assume as suas características iniciais.

These ossification centers characterize for the appearance of osteoblasts that deposit a net of radially spread osseous trabeculas in some directions⁽²⁾. The peripheral mesenchyma differs in a fibrous sheath (periosteum), whose inferior surface differs in osteoblasts that deposit parallel plates of compact bone (coverglass).

The trabeculas are distributed mainly throughout lines of higher tension.

A cartilaginous model of the structure precedes the destruction of the cartilage and its substitution by bone. Two processes are involved: the central ossification of the cartilage or endochondral ossification, and the peripheral ossification below the perichondrium or periosteum or perichondral ossification (periosteal).

In the cartilaginous precursor center, the cells become hypertrophied and are distributed radially. Calcium sal is deposited in the matrix. This calcificated cartilage disintegrates and is destroyed by the neoformed vascular tissue from the perichondrium. At the same time the neoformed germiform mass also originates the osteoblasts that deposit the new bone in many points and in the calcificated cartilage.

This spongy osseous formation continues to substitute the cartilage, extending itself in the proximal and distal direction⁽²⁾.

The formation of the spongy central bone occurs simultaneously to the internal layer of perichondrium (now called more adequately of periosteum) deposit in parallel layers of the compact bone. The process of endochondral ossification continues during the growth period for the existence of a cartilage layer next to the epiphyses, and it is responsible for the growth in length of the structure. The periosteal ossification contributes to the growth in thickness of the structure.

The consolidation of the fractures occurs by a similar physiological process to the cicatrization of the wounds of soft tissues and it only occurs in a longer time, therefore it is a tissue with a great amount of mineral osseous structure. But it has a basic advantage: after the maturation of the bone callus, its histological properties and previous structures are all settled, and this does not occur with any other tissue

The osseous consolidation depends on some factors, such as the vascularization, the stability, and the contact of the fragment extremities and the time so that the neoformed bone restores a strong link between the osseous fragments.

Sometimes the consolidation process deviates from its normal course producing three types of delayed complications:

1. delay of consolidation, 2. pseudo-arthritis and 3. vicious consolidation⁽²⁾.

The habitual model used to explain the consolidation is based on a closed fracture of diaphysis of long bone, therefore the repair principles can be applied in any fracture.

It is supposed that the process is divided in three phases based on the morphologic changes: the inflammatory initial phase, the repair phase and the phase of remodeling.

The duration of the cicatrization process, as well as the one of each phase varies in accordance to innumerable factors, including the species of the studied animal.

In the inflammatory phase the hematoma is formed from the rupture of the injured blood vessels of the medulla and the osseous cortical.

Some of the vessels thrombose, determining necrosis of some osseous tissue to the level of the fracture. The inflammatory cells then invade the hematoma.

In the repair phase there are mesenchymal pluripotential cells and new capillaries invade the organized hematoma, differentiating in fibroblasts, chondroblasts or osteoblasts, forming the fracture callus. In the remodeling phase the new bone is formed by the predominant osteoblasts in relation to the other elements of the callus and more and more it assumes its initial characteristics.

Na formação do calo ósseo ocorre lesão de vários vasos, que determina a formação de um hematoma que preenche o espaço entre os fragmentos ósseos, e os tecidos moles ao redor. Como no reparo de todas as feridas, a cicatrização começa com a coagulação do sangue extravasado. A organização do hematoma começa nas primeiras 24 horas, constituindo-se na invasão do coágulo por tecido de granulação (capilares e fibroblastos jovens). O perióstio, o endóstio e a medula óssea próximos ao foco de fratura fornecem células que se proliferam e diferenciam em tecido fibroso, fibrocartilaginoso e cartilagem hialina, todos fazendo parte da formação de osso novo. As células indiferenciadas da medula óssea também contribuem para a neoformação óssea^(4,7).

Esta começa em indivíduos jovens nas superfícies interna e externa do osso lesado, nas primeiras 48 horas. No momento do traumatismo, é produzida certa elevação do perióstio no osso acima e abaixo da fratura. Esse descolamento de perióstio é um grande estímulo para a proliferação celular das camadas profundas. Microscopicamente se pode ver uma neoformação óssea nos dois primeiros dias depois do traumatismo. A neoformação óssea inicia a certa distância dos extremos dos fragmentos, e as células mais proximais produzem um tecido cartilaginoso ou fibrocartilaginoso. A quantidade de calo ósseo depende do tipo, localização, duração, idade do paciente e tratamento da fratura.

A consolidação óssea significa o restabelecimento da resistência da estrutura óssea que ocorre em poucas semanas, mas o estabelecimento microscópico da estrutura original pode demorar até a remodelação interna.

Dois pré-requisitos são essenciais para a consolidação óssea adequada: a capacidade biológica (vascularização) e a condição biomecânica que controlam a atividade das células.

Croci⁽²⁾ descreve, em artigo de revisão, os fatores mediadores envolvidos na consolidação óssea, dentre os quais: as prostaglandinas PGE 1 e 2, as somatomedinas, o fator de crescimento epidérmico, os fatores angiogênicos, a fibronectina, as interleucinas 1 e 2, o fator de crescimento plaquetário, o fator ativador de osteoclastos, as bradicininas e o fator de necrose tumoral.

Com relação à comunicação intercelular, os estudos sugerem a presença de um fator, que seria importante na aceleração dos fenômenos da consolidação, como RAP (fenômeno aceleratório rápido), que poderia ser considerado uma nova fase na consolidação. O trauma iniciaria e aceleraria esse processo, que teria começo alguns dias após a fratura, com um pico de ação de um a dois meses, tendo duração de seis meses a dois anos. Esse fenômeno, segundo o autor, só não ocorreria em cerca de 3% das fraturas⁽⁶⁾.

CASUÍSTICA E MÉTODO

São usados neste experimento 10 camundongos da linhagem isogênica gíoto, provenientes do Biotério da Faculdade de Ciências Médicas Lusíadas de Santos.

Estes animais são colocados em gaiolas separadas e numerados de 01 a 10, e são submetidos aos procedimentos cirúrgicos nos fêmures, alternando-se o lado direito e esquerdo, tendo-se 10 fêmures (cinco direitos e cinco esquerdos como grupo controle e cinco direitos e cinco esquerdos como grupo onde é utilizada a medula óssea).

OBJETIVO

O objetivo desse trabalho é o de avaliar a consolidação óssea em um estudo experimental em camundongos, com o aspirado de medula óssea utilizada na estimulação da formação do calo ósseo, em falhas ósseas produzidas nos fêmures dos animais.

In the formation of the bone callus, injury of some vessels occurs, and this determines the development of an hematoma that fills the space among the osseous fragments, and the soft tissues around.

As in the repair of all the wounds, the cicatrization starts with the coagulation of the overflowed blood. The organization of the hematoma starts in the first 24 hours, and consists in the invasion of coagulum by the granulation tissue (capillaries and new fibroblasts). The periosteum, the endosteum and the bone marrow next to the fracture focus provide cells that proliferate and differentiate in fibrous tissue, fibrocartilaginous and hyaline cartilage, all of them part of the formation of new bone^(4,7).

The undifferentiated cells of the bone marrow also contribute to the osseous neoformation. This starts in young individuals in the internal and external surfaces of the injured bone, in the first 48 hours. At the moment of the trauma, a certain rise of the periosteum in the bone is produced above and below the fracture. This displacement of the periosteum is a great stimulus for the cellular proliferation of the deep layers. Microscopically one can see an osseous neoformation two days after the trauma.

The osseous neoformation initiates in a certain distance from the fragment extremities and the closer cells produce a cartilaginous or fibrocartilaginous tissue. The amount of bone callus depends on the type, localization, duration, patient's age and treatment of the fracture.

The osseous consolidation means the reestablishment of the osseous structure resistance that occurs in few weeks, but the microscopical establishment of the original structure can delay until the internal remodeling.

Two prerequisite are essential for the adequate osseous consolidation: the biological capacity (vascularization) and the biomechanical condition that control the activity of the cells.

Croci⁽²⁾ describes, in a revision article, the mediating factors involved in the osseous consolidation, among them: prostaglandins PGE 1 and 2, the somatomedin, the angiogenic factors, the epidermal growth factors, the fibronectin, interleukin 1 and 2, the factor of platelet growth, the activator factor of osteoclasts, the bradykinin and the factor of tumorous necrosis.

Regarding the intercellular communication, the studies suggest the presence of a factor, that would be important in the acceleration of the consolidation phenomena, as RAP (rapid accelerator phenomenon), that could be considered as a new phase in the consolidation. The trauma would initiate and speed up this process, that would have started some days after the fracture, with a peak of action from one to two months, lasting from six months to two years. This phenomenon, according to the author, would not only occur in about 3% of the fractures⁽⁶⁾.

CASES AND METHODS

Ten rats are used in this experiment of the isogenic ancestry gíoto, proceeding from the Biotério of the College of Medical Sciences Lusíadas de Santos.

These animals are placed in cages separated and numbered from 01 to 10. They are submitted to surgical procedures in femurs, alternating the right and left side. There are 10 femurs (five right and five left femurs as control group and five right and five left femurs as the group where the bone marrow is used).

OBJECTIVE

The aim of this paper is to evaluate the osseous consolidation in an experimental study in rats, with the inhaled of bone marrow used in the stimulation of the bone callus formation, in osseous failures produced in animals femurs.

MATERIAL

São utilizados 10 camundongos adultos machos de linhagem isogênica gioto, provenientes do Biotério da Faculdade de Ciências Médicas Lusíadas de Santos do estado de São Paulo, com peso aproximado de 250 gramas. Após o exame objetivo, os animais fisicamente aptos, são submetidos aos procedimentos. São divididos em dois Grupos alternando-se os fêmures direitos e esquerdos para os experimentos (Grupo A e B).

No Grupo A são realizadas falhas ósseas, com perfurações segmentares de dois milímetros do fêmur, alternadamente do lado direito e esquerdo, de tal maneira que temos cinco fêmures operados do lado direito e cinco do lado esquerdo. Estas falhas não são substituídas por qualquer elemento (Grupo controle).

No Grupo B são realizadas falhas ósseas, semelhantes ao do Grupo A, seguido de colocação, nesta falha de aspirado medular, colhido previamente do mesmo rato, em sua crista íliaca, por punção com agulha e seringa. Desta forma temos cinco fêmures direitos operados e cinco do lado esquerdo, todos com colocação na falha óssea de aspirado medular.

Em resumo, temos 10 camundongos, sendo 20 fêmures operados, 10 do lado direito e 10 do lado esquerdo, onde o Grupo A é o Grupo controle, onde foram induzidas as falhas ósseas, sem qualquer substituição e o Grupo B onde é utilizado o aspirado medular retirado da crista íliaca do mesmo rato.

MÉTODO

Protocolo anestésico: Os animais são anestesiados pela via intraperitoneal, com Virboxil® 2% (Cloridrato de xilazina) na dose de 0,01 ml/kg, associado a Francotar® (Quetamina) na dose de 0,50mg/100 gramas.

Técnica cirúrgica: Após tricotomia bilateral das coxas, é feita a anti-sepsia com polivinil pirolidona tópica a 1% e posicionados os campos estéreis.

A Incisão na pele é de aproximadamente um centímetro na região distal do fêmur, com controle da hemostasia, diérese dos tecidos moles com pinça de Kelly curva e tesoura de Metzemaum delicada, e revisão da hemostasia.

Faz-se a elevação subperiosteal dos fêmures com descolador de Freer e seguido de perfurações dos fêmures direito e esquerdo a um centímetro acima da interlinha articular do joelho, no sentido de lateral para medial, utilizando perfuradora sob pressão manual, com broca de titânio de dois milímetros de diâmetro sob irrigação com solução salina a 0,9% (Figura 1A). É recolhido o aspirado de medula óssea, cerca de 0,3 ml, com seringa estéril de 10 ml com agulha de 40X16 milímetros na crista íliaca, e injetada imediatamente nas falhas ósseas (Figura 1B). A sutura dos tecidos moles para fechamento da ferida cirúrgica é feita com fio mononylon 4-0 em pontos isolados.

Os camundongos são colocados em caixas individuais, numeradas de 01 a 10, recebendo nas primeiras 12 horas de pós-operatório, analgesia com 0,1 ml de dipirona sódica sob via intraperitoneal. Os animais são alimentados com ração padrão normoprotéica e fornecida água "ad libitum", em temperatura ambiente de 19 a 20 graus centígrados, nas gaiolas individuais.

MATERIAL

Ten male adult rats of isogenic ancestry gioto are used, proceeding from the Biotério of the College of Medical Sciences Lusíadas de Santos of the State of São Paulo, with weight around 250 grams. After the objective examination, the physically apt animals are submitted to the procedures. They are divided in two Groups and their right and left femurs are alternated for the experiments (Group A and B).

In the Group A osseous failures are performed, with segment perforations of the femur of two millimeters, in right and left sides, in such way that we have five femurs in the right side and five in the left side. These failures are not substituted by any element (Control Group).

In Group B osseous failures are performed, similar to the ones of the Group A, followed by placement, in this failure of medullary inhaled, collected previously from the same rat, in its iliac crest, by puncture with needle and syringe. This way, we have five operated right femurs and five in the left side, all with placement in the osseous failure of medullary inhaled.

Summarizing, we have 10 rats, and 20 operated femurs, 10 in the right side and 10 in the left side. Group A is the Control Group where the osseous failures were induced, without any substitution and the Group B is where it is used the medullary inhaled removed from the iliac crest of the same rat.

METHOD

Protocol anaesthetic: The animals are anesthetized by the intra-peritoneal way, with Virboxil® 2% (xylazine hydrochloride) in the dose of 0,01 ml/kg, associated to Francotar® (Quetamina) in the dose of 0,50mg/100 gram.

Surgical technique: After bilateral trichotomy of the thighs, it is performed the antisepsis with topical polivinil pirolidona 1% and the aseptic fields are placed. The Incision in the skin is of approximately one centimeter from the distal portion of femur, with control of the hemostasis, dieresis of soft tissues with Kelly's speculum and soft scissors of Metzemaum, and revision of the hemostasis.

The subperiosteal elevation of femurs is performed with the unsticky of Freer followed by perforations of right and left femurs one centimeter above of the articular interline of the knee, from lateral to medial, using a perforator under manual pressure, with titanium drill of two millimeters of diameter under irrigation with saline solution 0.9% (Figure 1A).

About 0,3 ml of the inhaled of bone marrow is collected, with an aseptic syringe of 10 ml and needle of 40X16 millimeters in the crest of ilium. It is and immediately injected in the bone failures (Figure 1B).

The suture of soft tissues to close the surgical wound is made with mononylon wire 4-0 in isolated points. The rats are placed in individual boxes, numbered from 01 to 10, and r in the first 12 hours postoperative, they receive analgesia with 0,1 ml of sodium dipyrone intraperitoneal. The animals are fed with standard normoprotean ration and water is supplied "ad libitum", in ambient temperature from 19 to 20 centigrade degrees, in the individual cages.

After two weeks of confinement, the animals underwent euthanasia. The parts (femurs) are removed and prepared for anatomicopatholog-

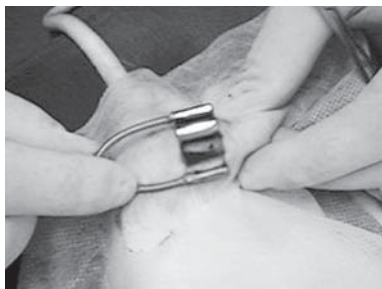


Figura 1A - Falha óssea no fêmur distal.
Figure 1A - Bone failure in the distal femur.

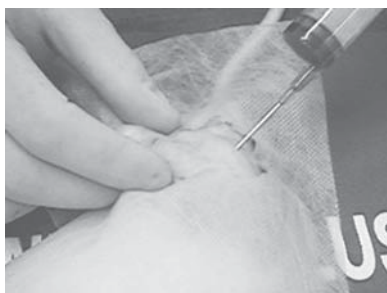

Figura 1B - Coleta de medula óssea de íliaco.
Figure 1B - Collection of the bone marrow of ileum.

Após duas semanas de confinamento, os animais são eutanasiados, com a retirada das peças (fêmures) para preparação das mesmas para exame anatomopatológico, onde são analisados tanto qualitativamente como quantitativamente.

Protocolo de eutanásia: São realizadas as eutanásias nos grupos A e B, com os camundongos devidamente anestesiados por via intraperitoneal com cloridrato de xilazina na dose 0,01ml/kg, associado a quetamina na dose de 0,50mg/100 gramas. Após a anestesia é utilizada máscara inalatória com éter em dose letal, até a parada cárdio respiratória.

Protocolo anatomopatológico: As peças retiradas são identificadas segundo o número do camundongo e o lado retirado, conforme protocolo do experimento. As mesmas são fixadas em formol a 10% pelo período de doze horas e descalcificadas em ácido nítrico, por vinte e quatro horas, e seccionado longitudinalmente no seu maior eixo.

São identificadas segundo o protocolo de processamento tecidual, e em seguida submetidas a um banho seqüencial de álcool, xilol e parafina, e colocadas em bloco de parafina; são submetidas aos cortes histológicos de quatro micras de espessura e em seguida coradas com hematoxilina e eosina.

São feitas duas a três lâminas por bloco e analisadas em microscópio tipo Nykon – alpha phot numero 2, com 400 vezes de aumento (Figura 2A e B), tendo-se como parâmetro os seguintes achados que serão levados em consideração para o presente estudo: 1. Hemorragia, 2. Polimorfonucleares, 3. Tecido de granulação, 4. Atividade osteoblástica, 5. Matriz óssea e 6. Osteoclastos.

CRITÉRIOS DE AVALIAÇÃO

A avaliação anatomopatológica segue os parâmetros habituais adotados pelo nosso Serviço de anatomia patológica para análise do processo inflamatório e formação do calo ósseo e foram pontuados, conforme a presença ou não dos achados estudados, conforme a Tabela 1.

ANÁLISE ESTATÍSTICA

Observamos a freqüência (absoluta e relativa) da incidência dos achados anatomopatológicos nas lâminas dos Grupos A e B.

Realizamos a estatística descritiva dos parâmetros quantitativos nos Grupos A e B dos achados de hemorragia, polimorfonucleares, tecido de granulação, atividade osteoblástica, matriz óssea e osteoclastos.

Nas comparações dos resultados paramétricos utilizamos o teste exato de Fisher, comparando-se os eventos para cada achado do Grupo A X Grupo B.

Em todos os resultados adotamos a probabilidade de significância de 5% ($p=0,05$), sendo os resultados significativos indicados com asterisco.

RESULTADOS

A análise dos resultados, segundo os critérios adotados para o presente estudo encontra-se na Tabela 2, para o grupo A (controle) e quadro 3 para o grupo B (medula óssea).

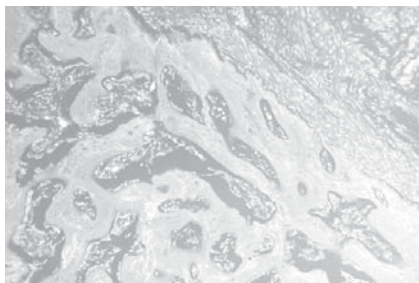


Figura 2A - Calo ósseo no grupo A (HE 100x).
Figure 2A - Bone callus in the group A (HE 100x).

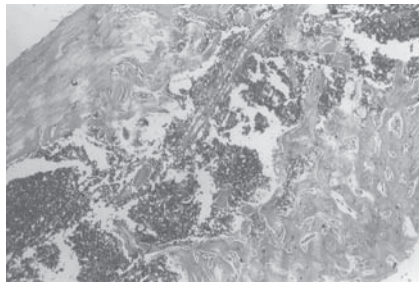


Figura 2B - Calo ósseo no grupo B (HE 400x).
Figure 2B - Bone callus in the group B (HE 400x).

ical examination, where they are qualitatively and quantitatively analyzed.

Protocol of euthanasia: The euthanasias are performed in the groups A and B, with anesthetized rats intraperitoneal with xylazine hydrochloride in the dose 0,01ml/kg, associated to quetamina in the dose of 0,50mg/100 gram. After the anesthesia, an inhalant mask with ether in lethal dose is used, until the cardiorespiratory stop.

Anatomicopathological protocol: The removed parts and side are identified according to the number of the rat and to the protocol of the experiment, respectively. They are fixed in formol 10% for twelve hours, and then decalcified in nitric acid, for twenty four hours. After that, they are parted longitudinally in their longer axis.

They are identified according to the processing tissular protocol, and after that submitted to a sequential bath of alcohol, xylol and paraffin, and placed in paraffin block; they are submitted to the histologic cuts of four micras of thickness and then tinged with hematoxylin and eosine.

Two or three blades for block are produced and analyzed in microscope Nykon type - alpha phot I number 2, with 400 times of increase (figure 2A and B). The parameters are the following finds that will be taken in consideration for the present study:

1, Hemorrhage, 2. Polymorphonuclears, 3. Granulation tissue, 4. Osteoblastic activity, 5. Bone matrix and 6. Osteoclasts.

EVALUATION CRITERIA

The anatomicopathological evaluation follows the habitual parameters adopted by our Service of pathological anatomy to analyze the inflammatory process and formation of the bone callus. They were marked, in agreement with the presence or not of the studied findings, as Table 1.

STATISTIC ANALYSIS

We observed the frequency (absolute and relative) of the incidence of the anatomicopathological findings in the blades of the Groups A and B.

We performed the descriptive statistics of the quantitative parameters in the Groups A and B of the hemorrhage, polymorphonuclears, granulation tissue, osteoblastic activity, bone matrix and osteoclasts finds.

By analyzing the parametric results we used the accurate test of Fisher, comparing the events for each find in the Group A vs. Group B.

In all the results we adopted the probability of significance of 5% ($p=0,05$), and the significant results are marked with an asterisk.

RESULTS

The analysis of the results, according to criteria adopted for the present study are shown in Table 2, for the group A (control) and table 3 for group B (bone marrow).

COMPARATIVE STUDY

The results of the hemorrhage findings, polymorphonuclears, granulation tissue, osteoblastic activity, bone matrix and osteoclasts finds

ESTUDO COMPARATIVO

Os resultados dos achados de hemorragia, polimorfonucleares, tecido de granulação, atividade osteoblástica, matriz óssea e osteoclastos nas lâminas do Grupo A (controle) e Grupo B (medula óssea) podem ser vistos na Tabela 3.

DISCUSSÃO

A necessidade de diminuição do tempo de consolidação e uma boa formação do calo ósseo, justificam as tentativas em estudos experimentais onde todos querem entender melhor este processo de consolidação, e que estes resultados levem a descoberta de soluções biológicas, se possível as mais simples possíveis.

A observação de células primitivas indiferenciadas podendo se transformar em osteoblastos sob influência de substâncias osteoindutoras⁽⁸⁾ muito contribuiu para o entendimento do processo de formação do calo ósseo.

Carvalho et al.⁽¹⁾ verificaram que a denervação ciática não resulta em alterações da formação do calo ósseo, sendo que a fisiologia nervosa não interfere na consolidação óssea.

O fator aceleratório descrito por vários autores⁽²⁾ é um fator importante e até certo ponto considerando uma nova fase na consolidação, sendo desencadeada a sua função ou presença pelo trauma.

O uso da medula óssea para acelerar a consolidação óssea, por

in the blades of the Group A (control) and Group B (bone marrow) can be observed in Table 3.

DISCUSSION

The necessity of reducing the consolidation time and of a good formation of the bone callus, justifies the attempts in experimental studies since we want to understand this process of consolidation better, and expect that these results lead to the discovery of biological and simple solutions.

By observing the primitive undifferentiated cells that can change into osteoblasts under the influence of osteoinductor substance⁽⁸⁾ we could understand the process of formation of the bone callus. Carvalho et al.⁽¹⁾ verified that the sciatic denervation does not result in alterations of the bone callus formation, and the nervous physiology does not interfere with the osseous consolidation.

The accelerator factor described for several authors⁽²⁾ is important and can be considered a new phase in the consolidation. Its function or presence is unchained by the trauma.

The use of the bone marrow to speed up the bone consolidation - as a simple method that can be obtained from the patient, in place of the autogenous graft that would compel to a surgical intervention for its withdrawal - makes us follow this line of research in order to obtain the result related to its use and degree of obtained result.

Achados ao exame anatomopatológico <i>Findings in the anatomicopathological examination</i>	Pontuação adotada para avaliação <i>Punctuation adopted for evaluation</i>
1. Hemorragia / <i>Hemorrhage</i>	0 – focal (até um campo de 400 vezes) / 0 – focal (until a field of 400 times) 1 – presente (mais de dois campos) / 1 – present (more than two fields)
2. Polimorfonucleares / <i>Polymorphonuclears</i>	0 – ausente / 0 – absent 1 – presente (de 1 a 4 neutrófilos por 10 HPF*) / 1 – present (from 1 to 4 neutrophil per 10 HPF*)
3. Tecido de granulação / <i>Granulation tissue</i>	0 – ausente ou escasso (até 2 campos HPF*) / 0 – absent or scarce (up to 2 fields HPF*) 1 – presente (acima de 3 campos HPF*) / 1 – present (over 3 fields HPF*)
4. Atividade osteoblástica / <i>Osteoblastic activity</i>	0 – ausente ou leve (até 2 campos HPF*) / 0 – absent or light (up to 2 fields HPF*) 1 – acentuada (3 ou mais campos HPF*) / 1 – accentuated (3 or more fields HPF*)
5. Matriz óssea / <i>Bone matrix</i>	0 – ausente ou focal (até 4 campos HPF*) / 0 – absent or focal (up to 4 fields HPF*) 1 – presente (acima de 5 campos HPF*) / 1 – present (over 5 fields HPF*)
6. Osteoclastos / <i>Osteoclasts</i>	0 – ausente ou mínima (até 5 campos HPF*) / 0 – absent or minimum (up to 5 fields HPF*) 1 – presente (acima de 5 campos HPF*) / 1 – present (over 5 fields HPF*)

*HPF = High Power Field

Tabela 1 - Critérios de avaliação anatomopatológica utilizados nos achados das peças estudadas.

Table 1 - Criteria of anatomicopathological evaluation Used in the findings of the studied parts.

Achados anatomopatológicos <i>Anatomicopathological findings</i>	Hemorragia <i>Hemorrhage</i>		Poliformo* <i>Polymorphous.</i>		Tecido de granulação <i>Granulation tissue</i>		Atividade osteoblástica <i>Osteoblastic activity</i>		Matriz óssea <i>Bone matrix</i>		Osteoclastos <i>Osteoclasts</i>	
	A	B	A	B	A	B	A	B	A	B	A	B
Animal número/grupo <i>Animal number/group</i>												
1	1	1	1	1	1	1	1	1	1	1	1	1
2	0	0	1	0	1	0	1	0	0	1	0	0
3	0	0	0	1	0	0	1	1	1	1	1	0
4	0	0	1	0	1	0	1	1	1	1	1	0
5	0	0	1	1	1	0	1	1	0	1	1	1
6	0	1	1	1	1	1	1	1	0	0	1	1
7	0	0	1	1	1	1	1	1	1	1	1	1
8	1	0	1	0	1	0	1	1	0	1	0	0
9	0	0	0	0	0	1	1	1	0	1	1	1
10	0	0	1	1	1	1	1	1	1	1	0	1

*polimorfo = polimorfonucleares / *Polymorph = polymorphonuclears

Tabela 2 - Resultados obtidos no grupo I (controle) e II (medula óssea) para cada animal de experimentação.

Table 2 - Results obtained in group I (control) and II (bone marrow) for each animal of experimentation.

Achado Anatomopatológico Anatomicopathological findings		Ausente 0 (número) Absent 0 (number)	Presente 1 (número) Present 1 (number)	Teste estatístico P (Fisher) Statistic test P (Fisher)
Hemorragia Hemorrhage	Grupo / Group A Grupo / Group B	8 8	2 2	P=1,000 NS
Polimorfonucleares Polymorphonuclears	Grupo / Group A Grupo / Group B	2 4	8 6	P=0,628 NS
Tecido de granulação Granulation tissue	Grupo / Group A Grupo / Group B	2 5	8 5	P=0,350 NS
Atividade osteoblástica Osteoblastic activity	Grupo / Group A Grupo / Group B	0 1	10 9	P=1,000 NS
Matriz óssea Bone matrix	Grupo / Group A Grupo / Group B	5 1	5 9	P=0,141 NS
Osteoclastos Osteoclasts	Grupo / Group A Grupo / Group B	3 4	7 6	P=1,000 NS

NS= não significativo. / NS= not significant.

Tabela 3 - Análise estatística dos achados anatomopatológicos pelo teste de Fischer.
Table 3 - Statistics analysis of the anatomicopathological findings for Fischer's test.

ser um método simples podendo ser obtido do próprio paciente, em lugar do enxerto autógeno que obrigaria a uma intervenção cirúrgica para a sua retirada, nos faz seguir esta linha de pesquisa, no sentido de obter resposta quanto a sua utilização e grau de resposta obtida.

Para tal, utilizamos camundongos isogênicos, que por serem geneticamente iguais, não existindo interferência quanto à imunidade do receptor, e portanto sem alteração na formação óssea. Além disso, a alternância do lado (direito e esquerdo) foi usado para evitar-se eventual influência de um membro predominante.

Adotamos para o experimento a utilização de perfurações ósseas, que foi padronizado com a mesma broca para todos os animais, além da uniformização por parte da equipe tanto que realiza a cirurgia, quanto à mesma bióloga cuidando igualmente na parte de alimentação e cuidados diversos.

Usamos para técnica anestésica a via intraperitoneal, que garante ser um procedimento adequado para o experimento, associando drogas como a quetamina e o cloridrato de xilazina e em relação à eutanásia, utilizamos o protocolo padrão do biotério, onde após a anestesia, foi usado por via inalatória o éter até a dose letal seguindo-se a parada cardiopulmonar.

Em virtude da área da fratura ser pequena o número de campos microscópicos adotado não ultrapassou cinco campos HPF por uma área de 0,5 cm de extensão da lâmina analisada.

Os critérios anatomopatológicos foram estabelecidos segundo as normas estabelecidas para o Serviço de Anatomia Patológica, analisando as alterações presentes no processo em reparação das fraturas ósseas que levaram em conta:

1 - Hemorragia: Definido como a presença de hemácias no interstício e presença de pigmentos de hemosiderina, caracterizando uma alteração de natureza recente após o trauma. Foi avaliado, constituído de hemorragia em organização como ausente ou focal (0) ou presente (mais de 2 campos) não havendo alterações entre os grupos A e B.

2 - Polimorfonucleares: As células inflamatórias (neutrófilos), primariamente presentes em seguida ao trauma, responsáveis pela produção de mediadores quimiotáticos foram avaliados como ausentes (0) e presentes (1 a 4 neutrófilos por 10 HPF), não se observando diferenças entre os grupos A e B; o achado pode ser em decorrência do fato dos tecidos terem sido estudados após duas semanas do trauma inicial.

3 - Tecido de granulação: Este corresponde à fase de resposta

Therefore, we used isogenic rats that are genetically equal, and do not present interference in the immunity of the receiver or alteration in the bone formation. Moreover, the alternation of the side (right and left) was used to prevent eventual influences of a predominant member.

In the experiment we adopted the use of bone perforations, that was standardized with the same drill for all the animals. Besides that all the procedures were uniform regarding the team responsible for the surgery and the biologist responsible for feeding and diverse cares.

The intraperitoneal way was used as the anesthetic technique, that is an adequate procedure for the experiment. Drugs such as the quetamina and the xylazine hydrochloride were associated and regarding euthanasia, we used the standard protocol of the biotério, in which after the anesthesia, ether was used by inhalant way until the lethal dose followed by the cardiopulmonary stop.

Due to the area of the fracture is small, the microscopical fields number adopted did not exceed five fields HPF in an area of 0,5 cm of extension from the analyzed blade.

The anatomicopathological criteria were settled according to the rules established for the Pathological Service of Anatomy, analyzing the alterations present in the process of repairing the bone fractures taking into account:

1 - Hemorrhage: Defined as the presence of red blood cells in the interstice and presence of hemosiderin pendants, characterizing an alteration of recent nature after the trauma. The hemorrhage in organization was evaluated as absent or focal (0) or present (more than 2 fields) and didn't present alterations between the groups A and B.

2 - Polymorphonuclears: The inflammatory cells (neutrophils), present after the trauma, are responsible for the production of chemotaxis mediators and were evaluated as absent (0) and present (1 to 4 neutrophils per 10 HPF). Differences between the groups A and B weren't observed; the find can be due to the tissues have been studied two weeks after the initial trauma.

3 - Granulation Tissue: This corresponds to the phase of tissular result characterized by the fibroblastic and neovascular proliferation, resulting in the action of chemical mediators such as the fibroblastic growth factor and the angiogenic factors evaluated as absent (up to 2 fields HPF) scarce and present (with more than 3 fields HPF) It didn't occur any difference between the groups A and B.

4 - Osteoblasts: They are the cells that produce the bone tissue, the main ones in the process of osteogenesis. Morphologically, these

tecidual caracterizado pela proliferação fibroblástica e neovascular, resultando na ação de mediadores químicos tais como fator de crescimento fibroblástico e fatores angiogênicos, sendo avaliados como ausente (até 2 campos HPF) e presente e escasso (com mais de 3 campos HPF), não ocorrendo diferença entre os grupos A e B.

4 - Osteoblastos: Os mesmos constituem em células formadoras de tecido ósseo, sendo as principais no processo da osteogênese. Morfologicamente estas células se dispõem na periferia das trabéculas ósseas do osso maduro ou entremeado a matriz osteóide jovem, sendo avaliado como ausente ou focal quando a atividade osteoblástica for até 4 HPF ou presente quando acima de 4 HPF.

5 - Matriz óssea: Caracterizada pelo depósito de matriz extracelular osteóide, de aspecto hialino, visto pela coloração de hematoxilina e eosina. Esta matriz jovem sofrerá mineralização dando origem ao tecido ósseo maduro. Foi avaliado quantitativamente como ausente ou focal observando até 4 campos HPF ou presente acima de 5 campos HPF, não observado diferença estatística entre os grupos A e B.

6 - Osteoclastos: Constituem as células principais na modelação óssea responsáveis pela reabsorção da matriz óssea. Morfologicamente caracterizam-se por células grandes, multinucleadas e citoplasma amplo, localizando-se preferencialmente na periferia das trabéculas ósseas mineralizadas. Foram avaliados como ausente ou mínima quando observado até 5 HPF e presente quando acima de 5 HPF. Entre os dois grupos A e B, não houve diferença no processo de consolidação óssea avaliados histologicamente após duas semanas do trauma.

Para análise estatística adotamos a probabilidade de significância de 5% ($p = 0,05$) como padrão para todos resultados.

Os parâmetros histológicos da hemorragia, polimorfonucleares e tecido de granulação podem ter sido sub-avaliados em decorrência ao período tardio da análise.

Os resultados desse trabalho nos levam a necessidade de estudos posteriores, enfocando alterações em períodos mais precoces após o trauma e uma análise morfológica minuciosa incluindo estudos morfogenéticos para avaliação de eventuais diferenças no processo de consolidação e remodelação óssea utilizando materiais biológicos (medula óssea) em estímulo da formação do calo ósseo.

CONCLUSÕES

1. O uso do aspirado de medula óssea de íliaco, colocado em falhas ósseas de fêmures de camundongos, não leva a estimulação da formação do calo ósseo.

2. Não há aumento do processo inflamatório no local das falhas ósseas, com o uso de aspirado de medula óssea de íliaco.

cells are placed in the periphery of the osseous trabeculas of the mature bone or interspersing the new osseous matrix. They were evaluated as absent or focal when the osteoblastic activity is up to 4 HPF or present when over 4 HPF.

5 - Bone Matrix: *Characterized by the deposit of osseous extracellular matrix, with hyaline aspect, observed through the coloration of hematoxylin and eosine. This new matrix will undergo mineralization originating mature bone tissue. It was evaluated as quantitatively absent or focal, in the observation of up to 4 fields HPF or present over 5 fields HPF. It was not observed any statistics difference between the groups A and B.*

6 - Osteoclasts: *They constitute the main cells in the bone modeling and are responsible of the reabsorption of the bone matrix. Morphologically, they are characterized by large cells, multinucleate and wide cytoplasm, situated preferentially in the mineralized osseous periphery of the trabeculas.*

They were evaluated as absent or minimum during the observation of up to 5 HPF and present when over 5 HPF.

Between the groups A and B, there wasn't any difference in the osseous consolidation process histologically evaluated two weeks after the trauma.

For statistics analysis, we adopted the probability of significance of 5% ($p = 0,05$) as standard for all results.

The histological parameters of the hemorrhage, polymorphonuclears and tissue granulation can have been sub-evaluated due to the delayed period of the analysis.

The results of this paper show the necessity of posterior studies, focusing alterations in earlier periods after the trauma and a detailed morphologic analysis. It should include morphogenetic studies for evaluation of eventual differences in the process of consolidation and osseous remodeling by biological material (bone marrow) stimulating the formation of the bone callus.

CONCLUSIONS

1 - *The use of the inhaled bone marrow of ileum, placed in the bone failures of femurs of rats, does not lead to the formation of the bone callus.*

2 - *There isn't an increase in the inflammatory process in the bone failures by using inhaled bone marrow of ileum.*

REFERÊNCIAS BIBLIOGRÁFICAS

- Carvalho EM, Cavalcante MA, Oliveira LP, Elias N, Mesquita KC. Efeitos da desnervação periférica sobre a formação do calo ósseo: estudo experimental em ratos. *Rev Bras Ortop* 28: 683-686, 1993.
- Croci AT. Retarde de consolidação e pseudoartrose. *Acta Ortop Bras* 5: 26-34, 1997.
- Kawai T, Miki A, Ohno Y et al. Osteoinductive activity of composites of bone morphogenetic protein and pure titanium. *Clin Orthop* 290: 296-305, 1993.
- Kirker-Head CA, Gerhart TN, Armstrong R. Healing bone using recombinant human bone morphogenetic protein 2 and copolymer. *Clin Orthop* 349: 205-217, 1998.
- Leung KS, Fung KP, Liu PP, Lee KM. Bone-specific alkaline phosphatase activities in plasma and callus during callotaxis in rabbits. *Life Sci* 57: 637-643, 1995.
- Santos Neto FL, Volpon JB. Experimental nonunion in dogs. *Clin Orthop* 187: 260-271, 1984.
- Street J, Winter D, Wang JH et al. Is human fracture hematoma inherently angiogenic? *Clin Orthop* 378: 224-237, 2000.
- Urist MR. Bone: formation by autoinduction. *Science* 150: 893-899, 1965.