

# BLOQUEIO DO PLEXO LOMBAR NO COMPARTIMENTO DO PSOAS PARA ANALGESIA PÓS-OPERATÓRIA EM CIRURGIAS ORTOPÉDICAS

## LUMBAR PLEXUS BLOCKAGE ON PSOAS COMPARTMENT FOR POSTOPERATIVE ANALGESIA AFTER ORTHOPAEDIC SURGERIES

LUIZ EDUARDO IMBELLONI<sup>1</sup>

### RESUMO

**Objetivos:** O plexo lombar foi localizado entre os músculos quadrado lombar e psoas maior. O objetivo deste estudo foi avaliar a eficácia da injeção única de bupivacaína 0,25% através do bloqueio do compartimento do psoas na analgesia pós-operatória em pacientes de cirurgias ortopédicas. **Método:** Quarenta pacientes receberam bloqueio do plexo lombar no compartimento do psoas através da localização com estimulador de nervos e injeção de bupivacaína a 0,25%. Avaliou-se a analgesia e a intensidade da dor às 4, 8, 12, 16, 20 e 24 horas após o término da cirurgia, assim como opióides de resgate. **Resultados:** Os nervos ilioinguinal, genitofemoral, cutâneo femoral lateral, femoral e obturatório foram bloqueados em 90% dos pacientes. O bloqueio reduziu o resgate de opióides administrados, sendo que 52,5% dos pacientes não necessitaram de complementação analgésica, com duração de 24 horas. Não foram observados sinais e sintomas clínicos da toxicidade da bupivacaína, nem seqüelas associadas com o bloqueio dos nervos. **Conclusões:** Este estudo mostra que a injeção no espaço do compartimento do psoas é fácil de realizar com efetivo bloqueio dos cinco nervos. O bloqueio do plexo lombar no compartimento do psoas pode ser recomendado para o uso na analgesia pós-operatória após cirurgias ortopédicas.

**Descritores:** Analgesia; Anestésicos; Bupivacaína.

### SUMMARY

**Objectives:** The lumbar plexus is located between the quadratus lumborum and the psoas major muscles. The aim of this study was to evaluate the efficacy of a single 0.25% bupivacaine injection through the psoas compartment blockage in postoperative analgesia of patients undergoing orthopedic surgery. **Methods:** 40 patients received lumbar plexus blockage at the psoas compartment through nerve stimulator and a 0.25% bupivacaine 40-ml injection. Analgesia and pain severity were evaluated at 4, 8, 12, 16, 20 and 24 hours after surgery, similarly to rescue opioids. **Results:** The ilioinguinal, genitofemoral, lateral cutaneous of the thigh, femoral and obturator were blocked in 90% of patients. Blockage has reduced the amount of postoperative opioids, and 52.5% of patients required no additional postoperative analgesia, with analgesia duration of approximately 24 hours. There were no clinical signs or symptoms of bupivacaine toxicity, as well as no sequelae secondary to nerves blockage. **Conclusions:** This report shows that injections into psoas compartment space is easy to perform and provides an effective blockage of the five nerves. The lumbar plexus blockage at the psoas compartment can be recommended for use in postoperative analgesia after orthopedic surgeries.

**Keywords:** Analgesia; Anesthetics; Bupivacaine.

**Citação:** Imbelloni LE. Bloqueio do plexo lombar no compartimento do psoas para analgesia pós-operatória em cirurgias ortopédicas. *Acta Ortop Bras.* [periódico na Internet]. 2008; 16(3):157-160. Disponível em URL: <http://www.scielo.br/aob>.

**Citation:** Imbelloni LE. Lumbar plexus blockage on psoas compartment for postoperative analgesia after orthopaedic surgeries. *Acta Ortop Bras.* [serial on the Internet]. 2008; 16(3): 157-160. Available from URL: <http://www.scielo.br/aob>.

### INTRODUÇÃO

Winnie et al<sup>(1)</sup> são os responsáveis pela descrição original de duas técnicas de bloqueio do plexo lombar. O bloqueio "3 em 1" foi descrito em 1973<sup>(1)</sup> enquanto que o acesso posterior baseado na parestesia foi descrito 1 ano mais tarde<sup>(2)</sup>. O potencial clínico da segunda abordagem foi pouco reconhecido, enquanto que a técnica do "3 em 1" foi bastante utilizada para analgesia em cirurgias de membro inferior. Em 1976, uma segunda técnica posterior foi descrita baseada na perda da resistência na fascia compartimental entre os músculos psoas e quadrado lombar<sup>(3)</sup>, confirmado por estudos tomográficos<sup>(4)</sup>. O estudo de 4 cadáveres e 22 tomografias da região lombossacral, demonstrou que na altura de L<sub>5</sub> o nervo femoral está situado entre os nervos cutâneo femoral lateral e obturatório<sup>(5)</sup>, e embora o nervo cutâneo femoral lateral esteja num mesmo plano que o femoral, o nervo obturatório poderá estar junto ou dentro de uma fascia própria<sup>(5)</sup>. Em 1989, estudando a função motora dos nervos do plexo lombar em 80 pacientes foi demonstrado que a

técnica posterior é superior ao bloqueio 3 em 1, resultando em um maior número de nervos bloqueados<sup>(6)</sup>.

O plexo lombar é formado pelas divisões anteriores dos quatro primeiros nervos espinhais lombares. O plexo está situado na frente dos processos transversos das vértebras lombares e está contido no interior do músculo psoas sendo constituído pelos seguintes nervos: iliohipogástrico, ilioinguinal, genitofemoral, cutâneo femoral lateral, obturatório e femoral.

O objetivo deste estudo é avaliar a eficácia da analgesia pós-operatória pela injeção única de bupivacaína no compartimento do psoas, com o uso de estimulador de nervos periféricos em cirurgias ortopédicas de quadril e fêmur.

### MÉTODO

Após aprovação da Diretoria de Publicação e Divulgação da Clínica e consentimento informado, 40 pacientes submetidos às cirurgias ortopédicas de quadril e fêmur participaram deste estudo

Trabalho realizado no Instituto de Anestesia Regional do Hospital de Base de São José do Rio Preto – SP

Endereço para correspondência: Av. Epitácio Pessoa, 2356/203 - Lagoa - Rio de Janeiro - RJ, Brasil - CEP 22471-000 - [dr.imbelloni@terra.com.br](mailto:dr.imbelloni@terra.com.br)

1. Diretor do Instituto de Anestesia Regional, Anestesiologista da Casa de Saúde Santa Maria e Clínica São Bernardo. Rio de Janeiro.

Trabalho recebido em 14/01/07 aprovado em 24/04/07

prospectivo. Critérios de exclusão foram hipovolemia, distúrbios de coagulação, graves problemas cardiorrespiratórios, infecção, recusa do método proposto e alta no dia seguinte da cirurgia.

Todos os pacientes receberam anestesia padronizada. Não foi administrada nenhuma medicação pré-anestésica no quarto. Após venóclise com cateter 16G ou 18G foi iniciado infusão de solução de Ringer com lactato. A monitorização na sala de operações foi realizada pelo ECG contínuo na posição CM5, pressão arterial por método não invasivo e oximetria de pulso. Em nenhum paciente foi utilizada cateterização da bexiga. Após sedação com 1 a 1,5  $\mu\text{g}\cdot\text{kg}^{-1}$  de fentanil, a raquianestesia foi realizada em decúbito lateral esquerdo com 2 a 3 ml de bupivacaína 0,5% isobárica, pela via paramediana, no espaço  $L_2-L_3$  ou  $L_3-L_4$ , com agulha 27G tipo Quincke. Nos pacientes com fratura de fêmur foi administrado midazolam (0,5 a 1 mg) e cetamina (5 a 15 mg) antes do bloqueio. A sedação durante a cirurgia foi realizada com doses fracionadas de midazolam. No final da cirurgia dipirona (30  $\text{mg}\cdot\text{kg}^{-1}$ ) e tenoxicam (40 mg) foram administrados por infusão venosa.

O bloqueio do plexo lombar no compartimento do psoas (Figuras 1 e 2) foi realizado em decúbito lateral com o membro operado para cima no final da operação, com agulha de 100 mm (B. Braun Melsungen AG, agulha 21G 0,8x100 mm) conectada a estimulador de nervo periférico (Stimuplex®, B. Braun Melsungen AG) regulado para liberar uma corrente pulsátil quadrada de 1 mA, com frequência de 1 Hz, inserida perpendicularmente, numa profundidade de aproximadamente 7 a 10 cm, procurando obter contração do músculo quadríceps femoral. Obtida a contração desejada, a corrente foi diminuída até 0,5 mA e permanecendo a resposta contrátil, foram injetados 40 ml de bupivacaína 0,25%, após aspiração negativa para sangue.

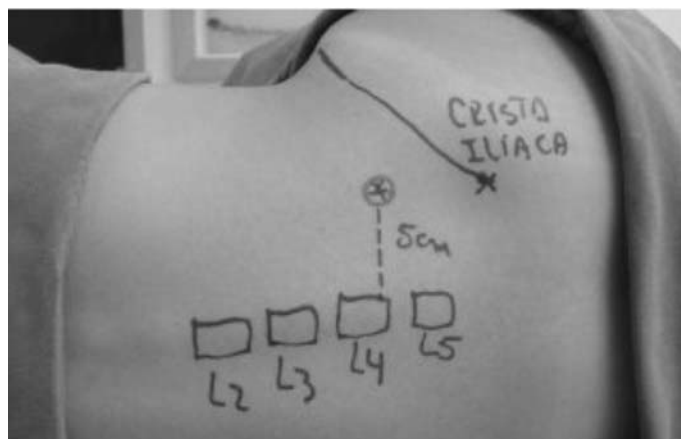


Figura 1: Posição e marcação para o bloqueio do compartimento do psoas

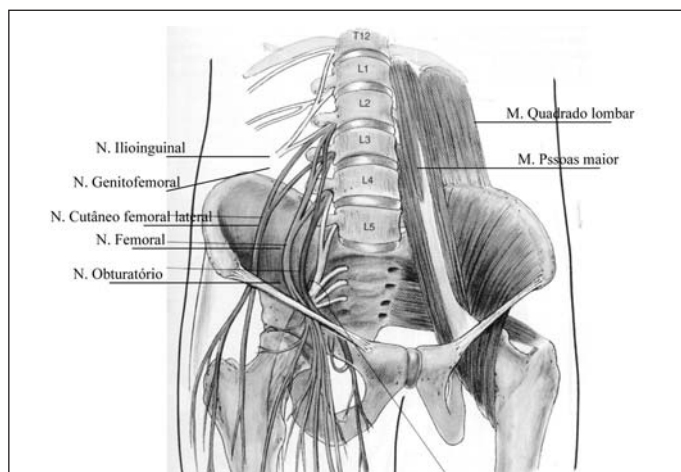


Figura 2: Diagrama dos nervos e sua relação com os músculos quadrado lombar e psoas maior

A analgesia foi avaliada, por enfermeira previamente treinada, pelo teste da picada da agulha e frio para determinar a extensão do bloqueio sensitivo nas áreas próprias dos nervos ilioinguinal, genitofemoral, cutâneo femoral lateral, obturatório e femoral às 4, 8, 12, 16, 20 e 24 horas após a injeção do anestésico (Figura 3), e após 24 horas foi anotado o momento da primeira queixa dolorosa, nos pacientes sem analgésico adicional. A dor foi avaliada por uma escala de 0 (sem dor) a 3 (dor intensa).

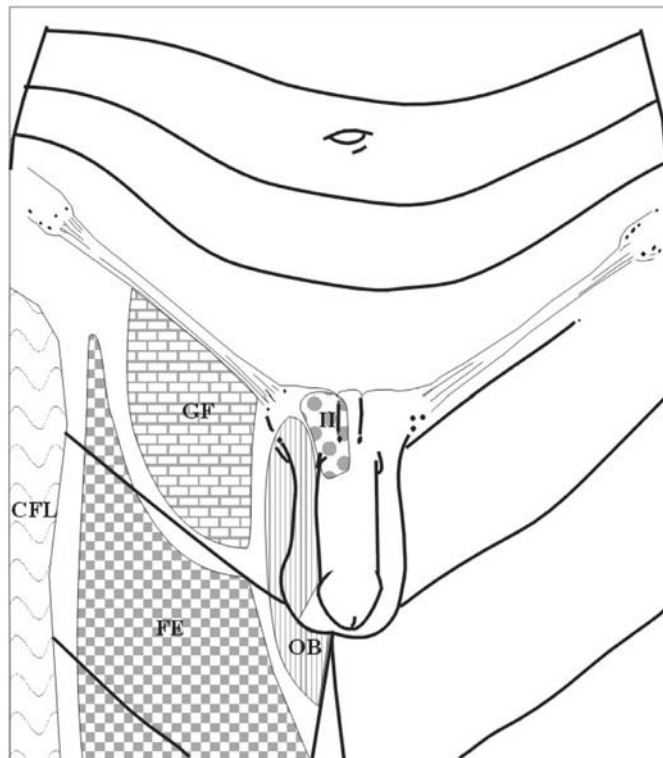


Figura 3: Diagrama dos locais dos nervos a serem pesquisados após bloqueio

O paciente foi transferido para o quarto e se queixasse de dor intensa no local operado uma solução contendo 30 mg de meperidina e 300 mg de dipirona era administrada por via venosa. O total de doses da solução analgésica foi anotado durante as primeiras 24 horas, assim como qualquer alteração cardiocirculatória. O paciente foi acompanhado durante 48 horas para verificação de complicações no local do bloqueio assim como a identificação de hipotensão arterial como possível bloqueio peridural uni ou bilateral.

Em cinco pacientes, foram injetados 20 ml do contraste iohexol com 300  $\text{mg}\cdot\text{ml}^{-1}$  para estudo da dispersão do anestésico local.

Os resultados foram avaliados pela análise descritiva das variáveis estudadas e quando possível, pela média e desvio padrão.

## RESULTADOS

As cirurgias realizadas estão na Tabela 1. Os dados demográficos dos pacientes estão na Tabela 2. O método foi utilizado para proporcionar analgesia pós-operatória em 40 pacientes ortopédicos e foi satisfatório em todos os pacientes.

O resultado da pesquisa da intensidade de dor durante as primeiras 24 horas do pós-operatório está na Tabela 3 e em momento algum do estudo ocorreu dor máxima (grau 3). O bloqueio dos cinco nervos (completo sensitivo dos nervos ilioinguinal, genitofemoral, cutâneo femoral lateral, obturatório e femoral) foi obtido em 36 (90%) dos casos. Nas primeiras 12 horas de avaliação 36 pacientes apresentaram analgesia nos cinco nervos e nenhum necessitou de analgesia complementar. O número de pacientes que apresentaram bloqueio nos diferentes nervos durante as 24 horas está na Tabela 4.

A duração da cirurgia foi  $2,23 \pm 0,83$  horas. Em todos os pacientes a primeira avaliação (4 horas após o bloqueio do compartimento do psoas) foi realizada sem bloqueio residual da raquianestesia. A duração média da analgesia foi de 23,33 horas. Em 21 pacientes (52,5%) não foi necessário analgésico de resgate durante as primeiras 24 horas do pós-operatório. Dezoito pacientes (45%) receberam uma única dose e apenas um paciente (2,5%) recebeu duas doses da solução analgésica (Tabela 5). O tempo médio de analgesia foi de  $23,33 \pm 5,17$  h, variando de 16 a 36 horas. Não ocorreu bradicardia ou hipotensão arterial nas primeiras 24 horas do pós-operatório.

Nenhuma complicação no local da punção foi observada durante o tempo de avaliação. Não foram observados nem injeção vascular nem ocorreu punção inadvertida do espaço subaracnóideo. Não foi observada nenhuma complicação neurológica. Nenhum paciente necessitou cateterização vesical. Em dois pacientes houve diminuição do hematócrito com necessidade de reposição, porém estudo tomográfico não evidenciou hematoma na região puncionada. Um paciente permaneceu com perda da sensibilidade na coxa por 36

Prótese parcial de quadril	14
Prótese total de quadril	09
Osteossíntese de fêmur	14
Osteossíntese de fêmur + retirada de enxerto crista ilíaca	03

**Tabela 1 - Cirurgias Realizadas (n = 40)**

Idade (anos)	79,32±8,18
(Extremos)	(63 – 101)
Peso (kg)	66,30±9,85
(Extremos)	(49 – 82)
Altura (cm)	159,90±6,84
(Extremos)	145 – 175
Sexo: Feminino	35
Masculino	05

**Tabela 2 - Dados dos Pacientes**

Tempo	Escala de Dor			
	0	1	2	3
4 h	40	0	0	0
8 h	40	0	0	0
12 h	40	0	0	0
16 h	37	3	0	0
20 h	18	15	7	0
24 h	11	20	9	0

**Tabela 3 - Escala de dor nos diferentes tempos**

Tempo	5 nervos	II	GF	CFL	OB	FE
4 h	36 (90%)	38 (95%)	38 (95%)	40 (100%)	36 (90%)	40 (100%)
8 h	36 (90%)	38 (95%)	38 (95%)	40 (100%)	36 (90%)	40 (100%)
12 h	36 (90%)	38 (95%)	38 (95%)	40 (100%)	36 (90%)	40 (100%)
16 h	26 (65%)	32 (80%)	35 (87,5%)	29 (72,5%)	26 (65%)	37 (92,5%)
20 h	10 (25%)	20 (50%)	14 (35%)	22 (55%)	10 (25%)	31 (77,5%)
24 h	09 (22,5%)	14 (35%)	13 (32,5%)	14 (35%)	09 (22,5%)	17 (42,5%)

II=ilioinguinal, GF=genitofemoral, CFL=cutâneo femoral lateral, OB=obturatório e FE=femoral

**Tabela 4: Número de pacientes com bloqueio sensitivo nos diferentes nervos durante as primeiras 24 horas de pós-operatório**

horas. Nenhum paciente se queixou de parestesia após 48 horas de avaliação. A dispersão do anestésico imediatamente após a injeção (Figura 4) e 1 minuto após (Figura 5) evidenciou dispersão cefálica e caudal.

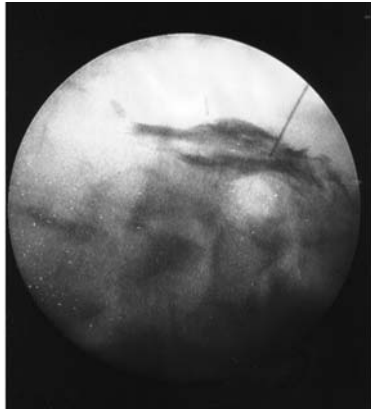
## DISCUSSÃO

O bloqueio do plexo lombar no compartimento do psoas com auxílio do estimulador de nervos periféricos é uma técnica fácil de se realizar e livre de efeitos adversos. A técnica resultou em bloqueio dos cinco nervos em 36 pacientes (90%), desta forma bloqueando os três principais nervos do plexo lombar que inervam a coxa, sem necessidade de analgésico suplementar em 52,5% dos pacientes. Resultados semelhantes ao obtido quando se comparou a analgesia pós-operatória em crianças realizada pelo bloqueio do compartimento do psoas (+ de 90%) comparado com o bloqueio “3 em 1” (20%)<sup>(7)</sup>.

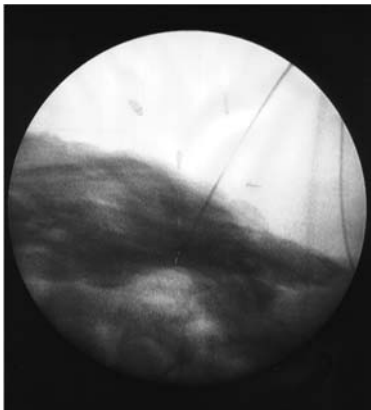
O segmento superior da perna é inervado principalmente pelos plexos lombar e sacral: o cutâneo femoral lateral ( $L_2-L_3$ ) lateralmente, o femoral ( $L_2-L_4$ ) anteriormente, o obturatório ( $L_2-L_4$ ) e genitofemoral ( $L_1-L_2$ ) medialmente e pelo isquiático ( $L_4-S_3$ ) posteriormente. O ilioinguinal ( $L_1$ ) inerva principalmente a crista ilíaca e seu bloqueio é importante quando se retira enxerto, o que ocorreu em três pacientes que não apresentaram nenhuma dor durante 36 horas. Chayen et al<sup>(3)</sup> desenvolveram a abordagem do plexo lombar dentro do compartimento do psoas. O compartimento do psoas, espaço dentro do qual se localiza o plexo lombar, é delimitado anteriormente pelo músculo psoas e sua aponeurose, medialmente pelos corpos das vértebras lombares e posteriormente pelo músculo quadrado lombar e apófises transversas. Ao nível da 4ª vértebra lombar são reagrupados todos os nervos do plexo lombar. Estudos combinados com cadáver e tomografia computadorizada confirmaram a descrição do plexo lombar dentro do compartimento do psoas<sup>(8)</sup>. O bloqueio do plexo lombar no compartimento do psoas deve ser realizado com o paciente em decúbito lateral com o membro operado para cima com uma agulha de 100 a 150 mm perpendicularmente ao plano cutâneo, com profundidade habitual de 12 cm. Na descrição inicial, Chayen et al<sup>(3)</sup> utilizavam um mandril gasoso para confirmar a passagem dentro do plano de clivagem que constitui o compartimento do psoas: o uso do estimulador é preferível<sup>(9)</sup>. Em nosso trabalho utilizamos o estimulador de plexo e com agulha de 100 mm obtivemos contração do plexo lombar em todos os pacientes. Da mesma forma que no estudo original para anestesia<sup>(3)</sup> obtivemos também 90% de sucesso com a técnica para analgesia pós-operatória. Neste trabalho foi utilizada a estimulação do plexo lombar com o paciente ainda sob efeito da raquianestesia. Portanto, não foi possível avaliar se há ou não desconforto com o uso do estimulador. De outra forma, não foi observada qualquer lesão nervosa. Em um paciente apareceu sangue na agulha do estimulador, sendo retirada e modificada sua direção. Tanto neste como nos demais pacientes não foi observado hematoma ou dor no local da punção. Nos dois pacientes onde houve queda de hematócrito e necessidade de reposição, o estudo tomográfico não evidenciou nenhum sangramento no local de punção que justificasse reposição de sangue.

Sem analgésico	21 (52,5%)
Uma dose	18 (45%)
Duas doses	01 (2,5%)

**Tabela 5:** Doses de analgésico nas primeiras 24 horas



**Figura 4:** Dispersão do anestésico associado ao contraste durante a injeção no intensificador de imagem



**Figura 5:** Dispersão do anestésico associado ao contraste 1 minuto após injeção no intensificador de imagem

A dose máxima de bupivacaína recomendada é de 2 mg.kg<sup>-1</sup>, podendo ser utilizada até 3 mg.kg<sup>-1</sup> de bupivacaína a 0,5% em pacientes submetidos à bloqueios dos plexos lombar e sacral<sup>(10)</sup>. A adição de epinefrina à bupivacaína a 0,5% não influencia a concentração plasmática, o tempo para atingir o pico ou a duração da analgesia<sup>10</sup>. Neste estudo foi empregada a bupivacaína a 0,25% com doses abaixo da dose máxima recomendada e não foi observada nenhuma complicação pela absorção do anestésico. Nenhum paciente necessitou de injeção de opióides nas primeiras 12 horas e o tempo médio de analgesia foi de 24 horas. O tempo de analgesia com bupivacaína 0,5% foi de 17 horas<sup>(10)</sup> menor do que as 24 horas deste estudo com a solução menos concentrada. Vinte e um pacientes (52,5%) não fizeram uso de analgésico nas primeiras 24 horas do pós-operatório. Estes resultados são maiores dos que os 37%<sup>(11)</sup> e 48%<sup>(12)</sup> bloqueados com o mesmo volume de prilocaína associado ao bloqueio do nervo subcostal.

O bloqueio do plexo lombar permite anestésias três dos principais nervos dos membros inferiores com uma só injeção<sup>(2)</sup>. A procura de parestesia foi utilizada para o acesso posterior do plexo lombar por Winnie. Segundo este autor esta técnica permite o bloqueio concomitante das raízes sacras. Dois anos mais tarde, Chayen et al<sup>(3)</sup> descreveram o bloqueio do plexo lombar utilizando a perda da resistência, denominando bloqueio do “compartimento do psoas”. Dalens et al<sup>(13)</sup> publicaram estudo comparativo dos dois acessos ao plexo lombar utilizando neuroestimulador, concluindo que a taxa de sucesso é comparável entre as duas técnicas. Entretanto, a técnica modificada por Dalens é mais difícil de se realizar e é acompanhada de uma elevada taxa de bloqueios bilaterais. Utilizando a técnica de Chayen e neuroestimulador não obtivemos analgesia bilateral em nenhum paciente.

O bloqueio do plexo lombar no compartimento do psoas proporciona analgesia na região inferior do abdômen e se estende a toda a coxa respeitando o território do isquiático. Neste estudo obtivemos analgesia da região inferior do abdômen (ilioinguinal e genitofemoral) em 38 pacientes (95%) e na coxa em 36 pacientes (90%).

Concluindo, o bloqueio do plexo lombar no compartimento do psoas para analgesia pós-operatória de cirurgias ortopédicas de grande porte é uma técnica de fácil realização com uso do estimulador de nervos periféricos, proporcionando um alto grau de bloqueio sensitivo dos nervos do plexo lombar, com duração média da analgesia de 24 horas e diminuição acentuada da necessidade de analgesia complementar com opióides.

## REFERÊNCIAS

1. Winnie AP, Ramamurthy S, Durrani Z. The inguinal paravascular technic of lumbar plexus anesthesia: the “3-in-1 block”. *Anesth Analg*. 1973; 52:989-96.
2. Winnie AP, Ramamurthy S, Durrani Z, Radonjic R. Plexus blocks for lower extremity surgery. *Anesth Rev*. 1974; 1:1-6.
3. Chayen D, Nathan H, Chayen M. The psoas compartment block. *Anesthesiology*. 1976; 45:95-9.
4. Diemann JL, Sick H, Wolfram-Gabel R, Cruz da Silva R, Koritke JG, Wackenheim A. Anatomy and computed tomography of the normal lumbosacral plexus. *Neuroradiology*. 1987; 29:58-68.
5. Farny J, Drolet P, Girard M. Anatomy of the posterior approach to the lumbar plexus block. *Can J Anaesth*. 1994; 41:480-5.
6. Parkinson SK, Mueller JB, Little WL, Bailey SL. Extent of blockade with various approaches to the lumbar plexus. *Anesth Analg*. 1989; 68:243-8.
7. Dalens B, Vanneville G, Tanguy A. Comparison of the fascia iliaca compartment block with the 3-in-1 block in children. *Anesth Analg*. 1989; 69:705-13.
8. Farny J, Drolet P, Girard M. Anatomy of the posterior approach to the lumbar plexus block. *Can J Anaesth*. 1994; 41:480-5.
9. Dalens B. Bloc du plexus lombaire e de ses branches proximales. In: Dalens B. *Anesthésie locorégionale de la naissance à l’âge adulte*. Paris: Pradel; 1993. p. 325-52.
10. Misra U, Pridie AK, McClymont C, Bower S. Plasma concentrations of bupivacaine following combined sciatic and femoral 3-in-1 nerve blocks in open knee surgery. *Br J Anaesth*. 1991; 66:310-3.
11. Imbelloni LE. 3 in 1 blockade with 0,25% bupivacaine for postoperative analgesia after orthopedic surgeries. *Rev Bras Anestesiologia*. 2000; 50:221-4.
12. Hood G, Edbrooke DL, Gerrish SP. Postoperative analgesia after triple nerve block for fractured neck of femur. *Anaesthesia*. 1991; 46:138-40.
13. Dalens B, Tanguy A, Vanneville G. Lumbar plexus block in children: a comparison of two procedures in 50 patients. *Anesth Analg*. 1988; 67:750-8.