

# Tratamento cirúrgico da luxação congênita do quadril pós marcha: redução aberta e osteotomia de Salter

*Surgical treatment of the congenital dislocation of the hip after walking age: open reduction and Salter's osteotomy*

GUARACY CARVALHO FILHO<sup>1</sup>, ALCEU GOMES CHUEIRE<sup>2</sup>, HELENCAR IGNÁCIO<sup>3</sup>, MÁRCIO DE OLIVEIRA CARNEIRO<sup>4</sup>,  
JOÃO FRANCENE NETO<sup>4</sup>, AUGUSTO CÉSAR CANESIN<sup>4</sup>

## RESUMO

A luxação congênita do quadril (LCQ), após a marcha, requer o tratamento cirúrgico, sendo uma das opções a redução aberta associada a osteotomia do osso inominado (tipo Salter). Neste estudo foram avaliados 18 pacientes, 22 quadris, que apresentavam LCQ tratados cirurgicamente, entre 1989 e 1995, utilizando a osteotomia do osso inominado, pela técnica de Salter, pós redução aberta. A idade dos pacientes, na época da cirurgia, variou de 12 a 30 meses, com média de 19 meses, sendo 15 do sexo feminino e 3 do masculino, 4 pacientes tinham acometimento bilateral, sendo que nos demais, 8 tinham o quadril esquerdo acometido e 6 o lado direito. Os resultados foram avaliados segundo critérios clínicos de Dutoit et al.<sup>(3)</sup> e radiográficos de Severin<sup>(12)</sup>, após um seguimento médio de 48 meses. Clinicamente foram obtidos 18% de resultados excelentes (4); 54% resultados bons (12); 14% regulares (3); e 14% ruins (3). Quanto aos critérios radiográficos, encontramos 36% dos quadris classificados como excelentes (8); 45% bons (10); 5% regulares (1); e 14% ruins (3). Como complicações foram constatados 3 casos de reluxação, tratados com outra técnica cirúrgica. Não foi observado nenhum caso de infecção, fratura do enxerto e lesão vascular ou nervosa.

**Descritores:** Luxação congênita do quadril; Osteotomia de Salter; Marcha

## INTRODUÇÃO

A displasia do desenvolvimento do quadril envolve várias anormalidades que vão da simples instabilidade do quadril com frouxidão capsular até a luxação completa da cabeça femoral em relação a uma cavidade acetabular anômala. Nestes casos o acetábulo está em posição ântero-superior em consequência de anteversão excessiva, tornando-se, desta maneira, progressivamente

## SUMMARY

The congenital dislocation of the hip, after the function of weight bearing begins or walking phase requires surgical treatment, and one of the options is the open reduction combined to innominate osteotomy (Salter). In this study, the results of 18 patients, 22 surgically treated hips with congenital dislocation, were evaluated from 1989 and 1995, using innominate osteotomy, by Salter's technique after open reduction. The age of the patients at the time of surgery ranged from 12 to 30 months (age after march), mean age of 19 months. Fifteen were female and 3 were male, 4 patients had bilateral dislocation and in the remaining, 8 had their left hip dislocated and 6 had their right hip dislocated. The results were evaluated according to Dutoit et al.<sup>(3)</sup> clinical criteria and to Severin<sup>(12)</sup> radiological criteria, after a mean follow-up of 48 months. Eighteen percent of excellent clinical results (4); 54% of good results (12); 14% of regular results (3) and 14% of bad results (3) were obtained. As to the radiologic criteria, 36% of the hips were classified as excellent (8); 45% as good (10); 5% regular (1) and 14% bad (3). There were 3 cases of re-dislocation which were treated by a different surgical technique. No cases of infection, graft fracture and vascular or nervous injury were reported.

**Key Words:** Hip dislocation congenital; Salter osteotomy; March.

## INTRODUCTION

Hip development dysplasia involves several abnormalities ranging from simple hip instabilities with capsule looseness to complete dislocation of the femoral head relating to an abnormal acetabulum cavity. In these cases, the acetabulum is in an antero-superior position as a consequence of the excessive anteversion, this way becoming progressively flat

Trabalho realizado no Departamento de Ortopedia e Traumatologia do Hospital de Base da Faculdade de Medicina de São José do Rio Preto - FAMERP

1- Doutor em Ortopedia e Chefe da Disciplina de Ortopedia e Traumatologia  
2- Doutor em Ortopedia e Chefe do Departamento de Ortopedia e Traumatologia  
3- Doutor em Ortopedia e Preceptor dos Médicos Residentes  
4- Médico - Ex-Residentes

Endereço para correspondência: Av. Brigadeiro Faria Lima, 4929, Nova Redentora - CEP 15090-000 - São José do Rio Preto - SP - E-mail- con@famerp.br

Trabalho recebido em 21/08/2002. Aprovado em 20/12/2002

Work performed at Orthopedics and Traumatology Department of Hospital de Base da Faculdade de Medicina de São José do Rio Preto - FAMERP

1- PhD in Orthopedics and Head of the Orthopedics and Traumatology Discipline  
2- PhD in Orthopedics and Head of the Orthopedics and Traumatology Department  
3- PhD in Orthopedics and Residents' Preceptor  
4- Former Resident Doctors

Address: Av. Brigadeiro Faria Lima, 4929, Nova Redentora CEP 15090-000 - São José do Rio Preto - SP - E-mail- con@famerp.br

espesso, raso e oblíquo. Isto ocorre em consequência da falta de contato do acetábulo com a cabeça femoral, que geralmente encontra-se com aproximadamente 15° de anteversão. A cabeça femoral pode estar esférica ou achatada pósteromedialmente<sup>(13)</sup>.

A displasia do desenvolvimento do quadril pode ser dividida em teratológica e típica, sendo a típica subdividida em: quadril luxado, luxável, subluxado e instável, que pode ser luxável ou subluxável. O tratamento depende diretamente da idade e do grau de displasia do acetábulo e da porção proximal femoral.

No quadril luxado, o tratamento consiste na redução e manutenção concêntrica e atraumática da epífise femoral até a obtenção da estabilidade articular, podendo ser conservador antes da marcha<sup>(2)</sup>. Após a marcha, há necessidade de uma redução cruenta devido a interposição das estruturas que compõem o quadril (ligamento redondo, labrum cápsula e fibrocartilagem). Uma vez conseguida a redução, pode-se obter estabilidade atuando no acetábulo e/ou no fêmur proximal<sup>(13)</sup>.

Salter<sup>(11)</sup>, descreveu a osteotomia do osso inominado para o tratamento da luxação e da subluxação congênita do quadril, atuando no reposicionamento acetabular com o objetivo de conseguir teto para apoio superior da cabeça femoral após a redução. Desde então esta técnica cirúrgica vem sendo utilizada e analisada por vários autores.

Waters et al.<sup>(14)</sup> analisaram a osteotomia de Salter no osso inominado, realizada em 29 quadris de 24 pacientes, e obtiveram bons e excelentes resultados em todos os casos, com acompanhamento médio de 9 anos e 3 meses, utilizando a classificação radiográfica de Severin<sup>(12)</sup>, tendo baixas taxas de complicações.

Mariambourg et al.<sup>(9)</sup> analisaram a osteotomia de Salter para o tratamento da luxação congênita do quadril, mostrando uma excelente correção da displasia acetabular e diminuição do índice acetabular, com um acompanhamento médio de 6 anos e 2 meses.

Kershaw et al.<sup>(8)</sup> analisaram as falhas no tratamento cirúrgico da displasia congênita do quadril, concluindo que, uma vez ocorrido a relaxação após a redução aberta primária, uma nova redução, ou ainda osteotomia pélvica ou femoral, era necessária.

Saleh et al.<sup>(10)</sup> fizeram um estudo avaliando a remodelação pélvica após a osteotomia do osso inominado, analisada pela simetria do forame obturador e concluíram que nos pacientes com maturidade esquelética não era observado remodelação óssea. No mesmo ano, Volpon et al.<sup>(16)</sup> avaliaram a influência do crescimento longitudinal do osso íliaco pós osteotomia de Salter, tendo constatado que não há alterações em relação a distúrbios locais de crescimento.

Haidar et al.<sup>(6)</sup> fizeram um estudo retrospectivo de pacientes tratados cirurgicamente com redução aberta combinada com osteotomia do osso inominado segundo Salter, analisando os resultados clínicos, radiográficos e as complicações. Relatam que 97,3% dos pacientes eram classificados, clinicamente, como bons e excelentes resultados, e radiograficamente, 83,3% estavam nas mesmas classes. Em 3 quadris (8%) diagnosticaram sinais de necrose avascular, mas somente um era sintomático. Concluíram que a redução aberta combinada com osteotomia do osso inominado segundo Salter é uma excelente alternativa terapêutica, com baixos índices de complicações, para pacientes com LCQ diagnosticados no início da marcha.

*and oblique. This occurs as a consequence of lack of contact between the acetabulum and the femoral head, which is generally in a 15° anteversion. The femoral head may be spherical or posteromedially flattened<sup>(13)</sup>.*

*Hip development dysplasia may be divided into teratologic and typical, and this last one subdivides into: dislocated hip, dislocable hip, sub-dislocated and unstable, which can be dislocable or sub-dislocable. The treatment directly depends on age and the degree of acetabulum and proximal femur dysplasia.*

*In the dislocated hip, treatment consists in reduction and atraumatic and concentric maintenance of the femoral epiphysis, until joint stability is achieved, and before walking age it may be conservative<sup>(2)</sup>. After the walking age it is necessary an open reduction due to hip structures interposing (round ligament, capsular labrum and fibrocartilage). Once reduction is obtained, stability can be achieved by acting over the acetabulum and/or the proximal femur<sup>(13)</sup>.*

*Salter<sup>(11)</sup> described the innominate bone osteotomy for treating congenital hip dislocation and sub-dislocation, repositioning the acetabulum aiming to get a ceiling in order to support the femoral head after the reduction. Since then, this surgical technique has been used and analyzed by several authors.*

*Walters et al<sup>(14)</sup> analyzed Salter's innominate osteotomy performed in 29 hips of 24 patients, reporting good and excellent results in all cases, with an average follow up of 9 years and 3 months, using Severin's<sup>(12)</sup> radiographic rating, with low complication rates.*

*Mariambourg et al.<sup>(9)</sup> analyzed Salter's osteotomy for treatment of congenital hip dislocation, with excellent acetabular dysplasia correction and reduction of the acetabular index, with an average follow-up of 6 years and 2 months.*

*Kershaw et al.<sup>(8)</sup> analyzed hip dysplasia treatment failures concluding that, once re-dislocation after primary open reduction takes place, a new reduction or even a pelvic or femoral osteotomy would be necessary.*

*Saleh et al.<sup>(10)</sup> performed a study evaluating pelvic remodeling after innominate bone osteotomy, evaluated by means of obturator foramen symmetry and concluded that in patients with mature skeleton there was no bone remodeling. In the same year, Volpon et al.<sup>(16)</sup> evaluated the influence of post Salter osteotomy iliac bone longitudinal growth, finding that there is not any change in relation to local growth derangements.*

*Haidar et al.<sup>(6)</sup> performed a retrospective study of patients who were surgically treated by open reduction and Salter's osteotomy, evaluating clinical and radiographic results as well as complications. They report that 97.3% of the patients were clinically rated as good and excellent results, and radiographically, 83.3% were equally rated. In three hips (8%), it was diagnosed signs of avascular necrosis, however symptomatic in only one. It was concluded that open reduction plus Salter's osteotomy is an excellent therapeutic option, with low complication index for CHD patients diagnosed at the age of walking start.*

O objetivo deste estudo é avaliar o resultado clínico e radiográfico, a médio prazo, do tratamento cirúrgico da LCQ, após a marcha, com a combinação da redução aberta da luxação do quadril com a osteotomia do osso inominado (Salter).

## CASUÍSTICA E MÉTODOS

Este estudo foi realizado junto ao Departamento de Ortopedia e Traumatologia da Faculdade de Medicina de São José do Rio Preto e Hospital de Base.

Foram operados 18 pacientes que apresentavam luxação congênita do quadril, não tratada e já em desenvolvimento de marcha, no período de 1989 e 1995, divididos em 3 meninos e 15 meninas. Dos 18 pacientes, 4 apresentavam luxação bilateral, 8 com luxação à esquerda e 6 com luxação à direita, perfazendo um total de 22 quadris tratados.

A idade da intervenção cirúrgica variou de 12 a 30 meses, com média de 19 meses. O tempo de imobilização com gesso pélvico podálico foi em média de 7 meses, quando foi liberado deambulação com carga total e exercícios fisioterápicos leves. Os fios de Kirschner para fixação do enxerto foram retirados durante a primeira troca de gesso, entre 8 e 12 semanas pós-operatórias.

O tempo de seguimento pós-operatório ambulatorial variou entre 36 e 96 meses, com média de seguimento de 48 meses.

Todos os pacientes foram submetidos a tratamento cirúrgico com redução aberta ou cruenta, seguida de osteotomia de Salter, conforme descrição cirúrgica<sup>(13)</sup>. Nos casos bilaterais, as osteotomias foram realizadas em um único tempo cirúrgico.

Em nenhum caso foi realizada tração prévia à cirurgia, por dificuldade técnica de cuidados de enfermagem.

### Critérios de avaliação

Foram avaliados aspectos clínicos e radiográficos. Para a avaliação clínica foram adotados os critérios de Dutoit et al.<sup>(3)</sup> (Tabela 1). Avaliação radiográfica foi estabelecida e baseada na classificação de Severin<sup>(12)</sup> (Tabela 2).

## RESULTADOS

O ângulo CE de Wiberg<sup>(15)</sup> (Figura 1), que em média mede 36°, podendo ter uma amplitude

Ótimo	Quadril estável, indolor, sem claudicação, Trendelenburg negativo, mobilidade total.
Bom	Quadril estável, indolor, leve claudicação, leve limitação da mobilidade articular.
Regular	Quadril estável, indolor, claudicação, Trendelenburg positivo, limitação funcional mais importante.
Ruim	Quadril instável e/ou doloroso, claudicação, Trendelenburg positivo.

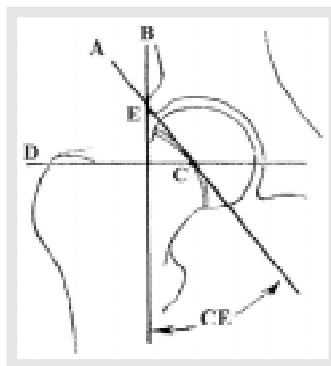
**Tabela 1** - Descrição dos critérios clínicos conforme Dutoit et al (1989).

**Table 1** - Dutoit et al (1989) criteria.

Ótimo	I	Quadril normal; em adultos, ângulo CE de Wiberg acima de 25°; na criança de 6 à 14 anos, ângulo CE acima de 15°.
Bom	II	Leve deformidade da cabeça ou colo femoral, mas o quadril está concentricamente reduzido; ângulo CE como no grau I
Regular	III	Displasia do quadril sem subluxação; ângulo CE menor que 20° no adulto e menor que 15° na criança
Ruim	IV	Subluxação
	V	A cabeça articular com um acetábulo secundário na parte superior do acetábulo original
	VI	Relaxação

**Tabela 2** - Descrição dos critérios radiográficos de acordo com Severin (1941).

**Table 2** - Severin's (1941) radiographic criteria.



**Figura 1** - Ângulo CE de Wiberg.

**Figure 1** - CE Winberg's angle.

This study aimed to evaluate mid term clinical and radiographic results of surgical treatment of CHD after starting to walk, with a combination of open reduction and Salter's osteotomy.

## CASES AND METHOD

This study was accomplished at the Orthopedics and Traumatology Department of Faculdade de Medicina de São José do Rio Preto and at the Hospital de Base.

Eighteen non-treated congenital hip dislocation patients, who were at walking age, underwent surgical treatment from 1989 to 1995, and were three boys and fifteen girls. From the 18, 4 patients had bilateral dislocation, 8 at the left side and 6 at the right side, in a total of 22 treated hips.

The age at the time of the surgery ranged from 12 to 30 months, with an average of 19 months. Time of cast immobilization was in average 7 months. After this it was allowed total load walking and light physiotherapeutic exercises. Bone graft fixating Kirschner wires were removed during the first change of the cast model, between 8 and 12 weeks after surgery.

Post-operative follow-up ranged from 36 to 96 months, averaging 48 months.

All patients underwent open reduction followed by Salter's osteotomy according to description<sup>(13)</sup>. In bilateral cases, osteotomies were performed at the same surgical time.

It was not performed previous traction in any case, due to nursery care technical difficulties.

### Evaluation criteria

Clinical and radiographic aspects were evaluated. For clinical evaluation, Dutoit's et al.<sup>(3)</sup> criteria were used (Table 1). Radiographic evaluation was based on Severin's<sup>(12)</sup> rating (Table 2).

## RESULTS

CE Wiberg's<sup>(15)</sup> angle (Figure 1), that averages 36° with a normal range from 20 to 46°, was evaluated in post-operative

normal que varia de 20 à 46°, foi avaliado na radiografia pós operatória (radiografia AP de bacia), apenas do lado tratado, em 19 quadris locados, de 16 pacientes, tendo como média 28°, variando de 15° a 40° (Tabela 3).

Também foi avaliado o ângulo AC (Figura 2), cujo valor médio é 30°, pré e pós operatório do lado tratado, dos mesmos 16 pacientes (19 quadris), obtendo média de 39°, variando entre 31° e 47° no pré operatório, passando para 22° de média no pós-operatório (18° à 33°). Foi encontrada uma redução média de 17°, sendo a máxima de 25° e a mínima de 7°. Completando os critérios radiográficos, chegamos a 8 quadris ótimos (36%), 10 bons (45%), 1 regular (5%) e 3 ruins (14%) (Tabela 3).

Na avaliação clínica, encontramos 4 quadris ótimos (18%); 12 bons (54%); 3 regulares (14%) e 3 ruins (14%) – apresentaram relaxação no pós-operatório precoce (até 8 semanas) necessitando de outro procedimento cirúrgico (Tabela 4).

Não obtivemos nenhum caso de infecção superficial ou profunda, complicações vasculares, dismetria significativa de MMII, lesão nervosa, perda da correção pelo esmagamento do enxerto ósseo e necrose vascular.

A única complicação encontrada foi a relaxação pós-operatória dentro do gesso de 3 quadris, que foram reoperados utilizando associação de osteotomia femoral, um bilateral, do sexo masculino e um caso operado com 16 meses de idade, ressaltando que o paciente deambulou precocemente, contrariando as orientações médicas.

A documentação radiográfica completa de um caso, encontra-se nas (Figuras 3 (A,B), 4 e 5 (A,B)).

Cabeça Femoral	Ângulo CE	Ângulo AC Pré e Pós-Op	Grau	Classificação
Esférica D	30	38-18	I	Ótimo
Esférica E	37	42-24	I	Ótimo
Esférica D	28	38-19	I	Ótimo
Relaxação D	Paciente reoperado		V	Ruim
Relaxação E	Paciente reoperado		V	Ruim
Leve def. E	26	40-18	II	Bom
Leve def. E	31	41-21	II	Bom
Leve def. D	28	42-28	II	Bom
Relaxação D	Paciente reoperado		V	Ruim
Leve def. D	29	44-22	II	Bom
Leve def. E	31	46-21	II	Bom
Leve def. E	20	31-26	II	Bom
Esférica E	40	36-21	I	Ótimo
Esférica E	28	38-24	I	Ótimo
Leve def. D	28	39-23	II	Bom
Esférica E	32	36-22	I	Ótimo
Esférica D	30	40-22	I	Ótimo
Leve def. D	15	47-33	III	Regular
Leve def. D	26	43-21	II	Bom
Leve def. E	29	40-24	II	Bom
Leve def. E	22	35-28	II	Bom
Esférica E	29	32-19	I	Ótimo

**Tabela 3 - Classificação dos resultados radiográfico segundo Severin (1941).**

**Table 3 - Radiographic results according to Severin (1941).**

radiograph (AP pelvis radiograph) only in the treated side in 19 located hips from 16 patients, with 18° average, ranging from 15 to 40° (Table 3).

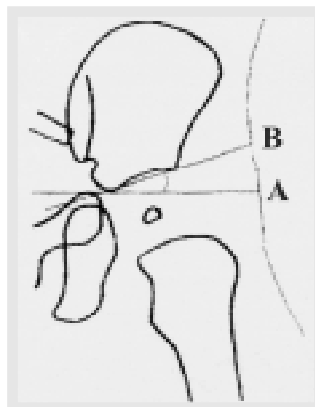
It was also evaluated the AC angle (Figure 2), that averages 30°, pre and post-operatively at the treated side of the same 16 patients (19 hips), averaging 39°, range from 31 to 47° pre-operatively and averaging 22° (range 18° to 33°) post-operatively. A mean reduction of 17° was observed, maximum 25° and minimum 7°. By means of the radiographic criteria were found 8 excellent hips (36%), 10 good (45%), 1 fair (5%), 3 bad (14%) (Table 3).

In clinical evaluation it was found 4 hips rated as excellent (18%), 12 as good (54%), 3 as fair (14%) and 3 as bad (14%) – that presented early post-operative re-dislocation (up to 8 weeks), and needed a new surgical procedure (Table 4).

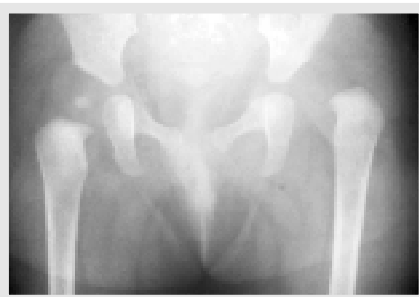There was no case of superficial or deep infection, no vascular complication, no significant lower limb dysmetria, no nervous injury, and no lost correction due to graft compression and necrosis.

The only complication found was post-operative re-dislocation inside the cast in three hips, re-operated with a femoral osteotomy, one of them bilateral in a male and one case undergoing surgery at 16 months of age, stressing that the patient walked early, disregarding medical instructions.

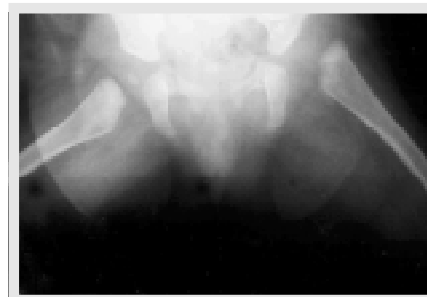Complete radiographic documentation of one case is in Figures 3 (A, B), 4 and 5 (A,B).



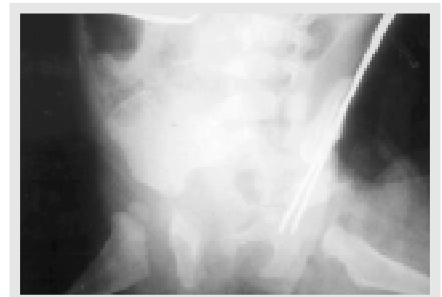
**Figura 2 - Índice acetabular AC. Figure 2 - AC Acetabular index.**



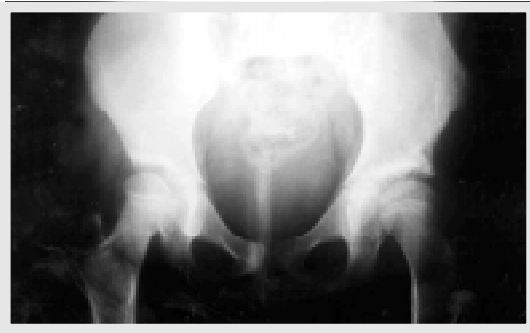**Figura 3A - Pré-operatório. Figure 3A - Pre-operative.**



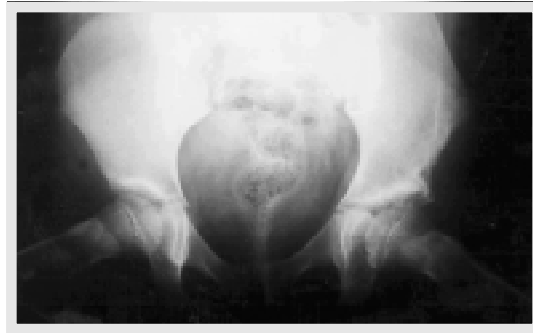**Figura 3B - Pré-operatório. Figure 3B - Pre-operative.**



**Figura 4 - Pós-operatório Imediato. Figure 4 - Immediate post-operative.**



**Figura 5A - Pós-operatório tardio.**  
**Figure 5A - Late post-operative.**



**Figura 5B - Pós-operatório Tardio.**  
**Figure 5B - Late post-operative.**

## DISCUSSÃO

O tratamento cirúrgico da displasia congênita de quadril vem se tornando um desafio cada vez menos freqüente, felizmente, graças aos atuais métodos de diagnóstico precoce e preventivo, como a ultrasonografia de rotina.

As deformidades que se instalam quando da não redução precoce, levam a um tratamento agressivo que pode ser realizado a nível femoral ou acetabular.

Um dos principais métodos de reposicionamento acetabular é a cirurgia proposta por Salter<sup>(11)</sup>, em 1961, que obteve 92% de excelentes e bons resultados no tratamento de 25 quadris (18 pacientes). Esta técnica vem sendo realizada com satisfatório grau de sucesso por vários autores, em diversos países.

Para a avaliação desses resultados a médio e longo prazo, esses autores<sup>(6,9)</sup> têm utilizado os critérios radiográficos de Severin<sup>(12)</sup>, que levam em conta os ângulos acetabular (AC) e CE de Wiberg<sup>(15)</sup>, esfericidade da cabeça femoral, luxação ou subluxação do quadril e a presença ou não de artrose. Outro método de avaliação são os critérios clínicos de Dutoit et al.<sup>(3)</sup>, baseados na estabilidade e mobilidade do quadril, dor, claudicação e teste de Trendelenburg.

Waters et al.<sup>(14)</sup> analisaram 29 quadris submetidos a osteotomia do osso inomínado, encontrando bons e excelentes resultados em todos os casos. Posteriormente, outros autores<sup>(6,9)</sup> encontraram os mesmos resultados. Em nossa revisão, chegamos a 82% entre bons e excelentes resultados radiográficos, pelo método de Severin<sup>(12)</sup>, e a 73%, também de bons e excelentes resultados, pela avaliação clínica de Dutoit et al.<sup>(3)</sup>.

Por outro lado a literatura mostra<sup>(6)</sup> que osteotomia do osso inomínado à Salter não é isenta de complicações, tais como: infecção superficial e profunda, osteocondrites, subluxação, relaxação, condrólise, praxia do nervo ciático, necrose avascular. Como complicações tivemos 3 quadris relaxados cujo diagnóstico só foi confirmado com a realização de tomografia computadorizada, pois a avaliação

## DISCUSSION

Surgical treatment of congenital hip dysplasia is progressively becoming less frequent due to current early and preventive diagnosis methods as routine ultrasonography.

Deformities that take place in cases lacking early reduction lead to an aggressive treatment that can be performed at the femur or the acetabulum.

One of the most important methods for acetabulum repositioning is the surgery proposed by Salter<sup>(11)</sup> in 1961, who observed 92% of excellent and good results treating 25 hips (18 patients). This technique has been performed with a satisfactory success degree by several authors from different countries. In

order to perform medium and long term results evaluation, these authors<sup>(6,9)</sup> used radiographic Severin's<sup>(12)</sup> criteria, which takes into consideration acetabular (AC) and CE Wiberg's<sup>(15)</sup> angles, femoral head sphericity, hip dislocation and sub-dislocation and presence or absence of arthrosis. Another evaluation method is according to clinical criteria by Dutoit et al.<sup>(3)</sup> that are based on hip stability and mobility, pain, limping and Trendelenburg test.

Waters et al.<sup>(14)</sup> evaluated 29 hips that underwent innominate bone osteotomy, with good and excellent results in all cases. Later, other authors<sup>(6,9)</sup> found similar results. In our revision were found 82% results among good and excellent in radiographic criteria according to Severin's<sup>(12)</sup> method, and 73% by Dutoit's et al.<sup>(3)</sup> clinical criteria.

On the other hand literature demonstrates<sup>(6)</sup> that Salter's osteotomy is not free of complications such as superficial and deep infection, osteocondritis, sub-dislocation, re-dislocation, chondrolysis, sciatic nerve praxis, avascular necrosis. In our series we had as complication three re-dislocated hips, with diagnosis only confirmed by CT since radiographic

Sexo	Lado	Idade (meses) Cirurgia	Seguimento (meses)	Avaliação Clínica	Avaliação Radiográfica
F	D	32	42	Bom	Ótimo
F	E	22	84	Ótimo	Ótimo
F	D	21	56	Bom	Ótimo
M	D	21	48	Ruim	Ruim
	E	23	46	Ruim	Ruim
F	E	16	58	Bom	Bom
F	E	12	40	Bom	Bom
F	D	13	96	Bom	Bom
F	D	16	60	Ruim	Ruim
F	D	22	54	Bom	Bom
	E	22	54	Bom	Bom
F	E	18	35	Regular	Bom
M	E	18	37	Bom	Ótimo
F	E	15	41	Bom	Ótimo
F	D	23	39	Ótimo	Bom
	E	23	39	Bom	Ótimo
F	D	20	43	Ótimo	Ótimo
F	E	18	61	Regular	Regular
F	D	14	41	Bom	Bom
	E	14	41	Bom	Bom
F	D	18	37	Regular	Bom
M	E	16	48	Ótimo	Ótimo

**Tabela 4 - Avaliação clínica (Dutoit et al., 1989) e radiográfica (Severin, 1941).**

**Table 4 - Clinical evaluation (Dutoit et al., 1989) and radiographic evaluation (Severin, 1941).**

radiológica foi comprometida pela utilização do aparelho gessado. Esses pacientes necessitaram de uma nova intervenção cirúrgica de complementação femoral com a realização de osteotomia derrotativa de subtração, pós nova redução cruenta, a exemplo que também é preconizado por Kershaw et al.<sup>(8)</sup>.

Alguns autores como Galpin et al.<sup>(4)</sup>, Browne et al.<sup>(1)</sup> e Gibson et al.<sup>(5)</sup> preferem a osteotomia femoral como complementação da redução aberta. Outros autores como Karakas et al.<sup>(7)</sup> e Williamson et al.<sup>(17)</sup> associam a osteotomia femoral com a osteotomia de Salter pós redução aberta. Porém em nosso estudo a osteotomia de Salter pós redução aberta se mostrou suficiente para a contenção da cabeça femoral, reservando a osteotomia femoral valgizante ou varizante apenas como complementação em caso de falha no tratamento preconizado (relaxação).

Saleh et al.<sup>(10)</sup> demonstraram que a remodelação pélvica após osteotomia do osso inominado não era observada em pacientes com maturidade esquelética. Em nosso estudo a osteotomia foi realizada em pacientes entre 12 e 30 meses (idade pós-marcha), caracterizados pelo grande potencial de remodelação óssea, porém não influenciando nos resultados clínicos e radiográficos a médio prazo, a exemplo do que descreveram Volpon et al.<sup>(16)</sup>.

## CONCLUSÃO

Podemos concluir que apesar de não ser isenta de complicação, a redução aberta da L.C.Q. complementada pela osteotomia de Salter (osso inominado) mostrou ser um método de tratamento eficaz para a luxação congênita do quadril após a marcha, devendo, porém, continuar sendo avaliada, e sempre que possível, comparada com outros métodos e técnicas de tratamento.

## REFERÊNCIAS BIBLIOGRÁFICAS

1. Browne RS. The management of late diagnosed congenital dislocation and subluxation of the hip-with special reference to femoral shortening. *J Bone Joint Surg Br* 61:7-12, 1979.
2. Churgay CA, Caruthers BS. Diagnosis and treatment of congenital dislocation of the hip. *Am Family Phys* 45:1217-28, 1992.
3. Dutoit M, Moulin P, Morseher E. Salter's innominate osteotomy. 20 years after. *Chir Pediatr* 30:277-283, 1989.
4. Galpin RD, Roach JW, Wenger DR, Herring JA, Birch JG. One-stage treatment of congenital dislocation of the hip in older children, including femoral shortening. *J Bone Joint Surg Am* 71:734-741, 1989.
5. Gibson PH, Benson MK. Congenital dislocation of the hip. Review at maturity of 147 hips treated by excision of the limbus and derotation osteotomy. *J Bone Joint Surg Br* 64:169-175, 1982.
6. Haidar RK, Jones RS, Vergroesen DA, Evans GA. Simultaneous open reduction and Salter innominate osteotomy for developmental dysplasia of the hip. *J Bone Joint Surg Br* 78:471-476, 1996.
7. Karakas ES, Baktir, A, Argun M, Turk CY. One-stage treatment of congenital dislocation of the hip in older children. *J Pediatr Orthop* 15:330-336, 1995.
8. Kershaw CJ, Ware RE, Pattinson R, Fixsen JA. Revision of failed open reduction of congenital dislocation of the hip. *J Bone Joint Surg Br* 75:744-749, 1993.
9. Mariembourg G, Pouliquen JC, Beneux J. Salter's innominate oste-

otomy for congenital dislocation of the hip. A 129 cases report. *Rev Chir Orthop* 77:406-411, 1991.

10. Saleh JM, O'Sullivan ME, O'Brien TM. Pelvic remodeling after Salter osteotomy. *J Pediatr Orthop* 15: 342-345, 1995.

11. Salter RB. Innominate osteotomy in the treatment of congenital dislocation and subluxation of the hip. *J Bone Joint Surg Br* 43:518-539, 1961.

12. Severin F. Contribution to the knowledge of congenital dislocation of the hip joint. Late results of closed reduction and arthrographic studies of recent cases. *Acta Chir Scand* 84 (suppl 63):1-142, 1941.

13. Tachdjian MO. Dysplasia congenital of the hip. In: *Pediatric Orthopedics*. 2<sup>nd</sup> ed. Philadelphia: Saunders, 1990. p.297-306.

14. Waters P, Kurica K, Hall J, Micheli LJ. Salter innominate osteotomies in congenital dislocation of the hip. *J Pediatr Orthop* 8:650-655, 1988.

15. Wiberg G. Studies on dysplastic acetabula and congenital subluxation of hip joint. *Acta Chir Scand* 83(suppl):58, 1939.

16. Volpon JB, Cury Filho M, Tierno GOH. Efeito da osteotomia de Salter no crescimento do osso ilíaco do coelho. *Rev Bras Ortop* 30:57-60, 1995.

17. Williamson DM, Glover SD, Benson MK. Congenital dislocation of the hip presenting after the age of three years. A long term review. *J Bone Joint Surg Br* 71:745-751, 1989.

## CONCLUSION

Even though not complication-free, it can be concluded that open HCD reduction complemented by Salter's osteotomy (of the innominate bone) was shown to be an efficacious treatment method for congenital hip dislocation after walking age, however needing to keep under evaluation and whenever possible compared to other treatment methods and techniques.