

Micobactérias não tuberculosas em cirurgias: desafio passível de enfrentamento no Brasil?

Nontuberculous mycobacteria in surgery: challenges likely to be faced in Brazil?

Micobacterias no tuberculosas en cirugías: desafío pasible de enfrentamiento en el Brasil?

Danielle Bezerra Cabral¹, Denise de Andrade²

RESUMO

Infecções por micobactéria não tuberculosa (MNT) representam uma emergência epidemiológica e sanitária, especialmente, em pacientes submetidos a procedimentos invasivos. Frente ao exposto, objetivou-se analisar as evidências científicas, na literatura científica, sobre a ocorrência no Brasil de infecções por MNT em pacientes cirúrgicos. Utilizou-se como método de pesquisa a revisão integrativa da literatura nas bases de dados *Lilacs*, *Medline/Pubmed*, *ISI Web of Science* e Biblioteca *Cochrane*. Foram selecionadas 15 publicações sobre a temática nos últimos 30 anos que estavam direcionadas às medidas de prevenção e controle com foco na vigilância pós-alta, no uso de antibioticoterapia e glutaraldeído. Cirurgias oftalmológicas, estéticas, cardíacas e procedimentos laparoscópicos e artroscópicos foram as mais investigadas. A situação nacional das MNTs é preocupante, ainda mais quando se reconhece a possibilidade de subnotificação.

Descritores: Micobactérias atípicas; Procedimentos cirúrgicos operatórios; Infecções atípicas por *Mycobacterium*

ABSTRACT

Infections caused by nontuberculous mycobacteria (MNT) represent an epidemiological and health emergency, especially in patients undergoing invasive procedures. Based on these, we aimed to analyze the scientific evidence, the scientific literature, on the occurrence in Brazil of MNT infections in surgical patients. We used as a research method integrative review of the literature using the databases *Lilacs*, *Medline/Pubmed*, *ISI Web of Science* and the *Cochrane Library*. We selected 15 publications on this theme from the last 30 years that were directed at methods of prevention and control, with a focus on post-discharge surveillance, the use of antibiotics and glutaraldehyde. Eye surgery, cosmetic, heart, laparoscopic and arthroscopic procedures were the most commonly investigated. The national situation of MNTs is concerning, especially when one recognizes the possibility of underreporting.

Keywords: Mycobacteria, atypical; Surgical procedures operative; *Mycobacterium* infections atypical

RESUMEN

Las infecciones por micobacteria no tuberculosa (MNT) representan una emergencia epidemiológica y sanitaria, especialmente, en pacientes sometidos a procedimientos invasivos. Frente a lo expuesto, se tuvo como objetivo analizar las evidencias científicas, en la literatura científica, sobre la ocurrencia en el Brasil de infecciones por MNT en pacientes quirúrgicos. Se utilizó como método de investigación la revisión integrativa de la literatura en las bases de datos *Lilacs*, *Medline/Pubmed*, *ISI Web of Science* y Biblioteca *Cochrane*. Se seleccionaron 15 publicaciones sobre la temática en los últimos 30 años que estaban orientadas a las medidas de prevención y control con foco en la vigilancia post alta, en el uso de antibioticoterapia y glutaraldeído. Cirugías oftalmológicas, estéticas, cardíacas y procedimientos laparoscópicos y artroscópicos fueron las más investigadas. La situación nacional de las MNTs es preocupante, aun más cuando se reconoce la posibilidad de subnotificación.

Descriptores: Micobacterias atípicas; Procedimientos quirúrgicos operativos; Infecciones atípicas por *Mycobacterium*

¹ Pós-graduanda (Doutorado) em Enfermagem pela Escola de Enfermagem de Ribeirão Preto, Universidade de São Paulo – USP, Ribeirão Preto (SP), Brasil.

² Professora Associada do Departamento de Enfermagem Geral e Especializada da Escola de Enfermagem de Ribeirão Preto, Universidade de São Paulo – USP, Ribeirão Preto (SP), Brasil.

INTRODUÇÃO

As micobactérias não tuberculosas (MNT) são ubíquas, possuem crescimento menos de uma hora e formam colônias visíveis após dois a cinco dias, sendo isoladas na água natural e sistemas de abastecimento, solo, protozoários, animais e em humanos⁽¹⁻⁵⁾. Várias espécies foram identificadas, e há muito tempo estes micro-organismos designaram-se micobactérias ambientais e, posteriormente, como micobactérias “atípicas” ou MNT ou de crescimento rápido⁽¹⁾. Infecções por MNT são mais frequentes na pele e subcutâneo e, em geral, estão associadas a procedimentos cirúrgicos estéticos, como liposucção e lipoescultura⁽⁶⁾, soluções injetáveis como procaína, L-carnitina, vitamina C e lidocaína e após injeção de silicone em prótese mamária⁽⁷⁾; tratamento de acupuntura; colocação de *piercing* mamilar e infecções cutâneas após tatuagens⁽⁸⁾.

No Brasil, são poucos os casos publicados de infecções por MNT; existem publicações a respeito de ceratite por *M. Chelonae*, após cirurgia para correção de miopia⁽⁹⁾, infecções cutâneas por *M. abscessus* e *M. fortuitum* após aplicações em mesoterapia ou cirurgia plástica⁽¹⁰⁾ e publicações sobre o risco crescente de infecções por essas espécies de micobactérias em pacientes submetidos a procedimentos médicos invasivos⁽¹¹⁾. Dessa forma, o Brasil parece ter uma distribuição subnotificada quanto à ocorrência de MNT associada às cirurgias. Cabe destacar que as infecções cirúrgicas resultam em média de 12 dias adicionais de hospitalização e aumento nos custos, consideradas como alta prioridade para os padrões de controle de infecções da *Joint Commission*⁽¹⁾.

A prevenção e o controle de infecções por MNT, com a aplicação de protocolos de cirurgia segura nos hospitais brasileiros, podem reduzir complicações que são, na maioria das vezes, evitáveis, ou seja, preveníveis⁽¹²⁻¹³⁾.

Neste estudo, objetivou-se, analisar as evidências científicas sobre a ocorrência de infecções por micobactérias não tuberculosas relacionadas a procedimentos cirúrgicos no Brasil e assim estabelecer um panorama da situação nacional subsidiado em dados clínicos.

MÉTODOS

Trata-se de revisão integrativa da literatura que tem como finalidade a contribuição do desenvolvimento teórico e a incorporação de evidências científicas na prática clínica⁽¹⁴⁾. Considerando, assim um método de escolha pelo pesquisador do problema ou questão em estudo, para que temas novos ou emergentes sejam abordados, beneficiando aos leitores a síntese desse conhecimento em um quadro conceitual e oferecendo uma nova perspectiva do assunto⁽¹⁵⁾.

A seleção dos artigos foi subsidiada no seguinte questionamento: o que tem sido publicado a respeito das ocorrências no Brasil de micobactérias não tuberculosas relacionadas a procedimentos cirúrgicos em indivíduos adultos sem comprometimento imunológico?

Para a busca dos artigos, foram usados descritores

controlados e não controlados no Medline/PubMed (arquivos digitais biomédicos e de ciências da saúde da *National Library of Medicine*), *ISI Web of Science* (Arquivos digitais de ciências médicas, sociais, arte e humanidades do *Institute for Scientific Information - ISI Web of Knowledge*) e *Lilacs* (Literatura Latino-Americana e do Caribe em Ciências da Saúde). Os descritores controlados obtidos nos Descritores em Ciências da Saúde (DeCs) foram: *Mycobacterium*, micobactérias atípicas, cirurgia da córnea a laser, cirurgia plástica, infecções atípicas por *Mycobacterium*, cirurgia vídeoassistida, infecção da ferida operatória e procedimentos cirúrgicos operatórios. No entanto, os descritores não controlados foram os procedimentos cirúrgicos cosméticos, micobactérias não tuberculosas e micobactérias de crescimento rápido.

Os critérios de inclusão dos artigos selecionados para a presente revisão integrativa foram textos na íntegra que relatassem a realidade brasileira quanto às infecções por MNT em procedimentos cirúrgicos de pacientes adultos. Foram analisados nos idiomas inglês, espanhol e português no período de 1980 a 2010, sem distinção do delineamento de pesquisa empregado.

Vale ressaltar que foram excluídos artigos no modelo animal ou que retratassem pacientes com vírus da síndrome da imunodeficiência adquirida em tratamento com agentes antirretrovirais - Terapia Antirretroviral Altamente Ativa, bem como pesquisas envolvendo amostras clínicas de secreção pulmonar e procedimentos endoscópicos para diagnóstico. Para a análise dos estudos incluídos nesta revisão, foram utilizados: o nível de evidência (I – Revisões sistemáticas ou metanálise de Ensaios Clínicos randomizados e controlados (ECRC); II – Ensaios Clínicos randomizados e controlados (ECRC); III – EC sem randomização; IV – caso-controle ou coorte; V – revisões sistemáticas de estudos qualitativos; VI – único estudo descritivo; VII – opinião de especialistas) e qualidade da informação proposta por estudiosos da área⁽¹⁶⁾.

RESULTADOS

No estudo, foram selecionadas 15 publicações sobre a ocorrência de infecções em procedimentos cirúrgicos por MNT no Brasil. Desse total, 6 (40%) foram obtidos no *Medline/PubMed*, 7 (46,7%) no *Lilacs* e 2 (13,3%) no *ISI Web of Science*. Aos critérios de idioma, 7 (52,9%) foram publicados em português e 8 (47,1%) em inglês. Considerando a proporção de artigos publicados por ano, observou-se um decréscimo na década de 1990-2000 e um crescente aumento de 2000-2010 (Figura 1).

Acredita-se que o aumento de publicações na década de 2000-2010 tenha relação com surtos de infecções por MNT, haja vista que, ao longo dos últimos anos, a Agência Nacional de Vigilância Sanitária (ANVISA) acompanha a ocorrência de infecções pós-cirúrgicas por MNT nas diferentes regiões do País.

Em relação ao nível de evidência, dez estudos apresentaram evidências fracas (VI e VII) com delineamento de relato de caso, transversal/seccional e revisão da literatura e cinco com evidência moderada (III e IV) com delineamento quase-experimental, coorte

retrospectivo, metodológico e longitudinal prospectivo. Assim, a apresentação dos dados categorizou os estudos conforme o propósito dos autores. A produção científica foi categorizada em: tipos de cirurgias e prevenção e controle de infecção micobacteriana seguida das subcategorias: vigilância pós-alta, antibioticoterapia e uso do glutaraldeído. Os tipos de cirurgias mais frequentes foram cardíacas (colocação de biopróteses de porcino), *laser in situ keratomileusis* (LASIK) para correção de miopia, astigmatismo e hipermetropia e mamoplastia de aumento.

Os dados do Quadro 1 apresentam a síntese dos artigos analisados, conforme autores, objetivo, descrição dos resultados e nível de evidência.

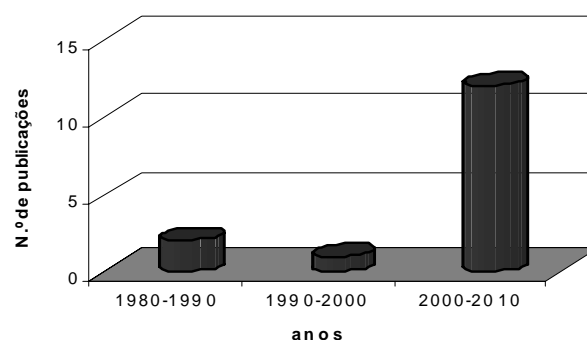


Figura 1- Produção científica conforme a década de publicação. Brasil, 1980-2010.

Quadro 1 - Produção científica sobre infecções cirúrgicas por micobactérias não tuberculosas, conforme autores, objetivo delineamento do estudo, descrição dos resultados e nível de evidência

Autores	Objetivo	Delineamento	Descrição dos resultados	Nível de evidência
Fontana, RT ⁽¹⁾	Avaliar na literatura a respeito da infecção hospitalar causada por MCR.	Revisão da literatura	A identificação das cepas é importante para estabelecer um diagnóstico precoce e terapêutica adequada. A contaminação de produtos e os dispositivos médicos representam um risco "real".	VII
Padoveze MC, Fortaleza CM, Freire MP, Brandão de Assis D, Madalosso G, Pellini AC et al. ⁽⁷⁾	Descrever surtos de infecções por micobactérias não tuberculosas, após implantes mamários.	Corte retrospectivo	Foram revisados 492 prontuários com 14 casos confirmados. Destes 14, 12 isolados revelaram <i>M. fortuitum</i> , <i>M. abscessus</i> e <i>M. porinum</i> . A venda e o reprocessamento de "sizers" não cumpriam as exigências da ANVISA, sendo retidos.	IV
Alvarenga L, Freitas D, Höfling-Lima AL, Belford R Jr, Sampaio J, Sousa L et al. ⁽⁹⁾	Descrever três casos de ceratite infecciosa pós-LASIK, causadas por micobactérias não tuberculosas.	Série de casos	Série de casos de infiltrados na córnea semelhante à ceratopatia no cristalino, após cirurgia de LASIK. Cultura de espécimes foi, posteriormente, submetida à REA que identificou o <i>M. chelonae</i> .	VI
Lorena NSO, Duarte RS e Pitombo MB ⁽¹³⁾	Investigar a suscetibilidade de cepas <i>M. massiliense</i> isoladas para a desinfecção, após 30min, 1h, 6h e 10 horas de exposição aos desinfetantes comerciais.	Quase-experimental	As cepas padrão não apresentaram crescimento, após 30 minutos ao GA a 2%. As cepas de <i>M. massiliense</i> foram recuperadas, após o tempo indicado para desinfecção (30min e 60 min) e esterilização (6h e 10h), indicando alta tolerância ao GA a 2%.	IV
Jorge SC, Gondim FAA, Arnoni AS, Zamorano MM, Garcia DO e Sousa JEMR ⁽¹⁷⁾	Descrever um caso de endocardite infecciosa em prótese valvar biológica com hemocultura negativa.	Relato de caso	Homem, 40 anos de idade, com hipótese clínica de endocardite infecciosa, foi submetido à troca valvar aórtica. Hemoculturas realizadas sendo negativas e prótese revelando o <i>M. chelonae</i> .	VI
Casagrande ISJ, Lucciola J e Sales CA ⁽¹⁸⁾	Analisar a etiopatogenia da contaminação das biopróteses de porcino por micobactérias atípicas.	Quase-experimental	A análise microbiológica das 400 culturas de valvas aórticas de porcino submetidas ao taminação em glutaraldeído identificou colônias de <i>M. chelonae</i> . Esta micobactéria era resistente à ação do GA a 0,625%.	IV
Höfling-Lima AL, de Freitas D, Sampaio JL, Leão SC e Containi P ⁽¹⁹⁾	Avaliar a suscetibilidade <i>in vitro</i> de <i>M. chelonae</i> e <i>M. abscessus</i> para antimicrobianos com base nos isolados recuperados de ceratites, após cirurgia refratária (LASIK).	Quase-experimental	Isolados de <i>M. chelonae</i> (15) e de <i>M. abscessus</i> (3) foram testados e, entre os nove isolados do surto de SP, um foi sensível a todas as fluorquinolonas e os demais resistentes.	IV

continua...

... continuação

Autores	Objetivo	Delimitação	Descrição dos resultados	Nível de evidência
Freitas D, Alvarenga L, Sampaio J, Mannis M, Sato E, Sousa L et al. ⁽²⁰⁾	Descrever 11 casos de ceratite por <i>M. chelonae</i> após LASIK, com investigação microbiológica e clínica.	Série de casos	Em 2000, dez pacientes desenvolveram infecção após LASIK. Nove olhos submetidos à raspagem de córnea revelaram <i>M. chelonae</i> . Amostras do sistema de ar condicionado e água do vapor portátil utilizadas para limpar o microceratômetro foram positivas ao <i>M. chelonae</i> .	VI
Gusmão FA, Alvarenga L, Barbosa L, Sampaio J, Leão SC, Höfling-Lima AL et al. ⁽²¹⁾	Descrever a presença de micobactérias em pacientes com ceratite estromal profunda, seis meses após tratamento intensivo.	Relato de caso	Homem, 41 anos de idade, apresentou visão borrada, hiperemia e dor no olho em razão do trauma por um corpo estranho metálico. Raspados de córnea foram obtidos e culturas revelaram o <i>M. abscessus</i> .	VI
Chiquin CA, Silva JH, Cinelous MJ, Lemes MC, Penteadó-Filho SR e Tuon FF ⁽²²⁾	Estabelecer a ocorrência de infecção por MNT pós-laparoscópica	Longitudinal prospectivo	A resposta do questionário de controle de infecção em pacientes pós-cirúrgicos foi 77% (468 de 609 chamadas telefônicas). Apenas 11 respostas sugeriram infecção por MNT, porém nenhum caso de infecção foi notificado.	VI
da Silva Telles MA, Chiamara E, Ferrazoli L e Riley LW ⁽²³⁾	Caracterizar os perfis de suscetibilidade de isolados clínicos do <i>M. kansasii</i> pelo método CIM.	Transversal	De 1993 a 1998, obtiveram-se 106 isolados de 26 pacientes infectados com amostra do genótipo I de <i>M. kansasii</i> . A maioria dos isolados foram suscetíveis a CLR (99% das cepas), AMK (97%) e ETH (95%) e, resistentes à DOX (99%) e EMB (94%).	VI
Severo LC, Gomes A e Straliotto S ⁽²⁴⁾	Descrever um caso de micobacteriose atípica por <i>M. chelonae</i> sp. <i>abscessus</i> que simulou esporotricose.	Relato de caso	Senhor, 67 anos de idade, referiu traumatismo com objeto metálico no dorso da mão. Nódulos eritematosos surgiram e biópsia de pele identificou <i>M. chelonae</i> sp. <i>abscessus</i> .	VI
Pitombo MB, Lupi O e Duarte RS ⁽²⁵⁾	Analisar os principais fatores de infecções por <i>M. massiliense</i> relacionados ao clone BRA100 resistentes ao glutaraldeído a 2%.	Revisão da literatura	Os estudos nacionais, nesta revisão, apresentaram evidências de inadequação no reprocessamento de instrumentos cirúrgicos, sobretudo àqueles submetidos ao GA a 2,0%.	VII
Duarte RS, Lourenço MC, Fonseca L de S, Leão SC, Amorim E de L, Rocha IL et al. ⁽²⁶⁾	Determinar as espécies, padrões de sensibilidade a antimicrobianos e ao GA e a clonalidade de isolados micobacterianos recuperados de infecções pós-cirúrgicas.	Transversal	Dos 1.051 casos possíveis de infecções pós-cirúrgicas, de 2006 a 2007, 148 isolados foram disponíveis para caracterização molecular. Todos isolados do clone BRA100 <i>M. massiliense</i> sobreviveram, após 30min e 10h ao GA a 2%.	VI
Carvalho Júnior LH, Pereira ML, Costa LP, Gonçalves MJB, Soares LFM, Santos RL et al. ⁽²⁷⁾	Avaliar <i>in vitro</i> o poder de degermação do glutaraldeído (GA) a 2,2% nas lâminas descartáveis utilizadas em videoartroscopias.	Experimental sem randomização	Após análise das culturas, não se observou crescimento em nenhuma das amostras do grupo 1. No grupo 2, houve crescimento de microrganismo em todas as amostras. Após permanecerem por 30 minutos em GA a 2,2%, não houve crescimento.	III

DISCUSSÃO

Infecções micobacterianas relacionadas a cirurgias cardíacas são relatadas desde meados da década de 1970, ocorrendo nos Estados Unidos da América e Hungria⁽⁵⁾. Dentre estas infecções, há a endocardite infecciosa pós-cirúrgica que deve estar presente no diagnóstico etiológico das infecções protéticas, o que implica a retirada da prótese contaminada. É importante salientar a importância da cultura e do exame anatomopatológico das próteses

quando substituídas nos casos de suspeita de endocardite, pois pode ser a única evidência no diagnóstico de pacientes com hemocultura “aparentemente negativa”⁽¹⁷⁻¹⁸⁾.

No que tange ao procedimento estético, o risco de infecção por MNT por cirurgia reconstrutiva da mama tem incidência mundial de 4,8% a 17,8%, porém inexistem dados brasileiros sobre sua ocorrência^(7,28). As complicações desta cirurgia são causas significativas de morbidade, muitas das quais estão relacionadas com a cicatrização de feridas e viabilidade⁽²⁸⁾. O início de sinais clínicos varia de três semanas

a três meses, porém há relatos de até dois anos após cirurgia e, a sintomatologia inclui edema, sensibilidade e eritema⁽⁷⁾. No contexto terapêutico, o tratamento inicial de qualquer infecção de implante pós-mamário é a antibioticoterapia empírica e, se não houver melhora de sintomas e infecção periprotética, a remoção da prótese com desbridamento é recomendada⁽⁸⁾.

Relatos de infecções por MNT relacionadas às cirurgias oftalmológicas evidenciaram, em particular, cirurgias a laser para correção de miopia⁽⁸⁾. Assim, características clínicas de infecção por MNT são pontos-chave para levantar suspeitas de infecção após LASIK. Ceratites por MNT são caracterizadas pelo seu curso indolente e baixa resposta antimicrobiana, evoluindo a uma necrose severa, em razão do processo inflamatório^(9,19-20). Pacientes referem dor, fotofobia, diminuição da visão e vermelhidão e, alternativamente, podem queixar-se de sensação de corpo estranho ou simplesmente leve irritação⁽⁹⁾.

Quanto à incidência e à etiologia de ceratite infecciosa relacionada ao LASIK no Brasil, é desconhecida⁽²¹⁾. No entanto, infecções micobacterianas têm sido com frequência associadas a ceratites após LASIK em razão da falha na terapêutica antimicrobiana, sobretudo a monoterapia⁽²⁹⁾. Não obstante, alguns autores recomendam a realização de cultura de infiltrados corneanos para confirmar o diagnóstico e determinar a sensibilidade aos antibióticos instituindo, assim medidas terapêuticas adequadas^(9,20).

Considerando que o risco de infecção representa uma importante ameaça à segurança dos pacientes e profissionais que prestam assistência à saúde, as atividades de prevenção e controle devem ser implementadas em toda a estrutura organizacional. Há necessidade de programas integrados e responsivos em âmbito multidisciplinar. Neste particular, uma dificuldade identificada na vigilância pós-alta é a monitorização e a identificação precoce de casos infectados e colonizados em procedimentos pós-cirúrgicos⁽²²⁾. Assim, vários são os métodos de vigilância pós-alta de Infecções Relacionadas a Assistência à Saúde (IRAS) recomendados, porém a escolha da forma ideal é difícil, e cada instituição deve utilizar aquele que seja compatível com seus recursos, estrutura e perfil da clientela^(22,30).

O diagnóstico de infecção por MNT pode ser difícil, não obstante o maior problema enfrentado pelos profissionais de saúde é seu tratamento⁽³¹⁾. Uma característica importante dessas micobactérias é sua resistência aos medicamentos utilizados no tratamento de tuberculose⁽¹¹⁾. Cabe ressaltar que o clone BRA100 de *M. massiliense*, predominante no Brasil, é sensível *in vitro* à amicacina, claritromicina e tigeciclina, mas resistente

à doxiciclina e ciprofloxacino, embora apresente sensibilidade intermediária *in vitro* à cefoxitina e imipenem⁽⁸⁾. Neste contexto, deve-se instituir antibioticoterapia empírica por um mínimo de seis meses e incluir sempre que possível uma abordagem cirúrgica, remoção de tecidos infectados ou qualquer outro corpo estranho garantindo assim o sucesso terapêutico^(4,8).

Diante desta panorâmica, a identificação das espécies é importante para a conduta terapêutica adequada, pois cepas isoladas de casos clínicos apresentam diferenças no padrão de suscetibilidade aos antimicrobianos^(1,23). Ressalta-se ainda a possibilidade da associação harmônica entre diferentes micro-organismos. Nesse sentido conhecer a cadeia epidemiológica e patogenética da MNT, faz-se necessário para adotar medidas preventivas da sintomatologia associada a outras espécies microbianas como fungos⁽²⁴⁾. Alerta nacional reporta a especificidade do perfil de sensibilidade da cepa, das orientações das Comissões de Controle de Infecções Hospitalares e das condições individuais do paciente⁽³²⁾.

As infecções micobacterianas estão fortemente relacionadas às falhas no reprocessamento de instrumentais cirúrgicos. Na maioria dos serviços de saúde investigados pela agência sanitária brasileira, estes materiais foram submetidos somente ao processo de desinfecção e não à esterilização⁽²⁵⁾. Estudos incluídos na subcategoria - uso do glutaraldeído (GA), evidenciaram que cepas clínicas de lesões pós-videolaparoscopia, classificadas previamente como *M. massiliense*, mostraram-se resistentes ao glutaraldeído a 2%, tanto no processo de desinfecção como de esterilização^(13,25-27).

CONCLUSÃO

Nesta revisão, ressalta que o aspecto mais importante na conduta de infecções por micobactérias foi a prevenção. Obviamente em um país com proporções continentais como o nosso, a diversidade de situações e condutas é inevitável. Consequentemente, estratégias efetivas de vigilância, controle, supervisão, fiscalização e intervenções educativas foram idealizadas na teoria e fragmentadas no cenário prático de assistência à saúde. Dessa forma, métodos de vigilância pós-alta de IRAS recomendados foram vários, porém a escolha da forma ideal é difícil, e cada instituição deve desenvolver e utilizar aquele que seja compatível com seus recursos, a estrutura e o perfil dos clientes assistidos. Nesse contexto, a real ocorrência de MNT em cirurgias no Brasil continua obscura, especialmente, considerando que algumas estratégias de diagnóstico e controle já foram implementadas.

REFERÊNCIAS

1. Fontana RT. As micobactérias de crescimento rápido e a infecção hospitalar: um problema de saúde pública. Rev Bras Enferm. 2008;61(3):371-6.
2. Marinho A, Fernandes G, Carvalho T, Pinheiro D, Gomes I. Micobactérias atípicas em doentes sem síndrome de imunodeficiência adquirida. Rev Port Pneumol. 2008;14(3):323-37.
3. Pedro HSP, Pereira MIF, Goloni MRA, Ueki SYM, Chimara E. Isolamento de micobactérias não-tuberculosas em São José do Rio Preto entre 1996 e 2005. J Bras Pneumol. 2008;34(11):950-5.
4. Hinrichsen SL. Micobactéria de crescimento rápido – MCR.

- Prática Hosp. 2007;9(53):106-11.
5. Macedo JS, Henriques CMP. Infecções pós-operatórias por micobactérias de crescimento rápido no Brasil. *Rev Bras Cir Plást.* 2009;24(4):544-51.
 6. Murillo J, Torres J, Bofill L, Ríos-Fabra A, Irausquin E, Istúriz R, et al. Skin and wound infection by rapidly growing mycobacteria: an unexpected complication of liposuction and liposculpture. The Venezuelan Collaborative Infectious and Tropical Diseases Study Group. *Arch Dermatol.* 2000;136(11):1347-52.
 7. Padoveze MC, Fortaleza CM, Freire MP, Brandão de Assis D, Madalosso G, Pellini AC, et al. Outbreak of surgical infection caused by non-tuberculous mycobacteria in breast implants in Brazil. *J Hosp Infect.* 2007;67(2):161-7.
 8. Brasil. Ministério da Saúde. Agência Nacional de Vigilância Sanitária. Nota técnica conjunta nº 01/2009 – SVS/MS e ANVISA. Infecções por micobactérias de crescimento rápido: fluxo de notificações, diagnósticos clínico, microbiológico e tratamento. Infecções por micobactérias em pacientes submetidos a procedimentos cirúrgicos ou cosméticos. 2009. [citado 2010 Jan 11]. Disponível em: http://www.anvisa.gov.br/hotsite/hotsite_micobacteria/nota_tecnica_conjunta.pdf.
 9. Alvarenga L, Freitas D, Höfling-Lima AL, Belford R Jr, Sampaio J, Sousa L, et al. Infectious post-LASIK crystalline keratopathy caused by nontuberculous mycobacteria. *Cornea.* 2002;21(4):426-9.
 10. Oliveira e Sousa ACG, Pereira CP, Guimarães NS, Rego VR, Paixão AP, Barbosa Júnior AA. Micobacteriose cutânea atípica pós-mesoterapia. *An Bras Dermatol.* 2001;76(6):711-5.
 11. Cardoso AM, Martins de Sousa E, Viana-Niero C, Bonfim de Bortoli F, Pereira das Neves ZC, Leão SC, et al. Emergence of nosocomial *Mycobacterium massiliense* infection in Goiás, Brazil. *Microbes Infect.* 2008;10(14-15):1552-7.
 12. Ferraz EM. A cirurgia segura. Uma exigência do século XXI. *Rev Col Bras Cir.* 2009;36(4):281-2.
 13. Lorena NSO, Duarte RS, Pitombo MB. Infecção por micobactérias de crescimento rápido após procedimentos videocirúrgicos – a hipótese do glutaraldeído. *Rev Col Bras Cir.* 2009;36(3):266-7.
 14. Whittemore R, Knafl K. The integrative review: updated methodology. *J Adv Nurs.* 2005;52(5):546-53.
 15. Torraco RJ. Writing integrative literature reviews: guidelines and examples. *Hum Res Develop Rev.* 2005;4(3):356-67.
 16. Melnyk BM, Fineout-Overholt E. Making the case for evidence-based practice. In: Melnyk BM, Fineout-Overholt E. Evidence-based practice in nursing & healthcare: a guide to best practice. Philadelphia: Lippincott Williams & Wilkins; 2005. p. 3-24.
 17. Jorge SC, Gondim FAA, Arnoni AS, Zamorano MM, Garcia DO, Sousa JEMR. Endocardite por *Mycobacterium chelonae* em prótese valvar. *Arq Bras Cardiol.* 1994;63(2):121-5.
 18. Casagrande ISJ, Lucciola J, Salles CA. Micobactérias atípicas em biopróteses: causa potencial de endocardite com culturas negativas. *Rev Bras Cir Cardiovasc.* 1986;1(1):40-3.
 19. Höfling-Lima AL, de Freitas D, Sampaio JL, Leão SC, Contarini P. In vitro activity of fluoroquinolones against *Mycobacterium abscessus* and *Mycobacterium chelonae* causing infectious keratitis after LASIK in Brazil. *Cornea.* 2005;24(6):730-4.
 20. Freitas D, Alvarenga L, Sampaio J, Mannis M, Sato E, Sousa L, et al. An outbreak of *Mycobacterium chelonae* infection after LASIK. *Ophthalmology.* 2003;110(2):276-85. Review.
 21. Gusmão FA, Alvarenga L, Barbosa L, Sampaio J, Leão SC, Höfling-Lima AL, et al. Deep stromal mycobacterial keratitis: viable bacteria after six months of treatment: case report and literature review. *Arq Bras Oftalmol.* 2005;68(4):551-3.
 22. Chiquin CA, Silva JH, Ciruelos MJ, Lemes MC, Pentead-Filho SR, Tuon FF. Postdischarge surveillance system for nontuberculous mycobacterial infection at a Brazilian regional referral hospital after an outbreak. *Infect Control Hosp Epidemiol.* 2009;30(4):399-401.
 23. da Silva Telles MA, Chimara E, Ferrazoli L, Riley LW. *Mycobacterium kansasii*: antibiotic susceptibility and PCR-restriction analysis of clinical isolates. *J Med Microbiol.* 2005;54(Pt 10):975-9.
 24. Severo LC, Gomes A, Stralio S. Micobacteriose atípica (*Mycobacterium chelonae* ssp. abscessus) simulando esporotricose. *An Bras Dermatol.* 1987;62(2):105-7.
 25. Pitombo MB, Lupi O, Duarte RS. Infecções por micobactérias de crescimento rápido resistentes a desinfetantes: uma problemática nacional? *Rev Bras Ginecol Obstet.* 2009;31(11):529-33.
 26. Duarte RS, Lourenço MC, Fonseca L de S, Leão SC, Amorim E de L, Rocha IL, et al. Epidemic of postsurgical infections caused by *Mycobacterium massiliense*. *J Clin Microbiol.* 2009;47(7):2149-55.
 27. Carvalho Júnior LH, Pereira ML, Costa LP, Gonçalves MBJ, Soares LFM, Santos RL, et al. Infecção por micobactéria após videoartroscopia: o glutaraldeído pode ser o culpado? Estudo experimental in vitro. *Rev Bras Ortop.* 2008;43(6):256-60.
 28. Coney PM, Thrush S. Cutaneous *Mycobacterium fortuitum* complicating breast reconstruction. *J Plast Reconstr Aesthet Surg.* 2007;60(10):1162-3.
 29. de la Cruz J, Behlau I, Pineda R. Atypical mycobacteria keratitis after laser in situ keratomileusis unresponsive to fourth-generation fluoroquinolone therapy. *J Cataract Refract Surg.* 2007;33(7):1318-21.
 30. Sherertz RJ, Garibaldi RA, Marosok RD, Mayhall CG, Scheckler WE, Berg R, et al. Consensus paper on the surveillance of surgical wound infections. *Am. J. Infect. Control.* 1992;20(5):263-70.
 31. Saluja A, Peters NT, Lowe L, Johnson TM. A surgical wound infection due to *Mycobacterium chelonae* successfully treated with clarithromycin. *Dermatol Surg.* 1997;23(7):539-43.
 32. Brasil. Ministério da Saúde. Agência Nacional de Vigilância Sanitária. Informe técnico nº 02/07. Medidas para a interrupção do surto de infecção por MCR e ações preventivas. 2007. [acesso em 11 jan 2010]. Disponível em: http://www.anvisa.gov.br/servicosaude/control/Alertas/informe_tecnico_2.pdf.