



ARTIGO ORIGINAL

Efeito da septoplastia no desempenho miocárdico ventricular esquerdo em pacientes com desvio de septo nasal[☆]

Hakan Kaya ^{a,*}, Ercan Kurt ^b, Mehtap Koparal ^b, Hakan Tibilli ^a, Yusuf Hosoglu ^c, Safiye Kafadar ^d, Arif Suner ^a e Serdar Türkmen ^a

^a Adiyaman University, Faculty of Medicine, Department of Cardiology, Adiyaman, Turquia

^b Adiyaman Educational and Resarch Hospital, Department of Otorhinolaryngology, Adiyaman, Turquia

^c Adiyaman Educational and Resarch Hospital, Department of Cardiology, Adiyaman, Turquia

^d Adiyaman University, Faculty of Medicine, Department of Radiology, Adiyaman, Turquia

Recebido em 2 de junho de 2020; aceito em 22 de agosto de 2020

PALAVRAS-CHAVE

Ecocardiografia;
Índice de
desempenho
miocárdico;
Desvio do septo
nasal;
Septoplastia

Resumo

Introdução: O desvio do septo nasal é a principal causa de obstrução das vias aéreas superiores. A obstrução crônica das vias aéreas superiores pode causar lesão miocárdica devido à hipóxia crônica. Os efeitos da septoplastia nas funções diastólica e sistólica do ventrículo esquerdo não são bem conhecidos. O índice de desempenho miocárdico é um parâmetro confiável e fácil de aplicar que reflete as funções cardíacas sistólica e diastólica.

Objetivo: Investigar o efeito da septoplastia nasal no índice de desempenho miocárdico em pacientes com desvio de septo nasal.

Método: Este estudo prospectivo consistiu em 50 pacientes consecutivos submetidos a septoplastia devido a desvio de septo nasal significativo sintomático em S ou C. A ecocardiografia transtorácica foi feita em todos os pacientes antes e 3 meses após a septoplastia. Os índices de desempenho miocárdico calculados foram comparados.

Resultados: Um valor de índice de desempenho miocárdico ventricular esquerdo significativamente maior ($0,52 \pm 0,06$ vs. $0,41 \pm 0,04$, $p < 0,001$), tempo mais longo de relaxamento isovolumétrico ($95,0 \pm 12,5$ vs. $78,0 \pm 8,6$ ms, $p < 0,001$), tempo mais longo de contração isovolumétrica ($45,5 \pm 7,8$ vs. $39,5 \pm 8,6$ ms, $p < 0,001$), tempo de desaceleração mais longo ($184,3 \pm 32,5$ vs. $163,6 \pm 45,4$ ms, $p = 0,004$), maior razão de pico de velocidade transmitral precoce e tardia (E / A) ($1,42 \pm 0,4$ vs. $1,16 \pm 0,2$, $p = 0,006$) e menor tempo de ejeção ($270,1 \pm 18,3$ vs. $286,5 \pm 25,8$ ms, $p < 0,001$) foram observados antes da septoplastia quando comparados aos valores obtidos 3 meses após a septoplastia. A fração de ejeção sistólica do ventrículo esquerdo foi semelhante antes e após a septoplastia ($63,8 \pm 2,8\%$ vs. $64,6 \pm 3,2\%$, $p = 0,224$).

<https://doi.org/10.1016/j.bjorlp.2022.05.001>

[☆] Como citar este artigo: Kaya H, Kurt E, Koparal M, Tibilli H, Hosoglu Y, Kafadar S, et al. Effect of septoplasty on left ventricular myocardial performance in patients with nasal septum deviation. Braz J Otorhinolaryngol. 2022;88:589–93.

* Autor para correspondência.

E-mail: kardiyolog02@gmail.com (H. Kaya).

A revisão por pares é da responsabilidade da Associação Brasileira de Otorrinolaringologia e Cirurgia Cérvico-Facial.

Conclusão: A cirurgia de septoplastia não apenas reduz os sintomas em pacientes com desvio de septo nasal, mas também pode melhorar o desempenho ventricular esquerdo. Assim, o tratamento precoce do desvio de septo nasal é sugerido para prevenir possíveis eventos cardiovasculares futuros.

© 2020 Associação Brasileira de Otorrinolaringologia e Cirurgia Cérvico-Facial. Publicado por Elsevier Editora Ltda. Este é um artigo Open Access sob uma licença CC BY (<http://creativecommons.org/licenses/by/4.0/>).

Introdução

Existem várias doenças que levam à obstrução nasal, como concha bolhosa, hipertrofia da concha nasal inferior, polipose nasal; entretanto, o desvio do septo nasal (DSN) ainda permanece como a principal causa etiológica.^{1,2} Todas essas deformidades causam diminuição no fluxo de ar nasal; portanto, a disfunção autonômica decorrente da hipóxia e hipercapnia induzidas desencadeia arritmias cardíacas e a septoplastia demonstrou reduzir essas arritmias como consequência.³

A hipóxia e a hipercapnia crônicas podem causar lesão miocárdica em pacientes com DSN. A lesão miocárdica pode causar insuficiência cardíaca devido à disfunção diastólica sem disfunção sistólica. A insuficiência cardíaca se deve não apenas à disfunção sistólica do ventrículo esquerdo, mas também à disfunção diastólica do ventrículo esquerdo. Há poucas variáveis Doppler-ecardiográficas que combinam as medidas sistólica e diastólica do ventrículo esquerdo. A ecocardiografia bidimensional e a Doppler-ecardiografia fornecem informações importantes sobre as funções sistólica e diastólica do ventrículo esquerdo. O índice de desempenho miocárdico (IDM) é um parâmetro ecocardiográfico confiável e facilmente reproduzível que reflete as funções miocárdicas diastólica e sistólica.⁴⁻⁶ A ecocardiografia foi usada recentemente para avaliar as funções cardíacas em pacientes com obstrução das vias aéreas superiores. Entretanto, apenas a pressão da artéria pulmonar e as funções do ventrículo direito são avaliadas na literatura. Os efeitos da hipóxia e hipercapnia causados por DSN nas funções sistólica e diastólica do ventrículo esquerdo ainda não foram totalmente estudados. No presente estudo, nosso objetivo foi avaliar o IDM do ventrículo esquerdo em pacientes com DSN e examinar os efeitos da septoplastia no IDM nesta população.

Método

População e desenho do estudo

Este estudo prospectivo foi conduzido de acordo com a Declaração de Helsinque e aprovado pelo comitê de ética local. Pacientes com DSN sintomático e definitivo foram incluídos na população do estudo. Obstrução nasal persistente relacionada ao desvio septal a despeito de tratamento clínico adequado por pelo menos 4 semanas foi determinada como indicação de septoplastia. O tratamento clínico aprimorado inclui esteroides tópicos nasais, descongestionantes tópicos ou orais ou uma combinação de anti-histamínico/descongestionante oral. Endoscopia nasal, tomografia computadorizada dos seios paranasais, exame nasofaríngeo e nasal por fibra óptica foram feitos para excluir doenças nasais adicionais que poderiam causar ou contribuir para a obstrução das vias aéreas superiores. Pacientes com sinusite, rinite alérgica, cocha bolhosa e hipertrofia

obstrutiva da concha nasal inferior, mais de 50% de obstrução velofaríngea e hipofaríngea e hipertrofia de tonsila Grau 3-4 de acordo com a escala de Brodsky foram excluídos. Também foram excluídos pacientes com hipertensão arterial, insuficiência cardíaca, doença arterial coronariana, doenças pulmonares crônicas, valvopatias, arritmias cardíacas e anormalidades de condução e pacientes com marca-passos.

Foram incluídos no estudo 67 pacientes consecutivos, maiores de 18 anos, encaminhados à clínica de otorrinolaringologia e submetidos à cirurgia de septoplastia. Dezessete pacientes foram excluídos do estudo de acordo com os critérios de exclusão. No fim, o estudo incluiu 50 pacientes. O exame otorrinolaringológico foi feito em todos os participantes. Ecocardiografia e a escala *Nasal Obstruction Septoplasty Effectiveness* (NOSE) foram aplicadas em todos os pacientes antes e 3 meses após a septoplastia.

Escala NOSE

A escala NOSE consiste em 5 subconjuntos de um questionário: i) congestão nasal, ii) obstrução nasal parcial ou completa, iii) dificuldade de respirar pelo nariz, iv) dificuldade de dormir e v) dificuldade de obter volume de ar adequado pelo nariz ao esforço, que requer uma classificação de 0 a 4, varia de nenhum problema a um problema grave que corresponde ao valor mínimo de 0 e valor máximo de 20. Recomenda-se que os escores obtidos na escala NOSE sejam multiplicados por 5, pois os escores das escalas de qualidade de vida são geralmente medidos entre 0 e 100 por cento. A classificação de Dreher foi usada para avaliar o grau de desvio do septo nasal (0: sem desvio, 1: desvio leve, 2: desvio moderado e 3: desvio grave).⁷

Técnica cirúrgica

Incisão hemitransfixante ou incisão de Killian foi feita em todos os pacientes sob anestesia geral. Os retalhos mucopericondrial e mucoperiosteal foram descolados e deslocados e, a seguir, as estruturas ósteo-cartilaginosas foram removidas, remodeladas e recolocadas em posição adequada em ambos os lados do septo nasal. *Splints* septais intranasais vazados foram colocados após a sutura transeptal. Os *splints* foram retirados uma semana após a cirurgia. As cirurgias de septoplastia foram feitas por cirurgiões especializados e experientes.

Exame ecocardiográfico

O exame ecocardiográfico transtorácico foi feito em todos os pacientes antes e 3 meses após a septoplastia com um equipamento de ultrassom Vivid 5S (General Electric Medical System, Horten, Noruega) com um transdutor de 2,0–3,5 MHz. A ecocardiografia Doppler e bidimensional foi feita

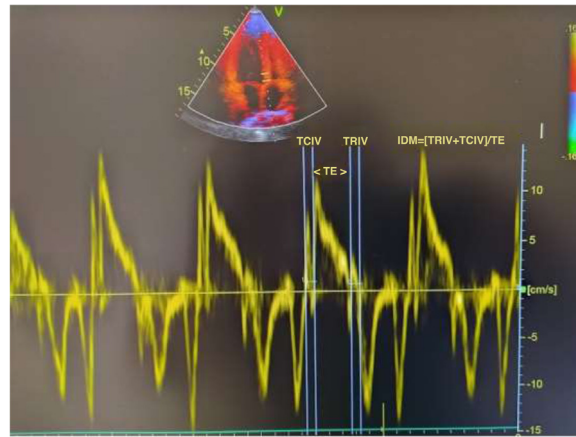


Figura 1 IDM derivado do Doppler tecidual.

nas incidências-padrão de acordo com as diretrizes da *American Society of Echocardiography*.⁸ O método de Simpson modificado foi usado para calcular a fração de ejeção do ventrículo esquerdo (FEVE).⁹ Registros Doppler de onda pulsada das velocidades de fluxo mitral são obtidos a partir da incidência apical de quatro câmaras, coloca-se o volume da amostra ao nível das extremidades dos folhetos mitraes e, em seguida, o pico das velocidades de enchimento transmitral tardio (A) e precoce (E) e a razão E/A foram medidos. O tempo de relaxamento isovolumétrico (TRIV) definido como o tempo entre o fechamento da válvula aórtica e a abertura da válvula mitral, o tempo de contração isovolumétrica (TCIV) definido como o tempo entre o fechamento da válvula mitral e a abertura da válvula aórtica, o tempo de ejeção (TE) definido como o tempo entre a abertura e o fechamento da válvula aórtica foram medidos através de registros de ondas de pulso obtidas do transdutor localizado entre a via de saída do VE e a válvula mitral. O IDM foi calculado com a equação: $IDM = (TCIV + TRIV) / TE$.⁶ As medidas de Doppler tecidual foram obtidas a partir de uma média de cinco imagens consecutivas de Doppler tecidual por onda pulsada feitas a partir de uma incidência apical de quatro câmaras, com um volume de amostra de 2 mm colocado na parede lateral do anel mitral. As medidas ecocardiográficas foram feitas por especialistas e cardiologistas experientes. O cálculo do IDM derivado do Doppler tecidual é apresentado na [figura 1](#).

Análise estatística

O programa estatístico SPSS, v. 22.0 (Chicago, EUA) foi usado para as análises estatísticas. Todos os valores são dados como média \pm desvio-padrão. O teste *t* independente ou o teste U de Mann-Whitney foi feito em cada grupo para comparar as variáveis numéricas. A distribuição das variáveis foi avaliada pelo teste de Kolmogorov-Smirnov. As variáveis categóricas foram comparadas com o teste qui-quadrado; o valor de $p < 0,05$ foi considerado estatisticamente significativo.

Resultados

As características clínicas e os achados ecocardiográficos dos pacientes são apresentados na [tabela 1](#). A média de idade foi de $32,6 \pm 10,5$ anos e 64% eram do sexo masculino. Foi observado que a escala NOSE pré-operatória apresentou escores significativamente maiores quando comparados aos àqueles obtidos

após a septoplastia ($68 \pm 10,6$ vs. $30,5 \pm 10,1$, $p < 0,001$). Um IDM ventricular esquerdo significativamente maior ($0,52 \pm 0,06$ vs. $0,41 \pm 0,04$, $p < 0,001$), TRIV mais longo ($95,0 \pm 12,5$ vs. $78,0 \pm 8,6$ ms, $p < 0,001$), TCIV mais longo ($45,5 \pm 7,8$ vs. $39,5 \pm 8,6$ ms, $p < 0,001$), tempo de desaceleração mais longo ($184,3 \pm 32,5$ vs. $163,6 \pm 45,4$ ms, $p = 0,004$), valores da razão E/A mais elevados ($1,42 \pm 0,4$ vs. $1,16 \pm 0,2$, $p = 0,006$) e valores de TE mais curtos ($270,1 \pm 18,3$ vs. $286,5 \pm 25,8$ ms, $p < 0,001$) foram observados antes da septoplastia em comparação com os valores obtidos 3 meses após a septoplastia. As frações de ejeção sistólica do ventrículo esquerdo e as frequências cardíacas foram semelhantes antes e após a septoplastia ($63,8 \pm 2,8\%$ vs. $64,6 \pm 3,2\%$, $p = 0,224$, $76,8 \pm 13$ vs. $73,2 \pm 12$ batimentos/min, $p = 0,546$, respectivamente). Não houve mudanças significativas no IMC, pressão arterial diastólica e sistólica após a cirurgia em comparação com os valores basais ($23,5 \pm 5,3$ vs. $22,3 \pm 4,8$ kg/m², $p = 0,068$; $122,5 \pm 7,4$ vs. $120,3 \pm 5,2$ mmHg, $p = 0,614$; e $74,5 \pm 4,8$ vs. $73,7 \pm 3,5$ mmHg, $p = 0,738$, respectivamente).

Discussão

Este estudo mostrou que os valores de IDM diminuíram significativamente 3 meses após a septoplastia em pacientes com DSN. De acordo com nossos achados, o desempenho ventricular esquerdo apresentava comprometimento subclínico em pacientes com DSN e esse comprometimento pode ser reversível após a septoplastia. Que seja de nosso conhecimento, este é o primeiro estudo que avaliou o IDM, inclusive períodos de contração sistólica e relaxamento diastólico do ventrículo esquerdo, antes e após a cirurgia de septoplastia. O desvio do septo nasal é a causa mais comum da obstrução crônica parcial ou completa das vias aéreas superiores.¹⁰ Pequenas alterações na patência nasal podem afetar a resistência total das vias aéreas, porque a resistência ao fluxo aéreo nasal constitui aproximadamente metade da resistência respiratória.^{10,11} Recentemente, tem havido um aumento do interesse nas complicações cardiovasculares da obstrução das vias aéreas superiores relacionadas à síndrome da apneia obstrutiva do sono, que às vezes pode causar insuficiência cardíaca direita, *cor pulmonale* e até mesmo morte súbita.^{12,13} A maioria dos pacientes com DSN não complicado é assintomática em relação ao aspecto cardiológico; no entanto, eles ainda podem estar sob risco de futuras doenças cardiovasculares que seriam diagnosticadas em idades mais avançadas.

Tabela 1 Características clínicas e achados ecocardiográficos dos pacientes

	Antes da septoplastia	3 meses após a septoplastia	p-valor
Idade (anos)	32,6 ± 10,5		
Sexo, masculino (%)	32 (64)		
IMC (kg/m ²)	23,5 ± 5,3	22,4 ± 4,9	0,068
PA sistólica (mmHg)	122,5 ± 7,4	120,3 ± 5,2	0,614
PA diastólica (mmHg)	74,5 ± 4,8	73,7 ± 3,5	0,738
Escala NOSE	68 ± 10,6	30,5 ± 10,1	< 0,001
Frequência cardíaca (bat. / min)	76,8 ± 13	73,2 ± 12	0,546
FEVE (%)	63,8 ± 2,8	64,6 ± 3,2	0,224
IDM	0,52 ± 0,06	0,41 ± 0,04	< 0,001
TRIV (ms)	95,0 ± 12,5	78,0 ± 8,6	< 0,001
TCIV (ms)	45,5 ± 7,8	39,5 ± 8,6	< 0,001
E/A	1,42 ± 0,4	1,16 ± 0,2	0,006
TE (ms)	270,1 ± 18,3	286,5 ± 25,8	< 0,001
TD (ms)	184,3 ± 32,5	163,6 ± 45,4	0,004

IMC, índice de massa corporal; PA, pressão arterial; NOSE, *Nasal Obstruction Septoplasty Effectiveness*; FEVE, fração de ejeção sistólica do ventrículo esquerdo; IDM, Índice de Desempenho Miocárdico; TRIV, tempo de relaxamento isovolumétrico; TCIV, tempo de contração isovolumétrica; E/A: relação entre os picos de velocidade precoce (E) e tardia (A) do fluxo transmitral; TE, tempo de ejeção; TD, tempo de desaceleração.

A cirurgia de septoplastia eficaz proporciona melhoria nas escalas de qualidade de vida relacionada à saúde, não só porque corrige o fluxo aéreo nasal, mas também porque esse rearranjo tem efeitos sistêmicos positivos, principalmente no sistema cardiovascular. Celiker et al. mostraram que a septoplastia reduz o tônus simpático que desencadeia arritmias cardíacas, avaliaram a variabilidade da frequência cardíaca em pacientes com DSN.¹⁴ Yurttas et al. demonstraram os efeitos negativos da obstrução das vias aéreas superiores nas arritmias cardíacas e melhoria após a cirurgia por eletrocardiografia e análises de Holter em pacientes com DSN.¹⁵ Um dos efeitos sobre as funções cardíacas relacionadas ao DSN é um reflexo nasocardíaco, onde o arco aferente do reflexo é representado pelo ramo maxilar do nervo trigêmeo e o arco eferente pelo nervo vago.¹ Quando esse reflexo é elicitado, se manifesta como apneia, bradicardia ou mesmo assistolia. Um estudo anterior mostrou que, sob anestesia geral, a estimulação da mucosa nasal com espéculo nasal causou bradicardia através do reflexo nasocardíaco.¹⁶ Além disso, foi demonstrado que o DSN causa atividade parassimpática crônica por estimulação permanente desse arco reflexo.¹

A ecocardiografia tem sido usada recentemente para avaliar as funções cardíacas em pacientes com obstrução das vias aéreas superiores.¹⁷ No entanto, apenas a pressão da artéria pulmonar e as funções do ventrículo direito são avaliadas nesses estudos.¹⁸⁻²⁰ Os efeitos da hipóxia e da hipercapnia causados pelo DSN nas funções sistólica e diastólica do ventrículo esquerdo ainda não foram totalmente estudados. Em nosso estudo, as funções diastólica e sistólica do ventrículo esquerdo em pacientes com DSN foram avaliadas através de vários parâmetros ecocardiográficos antes e após a septoplastia. Embora as disfunções sistólica e diastólica apareçam juntas, há variáveis limitadas do Doppler ecocardiograma que combinam as medidas sistólica e diastólica. Usamos o IDM, que inclui períodos de contração sistólica e relaxamento diastólico do ventrículo esquerdo.²¹ O IDM é um método viável e confiável, pois não é significativamente afetado pela pré-carga, pós-carga, localização do volume da amostra, idade e ritmo cardíaco.^{22,23} O valor do IDM na disfunção ventricular esquerda foi validado em pacientes com cardiomiopatia dilatada idiopática e insuficiência cardíaca sintomática com etiologia não

isquêmica ou isquêmica.^{24,25} Em nosso estudo, o IDM mostrou-se maior em pacientes com DSN antes da septoplastia. No entanto, foi demonstrado que os níveis de IDM diminuíram significativamente após a cirurgia de septoplastia. De acordo com nossos achados, pacientes com DSN apresentam disfunção diastólica ventricular esquerda subclínica, embora as funções sistólicas do VE parecessem clinicamente normais. Esse comprometimento diastólico pode ser reversível após a septoplastia. O comprometimento do desempenho ventricular esquerdo em pacientes com DSN pode ser explicado pela hipóxia, hipercapnia e alterações da pressão intratorácica causadas pelo DSN. Além de causar hipóxia e hipercapnia através da obstrução direta das vias aéreas superiores, o DSN também causa hipóxia pela inibição do reflexo nasopulmonar, que tem um efeito positivo no movimento da parede torácica.²⁶ A hipóxia em pacientes com DSN pode causar disfunção miocárdica. Além disso, o comprometimento da qualidade do sono em pacientes com DSN também pode causar disfunção miocárdica. O sono não é apenas um estado passivo de repouso, é um processo complexo e dinâmico. Em estudos anteriores, uma noite de privação de sono demonstrou estar fortemente associada ao aumento da rigidez arterial e à disfunção atrial.^{27,28} A privação de sono aguda tem alguns efeitos neuro-hormonais em indivíduos saudáveis, como aumento dos níveis de secreção de tireotrofina, hormônios tireoidianos, catecolaminas urinárias, tônus simpático e diminuição do tônus parassimpático.²⁹⁻³¹ Em relação aos parâmetros Doppler do VE, que representam todas as funções miocárdicas, o aumento do IDM, TRIV, TCIV e TD pode ser uma consequência dessas alterações neuroendócrinas emergentes após a privação do sono. O pequeno tamanho da amostra foi a limitação mais importante de nosso estudo. Outra limitação é que não fizemos polissonografia nos pacientes antes e após a septoplastia para avaliar os efeitos da privação de sono e compará-los com nossos achados.

Conclusão

A cirurgia de septoplastia não apenas reduz os sintomas em pacientes com DSN, mas também pode melhorar o desempenho do ventrículo esquerdo. O tratamento precoce do DSN é sugere-

rido para minimizar a possibilidade de eventos cardiovasculares futuros.

Conflitos de interesse

Os autores declaram não haver conflitos de interesse.

Referências

- Acar B, Yavuz B, Karabulut H, Gunbey E, Babademez MA, Yalcin AA, et al. Parasympathetic overactivity in patients with nasal septum deformities. *Eur Arch Otorhinolaryngol*. 2010;267:73–6.
- Derin S, Deveer M, Sahan M, Beydilli H. Giant concha bullosa. *BMJ Case Rep*. 2014;2014.
- Tasolar H, Karatas M, Demiroz DA. Effects of Septoplasty on Tp-e Interval and Tp-e/QT Ratio in Patients With Nasal Septal Deviation. *J Craniofac Surg*. 2020;31:91–4.
- Tei C. New non-invasive index for combined systolic and diastolic ventricular function. *J Cardiol*. 1995;26:135–6.
- Tei C, Ling LH, Hodge DO, Bailey KR, Oh JK, Rodeheffer RJ, et al. New index of combined systolic and diastolic myocardial performance: a simple and reproducible measure of cardiac function—a study in normals and dilated cardiomyopathy. *J Cardiol*. 1995;26:357–66.
- Tei C, Nishimura RA, Seward JB, Tajik AJ. Noninvasive Doppler-derived myocardial performance index: correlation with simultaneous measurements of cardiac catheterization measurements. *J Am Soc Echocardiogr*. 1997;10:169–78.
- Dreher A, de la Chaux R, Klemens C, Werner R, Baker F, Barthlen G, et al. Correlation between otorhinolaryngologic evaluation and severity of obstructive sleep apnea syndrome in snorers. *Arch Otolaryngol Head Neck Surg*. 2005;131:95–8.
- Rakowski H, Appleton C, Chan KL, Dumesnil JG, Honos G, Jue J, et al. Canadian consensus recommendations for measurement and reporting of diastolic dysfunction by echocardiography. *J Am Soc Echocardiogr*. 1996;9:736–60.
- Schiller NB, Shah PM, Crawford M, DeMaria A, Devereux R, Feigenbaum H, et al. Recommendations for quantitation of the left ventricle by two-dimensional echocardiography: American Society of Echocardiography Committee on Standards. Subcommittee on Quantitation of Two-Dimensional Echocardiograms. *J Am Soc Echocardiogr*. 1989;2:358–67.
- Michels DS, Rodrigues AM, Nakanishi M, Sampaio ALL, Venosa AR. Nasal involvement in obstructive sleep apnea syndrome. *Int J Otolaryngol*. 2014;2014:717419.
- Ferris BG Jr, Mead J, Opie LH. Partitioning of respiratory flow resistance in man. *J Appl Physiol*. 1964;19:653–8.
- Duman D, Naiboglu B, Esen HS, Toros SZ, Demirtunc R. Impaired right ventricular function in adenotonsillar hypertrophy. *Int J Cardiovasc Imaging*. 2008;24:261–7.
- Blum RH, McGowan F. Chronic upper airway obstruction and cardiac dysfunction: anatomy, pathophysiology and anesthetic implications. *Paediatr Anaesth*. 2004;14:75–83.
- Celiker M, Cicek Y, Tezi S, Ozgur A, Beyazal PH, Dursun E. Effect of Septoplasty on the Heart Rate Variability in Patients With Nasal Septum Deviation. *J Craniofac Surg*. 2018;29:445–8.
- Kesgin S, Serefican M, Yurttas V, Erdem F, Dagli M. Pre- and postoperative evaluation of cardiac autonomic function in patients with nasal septum deviation. *Acta Medica Mediterranea*. 2014;30:149.
- Baxandall ML, Thorn JL. The nasocardiac reflex. *Anaesthesia*. 1988;43:480–1.
- Miman MC, Kirazli T, Özyurek R. Doppler echocardiography in adenotonsillar hypertrophy. *Int J Pediatr Otorhinolaryngol*. 2000;54:21–6.
- Hassanpour SE, Moosavizadeh SM, Fadaei Araghi M, Eshraghi B. Pulmonary artery pressure in patients with markedly deviated septum candidate for septorhinoplasty. *World J Plast Surg*. 2014;3:119–21.
- Fidan V, Aksakal E. Impact of septoplasty on pulmonary artery pressure in patients with markedly deviated septum. *J Craniofac Surg*. 2011;22:1591–3.
- Ghazipour A, Noori SM, Madjidi S, Nikakhlagh S, Saki N, Rejabi H. Determination of the effect of nasal septoplasty on pulmonary artery pressure in patients with deviated nasal septum. *Jentashapir J Health Res*. 2014;5:218–22.
- Nishimura RA, Housmans PR, Hatle LK, Tajik AJ. Assessment of diastolic function of the heart: Background and current applications of Doppler echocardiography. Part I: Physiologic and pathophysiologic features. *Mayo Clin Proc*. 1989;64:71–81.
- Hurrell DG, Nishimura RA, Lstrup DM, Appleton CP. Utility of preload alteration in assessment of left ventricular filling pressure by Doppler echocardiography: a simultaneous catheterization and Doppler echocardiographic study. *J Am Coll Cardiol*. 1997;30:459–67.
- Stoddard MF, Pearson AC, Kern MJ, Ratcliff J, Mrosek DG, Labovitz AJ. Influence of alteration in preload on the pattern of left ventricular diastolic filling as assessed by Doppler echocardiography in humans. *Circulation*. 1989;79:1226–36.
- Dujardin KS, Tei C, Yeo TC, Hodge DO, Rossi A, Seward JB. Prognostic value of a Doppler index combining systolic and diastolic performance in idiopathic-dilated cardiomyopathy. *Am J Cardiol*. 1998;82:1071–6.
- Harjai KJ, Scott L, Vivekananthan K, Nunez E, Edupuganti R. The Tei index: a new prognostic index for patients with symptomatic heart failure. *J Am Soc Echocardiogr*. 2002;15:864–8.
- Kimmelman CP. The systemic effects of nasal obstruction. *Otolaryngol Clin North Am*. 1989;22:461–6.
- Sunbul M, Kanar BG, Durmus E, Kivrak T, Sari I. Acute sleep deprivation is associated with increased arterial stiffness in healthy young adults. *Sleep Breath*. 2014;18:215–20.
- Açar G, Akçakoyun M, Sari I, Bulut M, Alizade E, Özkan B, et al. Acute sleep deprivation in healthy adults is associated with a reduction in left atrial early diastolic strain rate. *Sleep Breath*. 2013;17:975–83.
- Zhong X, Hilton HJ, Gates GJ, Jelic S, Stern Y, Bartels MN, et al. Increased sympathetic and decreased parasympathetic cardiovascular modulation in normal humans with acute sleep deprivation. *J Appl Physiol*. 2005;98:2024–32.
- Leprout R, Copinschi G, Buxton O, Van Cauter E. Sleep loss results in an elevation of cortisol levels the next evening. *Sleep*. 1997;20:865–70.
- Allan JS, Czeisler CA. Persistence of the circadian thyrotropin rhythm under constant conditions and after light-induced shifts of circadian phase. *J Clin Endocrinol Metab*. 1994;79:508–12.