



ARTIGO ORIGINAL

## Adult tonsillectomy: postoperative pain depends on indications<sup>☆</sup>

Olaf Zagólski<sup>a,\*</sup>, Mariusz Gajda<sup>b</sup>, Paweł Strępek<sup>c</sup>, Michael John Kozłowski<sup>b</sup>, Artur Gądek<sup>d</sup>, Jerzy Nyzio<sup>a</sup>

<sup>a</sup> St. John Grande's Hospital, ENT Day Surgery Department, Kraków, Polônia

<sup>b</sup> Jagiellonian University Medical College, Department of Histology, Kraków, Polônia

<sup>c</sup> Jagiellonian University Medical College, Department of Otolaryngology, Kraków, Polônia

<sup>d</sup> University Hospital, Department of Orthopedics and Rehabilitation, Kraków, Polônia

Recebido em 8 de maio de 2015; aceito em 5 de novembro de 2015

### KEYWORDS

Palatine tonsils;  
Tonsillectomy;  
Laser tonsillectomy;  
Tonsillitis;  
Pain;  
Nerve fibers

### Abstract

**Introduction:** Intense pain is one of the most important postoperative complaints after tonsillectomy. It is often described by patients as comparable to the pain that accompanies an acute tonsillitis. Although recurrent tonsillitis is the most frequent indication for surgery, many tonsillectomies are performed due to other indications and these patients may be unfamiliar with such pain.

**Objective:** To verify whether individuals with recurrent tonsillitis experience different post-tonsillectomy pain intensity than those with other indications for surgery, with no history of episodes of acute tonsillitis.

**Methods:** A total of 61 tonsillectomies were performed under general anesthesia, using a potassium titanyl phosphate (KTP) laser (to eliminate the potential influence on the study results of forceful dissection of fibrotic tonsils in patients with history of recurrent tonsillitis) and multiple ligations of blood vessels within the tonsillar beds. The patients received 37.5 mg Tramadol hydrochloridum + 325 mg Paracetamol tablets for 10 days. Postoperative variables included the duration of hospital stay, postoperative hemorrhage and readmission rate. The patients reported pain intensity on consecutive days, pain duration, weight loss on postoperative day 10, character, intensity and duration of swallowing difficulties, and the need for additional doses of painkillers. Healing was also assessed. Capsular nerve fibers were histologically examined in the resected tonsils by immunostainings for general and sensory markers.

DOI se refere ao artigo: <http://dx.doi.org/10.1016/j.bjorl.2015.11.010>

\* Como citar este artigo: Zagólski O, Gajda M, Strępek P, Kozłowski MJ, Gądek A, Nyzio J. Adult tonsillectomy: postoperative pain depends on indications. Braz J Otorhinolaryngol. 2016;82:589-95.

\* Autor para correspondência.

E-mail: olafzag@gmail.com (O. Zagólski).

**Results:** Indications for the surgery were: recurrent acute tonsillitis (34 patients), no history of recurrent tonsillitis: focus tonsil (20) and intense malodour (7). Pain intensity on postoperative days 3-4 and incidence of readmissions due to dehydration were significantly higher in the group with no history of recurrent tonsillitis. No significant differences in relative densities of protein gene product (PGP) 9.5- and calcitonin gene-related peptide (CGRP)-immunoreactive nerve fibers were observed.

**Conclusion:** Patients with recurrent tonsillitis qualified for tonsillectomy reported lower pain intensity than those without recurrent tonsillitis and the pain scores were unrelated to nerve fibers density.

© 2016 Associação Brasileira de Otorrinolaringologia e Cirurgia Cérvico-Facial. Published by Elsevier Editora Ltda. This is an open access article under the CC BY-license (<https://creativecommons.org/licenses/by/4.0/>).

#### PALAVRAS-CHAVE

Tonsilas palatinas;  
Tonsilectomia;  
Tonsilectomia a laser;  
Tonsilite;  
Dor;  
Fibras nervosas

### Tonsilectomia no adulto: a dor pós-operatória depende das indicações

#### Resumo

**Introdução:** Dor intensa é uma das queixas mais importantes no pós-operatório de uma tonsilectomia. Com frequência, essa dor é descrita pelos pacientes, como comparável à dor que acompanha a tonsilite aguda. Apesar da tonsilite recorrente ser a indicação mais frequente para cirurgia, muitas tonsilectomias são realizadas por outras indicações, e esses pacientes podem não estar familiarizados com essa dor.

**Objetivo:** Verificar se indivíduos com tonsilite recorrente apresentam diferenças na intensidade dolorosa pós-tonsilectomia vs. pacientes com outras indicações para cirurgia, sem histórico de episódios de tonsilite aguda.

**Método:** Foram realizadas 61 tonsilectomias sob anestesia geral, com o uso de um laser potassium titanyl phosphate (KTP) (para que fosse eliminada uma possível influência de uma dissecação agressiva das tonsilas fibrosadas em pacientes com história de tonsilite recorrente), e hemostasia através de ligaduras de vasos sanguíneos nos leitos tonsilares. Os pacientes foram medicados com 37,5 mg de cloridrato de tramadol + 325 mg de paracetamol (comprimidos) durante 10 dias. As variáveis pós-operatórias foram tempo de internação hospitalar, hemorragia e percentual de readmissão. Os pacientes forneceram informações sobre a intensidade da dor em dias consecutivos, duração da dor, perda de peso corpóreo no dia 10 do pós-operatório, intensidade e duração da dificuldade de deglutição, e necessidade de doses adicionais de analgésicos. A velocidade de cicatrização também foi avaliada. Fibras nervosas capsulares foram examinadas histologicamente nas tonsilas ressecadas com o uso de imunocorantes para marcadores de fibras nervosas gerais e de sensibilidade.

**Resultados:** As indicações para a cirurgia foram: tonsilite aguda recorrente (34 pacientes), ausência de história de tonsilite recorrente - Tonsilite focal (20) e halitose (7). A intensidade da dor nos dias 3-4 do pós-operatório e a incidência de reinternações em decorrência de desidratação foram significativamente mais altas no grupo sem história de tonsilite recorrente. Não foram observadas diferenças significantes nas densidades relativas de fibras nervosas imunorreativas para protein gene product (PGP) 9.5 e calcitonin gene-related peptide (CGRP).

**Conclusão:** Os pacientes com tonsilite recorrente e qualificados para tonsilectomia informaram menor intensidade da dor em relação aos pacientes sem histórico de tonsilite recorrente, e os escores para dor não apresentaram relação com a densidade das fibras nervosas.

© 2016 Associação Brasileira de Otorrinolaringologia e Cirurgia Cérvico-Facial. Publicado por Elsevier Editora Ltda. Este é um artigo Open Access sob a licença CC BY (<https://creativecommons.org/licenses/by/4.0/>).

## Introdução

Dor intensa é uma das queixas pós-operatórias mais importantes após uma tonsilectomia; em 20% dos pacientes, essa dor é a razão para um retorno ao hospital, também em decorrência da subsequente desidratação.<sup>1-3</sup> A intensidade da dor difere, dependendo da técnica cirúrgica<sup>2,4,5</sup> e do tratamento farmacológico aplicado.<sup>6,7</sup> Existem diferentes padrões de dor após uma tonsilectomia; frequentemente, ela tem

uma característica decrescente, mas alguns pacientes informam escores aumentados durante os primeiros dias do pós-operatório.<sup>8</sup> Em alguns indivíduos, a intensidade da dor diminui cerca de uma semana após a cirurgia e, em outros, persiste por mais de duas semanas.<sup>8</sup> Existe também um grupo de pacientes que apresenta um nível muito elevado de dor desde o início - uma dor que diminui apenas gradualmente.<sup>8</sup> Não obstante, a maioria dos pacientes adultos a serem submetidos a uma tonsilectomia podem ser adequadamente

orientados no pré-operatório com relação à provável duração da dor pós-operatória e do período de espera para um retorno ao trabalho e à deglutição normal.<sup>9</sup>

Com frequência, a dor pós-operatória de uma tonsilectomia é descrita pelos pacientes como semelhante à dor que acompanha a tonsilite aguda. Quase todos os pacientes com indicação de tonsilectomia já passaram por essa experiência dolorosa em numerosas ocasiões antes da cirurgia, pois a tonsilite crônica, definida pelos Critérios para Cirurgia Cefalocervical da *American Academy of Otolaryngology*, como uma amigdalolitiase ou tonsilite aguda recorrente (episódios incapacitantes de dor de garganta ocorrentes cinco ou mais vezes por ano, e sintomas com duração mínima de um ano),<sup>10</sup> constitui a principal indicação para a tonsilectomia em adultos.<sup>11</sup> Outras indicações incluem a hipertrofia tonsilar e a suspeita de neoplasia.<sup>12,13</sup> No entanto, várias tonsilectomias são realizadas em decorrência de outras indicações, frequentemente estabelecidas por otorrinolaringologistas em conjunto com médicos não otorrinolaringologistas: tonsilite focal,<sup>14</sup> resultando em artrite reumatoide, psoríase vulgar, pustulose palmo-plantar e/ou hiperosteose esternoclavicular,<sup>14,15</sup> além da nefropatia de imunoglobulina A induzida por tonsilite.<sup>16</sup> Em casos selecionados, a indicação também pode ser a presença de halitose.<sup>17</sup> Em geral, esses pacientes não apresentam uma história de tonsilite recorrente e podem não estar familiarizados com a dor intensa da faringe antes da indicação da tonsilectomia.<sup>14,15,18</sup>

Foi observado que processos inflamatórios influenciam a inervação sensitiva em diversos órgãos e tecidos.<sup>19-23</sup> Estudos experimentais demonstraram que a inflamação se faz acompanhar, geralmente, por um desenvolvimento anormal de fibras nervosas sensitivas e autônomas periféricas, o que intensifica significativamente a sensação de dor.<sup>20-22</sup> Por outro lado, a inflamação pode estar associada a atrofia, apoptose e necrose de fibras nervosas sensitivas, o que acarreta uma neuropatia mediada por neuropeptídeos nas glândulas salivares.<sup>19</sup>

Neste estudo, nos propusemos a verificar se indivíduos com tonsilite recorrente vivenciam uma intensidade dolorosa pós-tonsilectomia diferente, quando comparada com a de pacientes operados por outras razões, sem histórico de tonsilite recorrente. Nosso objetivo foi também determinar se a densidade das fibras nervosas capsulares nas tonsilas ressecadas diferem entre esses grupos.

## Método

Antes do exame, os participantes assinaram um formulário de consentimento livre e esclarecido para sua participação no estudo. O plano de pesquisa foi aprovado pelo comitê institucional de pesquisa e pelo comitê de ética médica local (75/KBL/OIL/2010). O estudo foi realizado em conformidade com os princípios da Declaração de Helsinque.

O tamanho da amostra do estudo foi estimado com o uso da mínima diferença esperada de escores para a dor de 2; um desvio padrão estimado da variável de 1,5, com uma diferença padronizada resultante de 1,3; e um poder de teste desejável de 0,8. No total, foram realizadas 61 tonsilectomias no período de janeiro de 2013 a março de 2014. O grupo foi constituído por 33 mulheres e 28 homens, com idades entre 20-40 anos (média = 29; DP = 6,6). Não analisamos os

pacientes nos quais a tonsilectomia foi realizada por motivo de obstrução das vias aéreas superiores secundária à hipertrofia tonsilar, pois todos esses procedimentos foram combinados com uma uvulopalatoplastia assistida por laser. A indução da anestesia geral foi obtida com 1-2 mg/kg de fentanil e 1-2 mg/kg de propofol; também administramos 0,6-1 mg/kg de rocurônio como miorelaxante para a intubação endotraqueal. A anestesia foi mantida por sevoflurano em uma mistura de 50% de O<sub>2</sub>/ar e com ventilação intermitente por pressão positiva. Para a analgesia, administramos 5-10 mg de morfina IV e 50-100 mg de cetoprofeno.

A cirurgia foi realizada com um laser de potássio-titânio-fosfato (KTP/532 AMS Aura XP, San Jose, CA, EUA). A potência do laser foi regulada para 15 W. Foram realizadas várias ligaduras (Vicryl 4-0; Ethicon, Johnson&Johnson, New Brunswick, NJ, EUA) de vasos sanguíneos nos leitos tonsilares. As partes de difícil acesso dos pilares, adjacentes à base da língua, foram cauterizadas com o laser, com o objetivo de impedir sangramentos pós-operatórios. As tonsilas excisadas foram reservadas para exame histológico.

Por ocasião da cirurgia, foi administrada uma dose única de esteroide intravenoso. Cada paciente foi medicado com uma dose única IV de 150 µg/kg (dose máxima: 8 mg) de fosfato sódico de dexametasona; também foi feita medicação com três doses orais diárias de cloridrato de tramadol 37,5 mg + paracetamol 325 mg, e mais quatro comprimidos diários de paracetamol 500 mg durante 10 dias. Além disso, foi permitido o uso de até um comprimido de 50 mg de cloridrato de tramadol por dia. Não houve relatos de alergia aos medicamentos. Todas as cirurgias foram realizadas por um mesmo cirurgião. Os pacientes permaneceram menos uma noite internados no hospital em recuperação.

Todos os pacientes operados durante o período da pesquisa foram convidados a participar deste prospectivo observacional estruturado em torno do questionário, e todos aceitaram o convite. Esses pacientes foram acompanhados por 3 semanas.<sup>24</sup> Os dados coletados consistiram em variáveis como: idade, gênero, história clínica e indicação para a cirurgia. As variáveis pós-operatórias estudadas foram: tempo de hospitalização, percentuais de hemorragia e reinternação, bem como outras complicações que ocorreram durante a recuperação cirúrgica. Houve necessidade de reinternação quando o paciente não conseguia beber um volume suficiente de líquidos, necessitando de reidratação intravenosa. Os participantes mantiveram um diário para avaliação dos sintomas pós-operatórios; os sintomas eram informados mediante o preenchimento de um questionário durante as consultas de seguimento nos dias 4, 10 e 21 do pós-operatório. Os pacientes responderam um conjunto de perguntas relacionadas à intensidade da dor em dias consecutivos, à duração da dor, à perda do peso corpóreo com o estômago vazio, antes da tonsilectomia e no dia 10 do pós-operatório (pós período de maior intensidade dos transtornos), e a característica e intensidade das dificuldades de deglutição e sua duração, além de doses extras de analgésicos. A dor máxima pós-operatória durante a deglutição foi classificada com a ajuda de uma escala subjetiva de 1-5, na qual 1 indica "ausência de dor", e 5, "dor intensa".<sup>25</sup> As dificuldades de deglutição foram classificadas em uma escala de 1 a 4: 1 - leve transtorno da deglutição, ingestão de líquido inalterada; 2 - dificuldade moderada para comer e beber; 3 - dificuldade significativa para comer e beber; 4 - grave dificuldade para

comer e beber. Nos dias 4 e 10 do pós-operatório, cada paciente teve sua faringe examinada com o objetivo de avaliar o processo de cicatrização, com classificação em uma escala de cinco pontos: 4 - hiperemia e edema de grande parte da mucosa da faringe, incluindo a úvula; 3 - edema da úvula com ou sem hiperemia e/ou edema da mucosa dos pilares anteriores; 2 - hiperemia e edema dos tecidos peritonsilares, exclusive a úvula, 1 - hiperemia da mucosa do pilar anterior sem edema; 0 - mucosa normal, sem hiperemia ou edema.<sup>26</sup>

Os participantes foram instruídos com relação ao significado científico da confiabilidade dos dados que estavam fornecendo. Nenhum dos pacientes deixou de comparecer ao seguimento.

Para verificar se as diferenças na intensidade da dor entre os grupos poderiam ser decorrentes de alterações na inervação da tonsila causadas por episódios de inflamação aguda e de subsequente inflamação crônica, foi realizado exame histológico da densidade das fibras nervosas nas tonsilas reseçadas.

Ambas as tonsilas removidas ficaram imersas durante a noite em formalina 10% tamponada, sendo em seguida lavadas em salina tamponada com fosfato (PBS) e imersas em solução de sacarose a 25%. As áreas tonsilares contendo a cápsula, foram então processadas. Os blocos contendo o tecido foram montados em composto em temperatura ótima para corte (*optimal cutting temperature*, OCT) e congelados rapidamente. Foram obtidas crioseções com espessura de 10 µm, descongeladas e montadas em lâminas revestidas com poli-L-lisina.

As secções foram submetidas a coloração de imunofluorescência indireta.<sup>27</sup> Resumidamente, foi aplicada uma etapa pré-incubação com soro de cabra normal a 10%, durante 40 minutos. Primeiramente, as secções foram incubadas durante a noite com anticorpos de coelhos criados para o marcador de fibra nervosa em geral - produto do gene de proteína 9.5 (PGP 9.5; AB1761, Chemicon, Temecula, CA, EUA; 1:2000) e para o marcador de sensibilidade - peptídeo relacionado ao gene da calcitonina (CGRP; AB5920, Chemicon; 1:4000). Em sequência, foram efetuadas incubações secundárias com o uso de soro de cabra antioelho conjugado a Cy3 (111-165-144, Jackson IR, West Grove, PA, EUA; 1:500), durante 2 horas. As secções foram montadas com meio Vectashield (H-1000; Vector, Burlingame, CA, EUA).

A seguir, elas foram examinadas com o uso de um microscópio de epifluorescência Olympus BX-50 (Olympus, Tóquio, Japão) equipado com um conjunto de filtros apropriado (U-M-NG) para visualização de Cy3. Foram obtidas imagens digitais com uma câmera Olympus DP-71. As densidades relativas em diferentes localizações foram semiquantitativamente avaliadas em secções histológicas por dois observadores independentes. Foi estabelecida uma pontuação arbitrária para as densidades das fibras nervosas: 0 - ausência de fibra; 1 - uma fibra; 2 - número escasso de fibras; 3 - numerosas fibras.

Não examinamos tonsilas saudáveis (controle), pois nosso objetivo era comparar pacientes com intensidades de dor pós-operatória potencialmente diferentes.

Para que fossem determinadas diferenças significantes entre as distribuições da idade, intensidades de dor, escores de dor máximos, média de dias até o retorno à alimentação normal, intensidade da dificuldade de deglutição, perda de peso corpóreo e número de doses extras de analgésicos, aplicamos o teste *U* de soma das ordens (*rank sum*) de Mann

-Whitney com o programa Statistica v. 5 (Statsoft, Inc. Tulsa, OK, EUA). Foram criadas tabelas de contingência e foi aplicado o teste do Qui-quadrado para confirmação das diferenças nas densidades relativas das fibras nervosas. Finalmente, empregamos regressão logística para comparação da incidência de reinternações causadas por desidratação em ambos os grupos.

## Resultados

As indicações para tonsilectomia permitiram a definição de dois grupos de pacientes: 1) com história de tonsilite aguda recorrente (34 participantes), e 2) sem história de tonsilite recorrente (27 participantes: foco tonsilar - 20 e halitose- 7).

A distribuição por idade e gênero dos participantes não diferiu entre os grupos. A duração da internação também não diferiu. As diferenças na intensidade da dor nos dias 1, 2 e 5-13 do pós-operatório não foram significativas (tabela 1). A intensidade da dor nos dias 3 e 4 foi significativamente maior no grupo sem história de tonsilite aguda. As diferenças em relação à duração da dor e à perda de peso corpóreo com o estômago vazio observadas antes da cirurgia e no 10º dia do pós-operatório, a característica e intensidade da dificuldade de deglutição e sua duração, e também as doses extras de analgésicos não foram significantes. A cicatrização da mucosa da faringe também não diferiu significativamente entre os grupos analisados.

Não ocorreram complicações pós-operatórias graves e nem hemorragia pós-operatória importante em qualquer dos grupos que exigisse atenção cirúrgica. Consideramos hemorragia precoce se um episódio ocorresse dentro das primeiras 24 horas do pós-operatório, e tardia se ocorresse depois de 24 horas. Quatro pacientes apresentaram hemorragia leve que cessou espontaneamente, igualmente incidentes entre os grupos. Todos os casos de hemorragia pós-operatória ocorreram depois de transcorridas 24 horas do ato cirúrgico. Cinco pacientes no grupo sem história de tonsilite recorrente vs. um paciente no grupo com história de tonsilite recorrente necessitaram de reinternação devido à desidratação (diferença significativa em  $p < 0,05$ ).

Em geral, a densidade das fibras nervosas observada nas cápsulas tonsilares foram baixas. As fibras imunorreativas para PGP 9.5 foram mais numerosas do que as fibras positivas para CGRP (tabela 2, figs. 1 e 2). As fibras positivas para CGRP se localizavam quase que exclusivamente na cápsula (fig. 2); por outro lado, foi observado um grande número de fibras positivas para PGP 9.5 (a maioria relacionada a vasos sanguíneos) no tecido linfóide (fig. 3). Não foram observadas diferenças significantes nas densidades de fibras nervosas imunorreativas para PGP 9.5, bem como nas densidades de fibras nervosas imunorreativas para CGRP (tabela 2).

A validade externa dos achados foi confirmada pelo fato de que todos os pacientes deram consentimento para participação (não houve influência de potenciais diferenças entre aqueles que deram seu consentimento e os que não deram); os grupos de pacientes examinados demonstraram coerência em termos de idade e inexistência de comorbidades, e tais grupos refletiam as características demográficas e socioeconômicas da população geral tratada em um hospital aberto à comunidade. Do mesmo modo, a técnica cirúrgica foi a mesma para todos os participantes.

**Tabela 1** Comparação dos valores médios (desvios padrão) das medidas observadas nos grupos


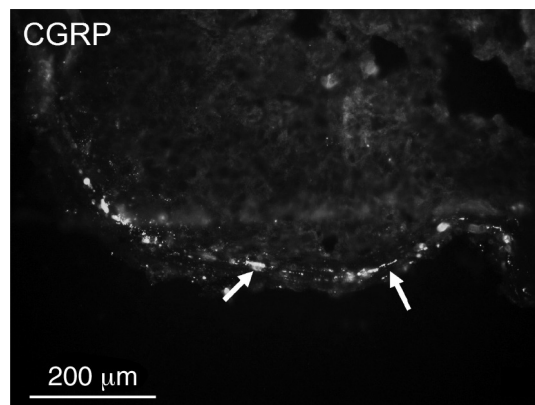
Indicações para tonsilectomia	Tonsilite recorrente	Outras indicações	Estatística
<i>Intensidade da dor nos dias pós-operatórios</i>			
1	2,8 (0,9)	2,7 (1,2)	SSE
2	3,4 (0,9)	3,2 (1,5)	SSE
3	2,7 (0,7)	4,1 (0,9)	$p < 0,01$
4	2,4 (0,8)	4,0 (0,9)	$p < 0,01$
5	2,6 (0,6)	3,5 (1,2)	SSE
6	2,7 (1,1)	2,9 (1,7)	SSE
7	2,0 (0,6)	2,5 (1,4)	SSE
8	1,6 (0,7)	2,0 (1,1)	SSE
9	1,3 (0,8)	2,1 (1,5)	SSE
<i>Duração da dor (dias)</i>	12,4 (2,6)	11,0 (2,0)	SSE
<i>Cicatrização (0-4)</i>	1,0 (1,0)	1,2 (1,1)	SSE
<i>Intensidade da dificuldade de deglutição (1-4)</i>	1,9 (0,8)	2,2 (1,1)	SSE
<i>Duração da disfagia (dias)</i>	11,7 (1,8)	11,0 (2,6)	SSE
<i>Perda de peso corpóreo (kg)</i>	4,6 (1,4)	5,4 (3,4)	SSE
<i>Peso de peso corpóreo (%)</i>	7,0 (1,4)	6,5 (3,9)	SSE
<i>Doses adicionais de analgésicos</i>	5,3 (1,4)	4,6 (2,8)	SSE

SSE, sem significado estatístico; Cicatrização, hiperemia e edema de grandes áreas da mucosa da faringe, incluindo a úvula, 4; edema da úvula com ou sem hiperemia e/ou edema da mucosa do pilar anterior, 3; hiperemia e edema dos tecidos peritonsilares, excluindo a úvula, 2; rubor da mucosa do pilar anterior sem edema, 1; mucosa normal, sem hiperemia ou edema, 0; Deglutição, 1 - transtorno leve da deglutição; ingestão de líquido inalterada; 2 - dificuldade moderada para comer e beber, 3 - dificuldade significativa para comer e beber; 4 - grave dificuldade para comer e beber.

**Tabela 2** Comparação das densidades relativas das fibras nervosas imunorreativas para PGP 9.5 e CGRP

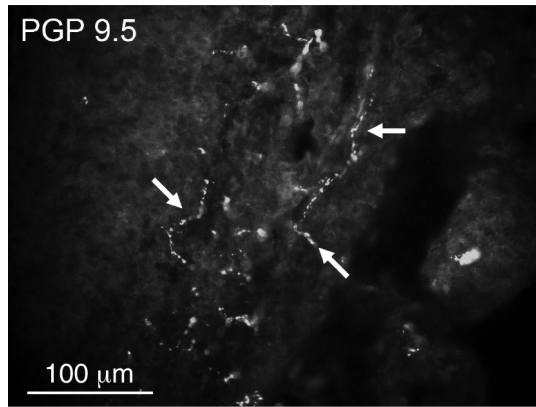
	PGP 9.5	CGRP
Tonsilite recorrente	2	0
Outras indicações	2	1
Estatística	SSE	SSE

PGP 9.5, produto de gene de proteína 9.5; CGRP, peptídeo relacionado ao gene da calcitonina; SSE, sem significado estatístico.

**Figura 1** Algumas fibras nervosas imunorreativas para PGP 9.5 (setas) na cápsula da tonsila.**Figura 2** Fibras nervosas isoladas imunorreativas para CGRP (setas) na cápsula da tonsila.

## Discussão

Os dados provenientes deste estudo demonstram que a intensidade da dor pós-tonsilectomia, nos dias 3 e 4 do pós-operatório em pacientes sem história de tonsilectomia recorrente, foi significativamente maior em comparação com pacientes nos quais a indicação para cirurgia foi tonsilite recorrente. Do mesmo modo, o percentual de reinternações causadas por desidratação foi mais elevado no primeiro grupo. Até onde vai nosso conhecimento, ainda não foram publicadas evidências sobre a relação entre as doenças que motivaram as indicações cirúrgicas sobre a dor pós-tonsilectomia.



**Figura 3** Numerosas fibras nervosas imunorreativas para PGP 9.5 (setas) no tecido linfóide da tonsila.

É lógico pressupor que a dor pós-operatória em pacientes amigdalectomizados causada por tonsilite recorrente deva ser mais intensa do que no outro grupo, pois a dissecação das tonsilas dos tecidos fibróticos circunjacentes pode estar associada a maior trauma intraoperatório. Portanto, ao planejar o estudo, decidimos usar o laser em lugar da cirurgia a frio, para que fosse eliminada possível influência da dissecação mais agressiva das tonsilas, nesse grupo de pacientes. Isso nos possibilitou eliminar fatores relacionados ao próprio procedimento cirúrgico na análise dos desfechos pós-tonsilectomia. Nosso estudo não confirmou a ocorrência de dor mais intensa no grupo de pacientes com tonsilite recorrente, muito provavelmente porque o laser possibilita uma fácil dissecação das tonsilas de seus leitos.

Foi possível observar diferenças significantes na intensidade da dor nos dias em que houve maior exacerbação da dor pós-tonsilectomia na maioria dos pacientes.<sup>8</sup> Em estudos precedentes, os escores para dor após a dissecação/tonsilectomia (medidos em uma escala análoga visual) diferiram significativamente entre cada terceiro dia consecutivo, após o quarto dia do pós-operatório.<sup>9</sup> Dois terços dos pacientes tiveram de ser medicados com analgésicos após o primeiro dia do pós-operatório. Cerca de 80% dos participantes retornaram ao trabalho em até 14 dias após a cirurgia, e praticamente todos relataram deglutição normal em 14 dias após a cirurgia,<sup>9</sup> o que corrobora nossas observações relacionadas à tonsilectomia assistida por laser. Mas nosso estudo não confirmou a observação de que a dor pós-tonsilectomia, embora inicialmente um pouco menos intensa após a operação com o laser KTP vs. após a rotineira tonsilectomia a frio, tenha piorado duas semanas após a cirurgia em pacientes operados com laser.<sup>28</sup> Poderia ser difícil comparar os nossos resultados relacionados à cicatrização da ferida cirúrgica e subsequente dor com aqueles obtidos em pacientes com tonsilectomia realizada por meio de método convencional, devido ao leve retardo na cicatrização habitualmente relatada após tonsilectomias com o laser KTP.<sup>29</sup>

Tendo em vista que não foram estabelecidas diferenças histológicas entre os grupos examinados, a observação de que a dor mais intensa relatada pelos pacientes sem história de tonsilectomia recorrente pode ser explicada pelo fato de que os pacientes com história de tonsilectomia aguda recorrente estavam mais familiarizados com esse tipo de dor na faringe e, portanto, tinham maior tolerância.

As densidades e distribuição das fibras nervosas na cápsula tonsilar e no tecido linfático diferiram entre indivíduos e regiões anatômicas da tonsila; a distribuição dependeu do plano de intersecção histológica. Assim, foram observadas diferenças locais consideráveis nas densidades das fibras nervosas em diversas tonsilas examinadas. Contudo, as diferenças gerais observadas não foram estatisticamente significantes.

Os pontos positivos deste estudo incluem comparação direta de grupos de pacientes operados pelos mesmos motivos, com o uso da mesma técnica e com monitoração prolongada. O ponto fraco é o fato de que poderiam existir outros fatores determinantes de diferenças na percepção da dor pós-operatória que não foram levados em consideração. A determinação desses fatores deverá dar ensejo a futuras pesquisas nesse campo. Por outro lado, as escalas empregadas para dificuldade de deglutição e para cicatrização da ferida no pós-operatório não eram validadas e, portanto, estão sujeitas a vieses.

É possível chegar a várias conclusões importantes neste estudo. Os resultados obtidos ajudarão na orientação pré-operatória de pacientes agendados para tonsilectomia, sobre a intensidade de uma possível dor pós-operatória e o estabelecimento de protocolos de seguimento aprimorados. Com base nos resultados obtidos, antes da cirurgia coletamos uma história clínica detalhada de todos os candidatos à tonsilectomia. Se determinado paciente não tem história de tonsilite recorrente, ele é informado sobre a maior probabilidade de ocorrência de dor pós-operatória intensa alguns dias após a tonsilectomia; e preconizamos o ajuste das doses dos analgésicos. Esses pacientes também são orientados a permanecer por mais tempo no hospital, até que o agravamento na dificuldade de deglutição tenha cedido, pois tais pacientes encontram-se em risco de reinternação devido à desidratação.

## Conclusão

Os pacientes qualificados para tonsilectomia em decorrência de tonsilite recorrente informam intensidade de dor mais baixa no pós-operatório, em comparação com pacientes com outras indicações para a cirurgia. A intensidade da dor pós-operatória não teve relação com a densidade das fibras nervosas.

## Conflitos de interesse

Os autores declaram não haver conflitos de interesse.

## Referências

1. Bhattacharyya N, Kepnes LJ. Revisits and postoperative hemorrhage after adult tonsillectomy. *Laryngoscope*. 2014;124:1554-6.
2. Kamal SA, Basu S, Kapoor L, Kulandaivelu G, Talpalikar S, Pappathatis D. Harmonic scalpel tonsillectomy: a prospective study. *Eur Arch Otorhinolaryngol*. 2006;263:449-54.
3. Valtonen H, Qvarnberg Y, Blomgren K. Patient contact with healthcare professionals after elective tonsillectomy. *Acta Otolaryngol*. 2004;124:1086-9.
4. Ozkiris, M, Kapusuz Z, Saydam L. Comparison of three techniques in adult tonsillectomy. *Eur Arch Otorhinolaryngol*. 2013; 270:1143-7.

5. Ragab SM. Six years of evidence-based adult dissection tonsillectomy with ultrasonic scalpel, bipolar electrocautery, bipolar radiofrequency or 'cold steel' dissection. *J Laryngol Otol.* 2012;126:1056-62.
6. Stewart R, Bill R, Ullah R, McConaghy P, Hall SJ. Dexamethasone reduces pain after tonsillectomy in adults. *Clin Otolaryngol Allied Sci.* 2002;27:321-6.
7. Hiller A, Silvanto M, Savolainen S, Tarkkila P. Propacetamol and diclofenac alone and in combination for analgesia after elective tonsillectomy. *Acta Anaesthesiol Scand.* 2004;48:1185-9.
8. Sarny S, Habermann W, Ossimitz G, Stammberger H. Significant post-tonsillectomy pain is associated with increased risk of hemorrhage. *Ann Otol Rhinol Laryngol.* 2012;121:776-81.
9. Murthy P, Laing MR. Dissection tonsillectomy: pattern of post-operative pain, medication and resumption of normal activity. *J Laryngol Otol.* 1998;112:41-4.
10. Silva S, Ouda M, Mathanakumara S, Ridyard E, Morar P. Tonsillectomy under threat: auditing the indications for performing tonsillectomy. *J Laryngol Otol.* 2012;126:609-11.
11. Mattila PS, Tahkokallio O, Tarkkanen J, Pitkäniemi J, Karvonen M, Tuomilehto J. Causes of tonsillar disease and frequency of tonsillectomy operations. *Arch Otolaryngol Head Neck Surg.* 2001;127:37-44.
12. Hoddeson EK, Gourin CG. Adult tonsillectomy: current indications and outcomes. *Otolaryngol Head Neck Surg.* 2009;140:19-22.
13. Powell HR, Mehta N, Daly N, Watters GW. Improved quality of life in adults undergoing tonsillectomy for recurrent tonsillitis. Is adult tonsillectomy really a low priority treatment? *Eur Arch Otorhinolaryngol.* 2012;269:2581-4.
14. Kataura A, Tsubota H. Clinical analyses of focus tonsil and related diseases in Japan. *Acta Otolaryngol Suppl.* 1996;523:161-4.
15. Kawano M, Okada K, Muramoto H, Morishita H, Omura T, Inoue R, et al. Simultaneous, clonally identical T cell expansion in tonsil and synovium in a patient with rheumatoid arthritis and chronic tonsillitis. *Arthritis Rheum.* 2003;48:2483-8.
16. Liess BD, Mytyk C, Calhoun KH, Whaley-Connell AT. Tonsillectomy for the treatment of tonsillitis-induced immunoglobulin A nephropathy. *Am J Otolaryngol.* 2010;31:485-8.
17. Delanghe G, Ghyselen J, Feenstra L, van Steenberghe D. Experiences of a Belgian multidisciplinary breath odour clinic. *Acta Otorhinolaryngol Belg.* 1997;51:43-8.
18. Fujikawa S, Hanawa Y, Ito H, Ohkuni M, Todome Y, Ohkuni H. Streptococcal antibody: as an indicator of tonsillectomy. *Acta Otolaryngol Suppl.* 1988;454:286-91.
19. Batbayar B, Nagy G, Kövesi G, Zelles T, Fehér E. Morphological basis of sensory neuropathy and neuroimmunomodulation in minor salivary glands of patients with Sjögren's syndrome. *Arch Oral Biol.* 2004;49:529-38.
20. Dickson A, Avelino A, Cruz F, Ribeiro-da-Silva A. Peptidergic sensory and parasympathetic fiber sprouting in the mucosa of the rat urinary bladder in a chronic model of cyclophosphamide-induced cystitis. *Neuroscience.* 2006;141:1633-47.
21. Almarestani L, Longo G, Ribeiro-da-Silva A. Autonomic fiber sprouting in the skin in chronic inflammation. *Mol Pain.* 2008;14:56.
22. Chakrabarty A, McCarron KE, Smith PG. Hypersensitivity and hyperinnervation of the rat hind paw following carrageenan-induced inflammation. *Neurosci Lett.* 2011;495:67-71.
23. Hukkanen M, Kontinen YT, Rees RG, Gibson SJ, Santavirta S, Polak JM. Innervation of bone from healthy and arthritic rats by substance P and calcitonin gene related peptide containing sensory fibers. *J Rheumatol.* 1992;19:1252-9.
24. Salonen A, Kokki H, Nuutinen J. Recovery after tonsillectomy in adults: a three-week follow-up study. *Laryngoscope.* 2002;112:94-8.
25. Jones DT, Yoon MJ, Licameli G. Effectiveness of postoperative follow-up telephone interviews for patients who underwent adenotonsillectomy: a retrospective study. *Arch Otolaryngol Head Neck Surg.* 2007;133:1091-5.
26. Zagólski O, Kulisiewicz J. Perioperative antibiotic in adenoidectomy with partial tonsillectomy: a randomized trial. *ORL J Otorhinolaryngol Relat Spec.* 2012;74:86-92.
27. Gajda M, Litwin JA, Tabarowski Z, Zagólski O, Cichocki T, Timmermans JP, et al. Development of autonomic innervation in rat tibia - colocalization of various autonomic markers with growth-associated protein 43 (GAP-43). *Cells Tissues Organs.* 2010;191:489-99.
28. Auf I, Osborne JE, Sparkes C, Khalil H. Is the KTP laser effective in tonsillectomy? *Clin Otolaryngol Allied Sci.* 1997;22:145-6.
29. Saito T, Honda N, Saito H. Advantage and disadvantage of KTP-532 laser tonsillectomy compared with conventional method. *Auris Nasus Larynx.* 1999;26:447-52.