



## RELATO DE CASO

# Postauricular neurofibroma – a rare occurrence<sup>☆</sup>



## Neurofibroma retro-auricular – uma ocorrência rara

Tan Shi Nee<sup>a</sup>, Mazita Ami<sup>b</sup>, Kong Min Han<sup>c</sup> e Primuharsa Putra Sabir Husin Athar<sup>d,\*</sup>

<sup>a</sup> KPJ Healthcare University College, School of Medicine, Department of Otorhinolaryngology, Head & Neck Surgery, Selangor, Malásia

<sup>b</sup> KPJ Klang Specialist Hospital/KPJ Healthcare University College, Ear, Nose & Throat, Head & Neck Consultant Clinic, Selangor, Malásia

<sup>c</sup> University Kebangsaan Malaysia Medical Center, Department of Otorhinolaryngology, Head & Neck Surgery, Kuala Lumpur, Malásia

<sup>d</sup> KPJ Seremban Specialist Hospital/KPJ Healthcare University College, Ear, Nose & Throat – Head & Neck Consultant Clinic, Negeri Sembilan, Malásia

Recebido em 18 de junho de 2015; aceito em 14 de setembro de 2015

Disponível na Internet em 12 de abril de 2017

## Introdução

Neurofibromas são tipos de tumores benignos que se desenvolvem na bainha de mielina do sistema nervoso periférico e frequentemente observados em neurofibromatose tipo 1 (NF1). Os neurofibromas da região da cabeça e pescoço não são incomuns.<sup>1</sup> Há apenas alguns casos relatados de neurofibroma isolado em orelha externa, sem neurofibromatose (NF), porque os neurofibromas raramente afetam a orelha externa.<sup>1</sup> Acredita-se que a NF seja autossômica dominante e a neurofibromatose tipo 1 seja causada por uma mutação disruptiva do gene NF1, que codifica para a proteína neurofibrina.

## Relato de caso

Paciente malaio do sexo masculino, 38 anos, sem comorbidade, compareceu em nossa clínica de otorrinolaringologia com queixa de inchaço retro-auricular direito nos últimos dois anos. O paciente estava mais preocupado com a desfiguração estética. O inchaço foi insidioso no início e aumentou de tamanho progressivamente; não causava dor e não sangrava. O paciente não tinha história de qualquer dessas lesões no corpo e não apresentava história familiar. O exame do inchaço identificou a presença de um tumor único de 4 × 5 cm, com superfície firme e regular na região retro-auricular. Subsequentemente, a remoção cirúrgica do tumor foi feita sob anestesia geral, com uma abordagem retro-auricular. O tumor estava parcialmente aderido à pele. Após remover o excesso de pele, o tumor foi completamente ressecado. Exame histopatológico (fig. 1) revelou que a lesão era composta por células fusiformes com núcleos alongados, arranjadas em fascículos. Nenhuma atipia celular ou necrose foi observada. Essas características histológicas sugeriam neurofibroma. O paciente teve uma recuperação sem intercorrências e um bom resultado cosmético foi obtido. Não houve recorrência durante o acompanhamento no último ano.

DOI se refere ao artigo:

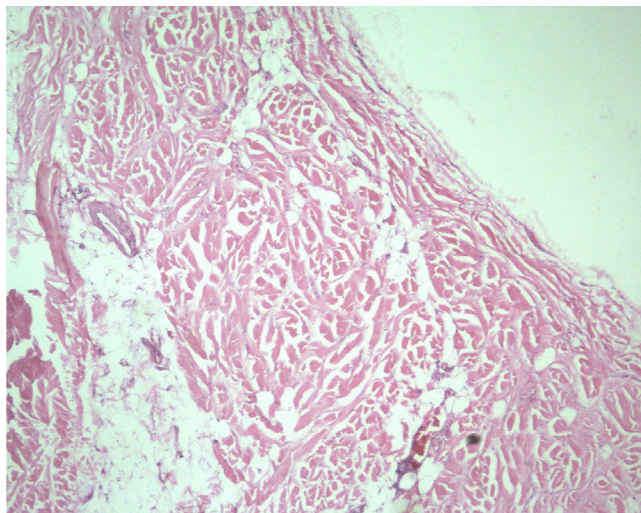
<http://dx.doi.org/10.1016/j.bjorl.2015.09.001>

<sup>☆</sup> Como citar este artigo: Shi Nee T, Ami M, Min Han K, Sabir Husin Athar PP. Postauricular neurofibroma – a rare occurrence. Braz J Otorhinolaryngol. 2017;83:600–1.

\* Autor para correspondência.

E-mail: [putrani@yahoo.co.uk](mailto:putrani@yahoo.co.uk) (P.P. Sabir Husin Athar).

A revisão por pares é da responsabilidade da Associação Brasileira de Otorrinolaringologia e Cirurgia Cérvico-Facial.



**Figura 1** Fotomicrografia mostra células fusiformes organizadas em fascículos curtos, padrão giratório e estoriforme.

## Discussão

Neurofibromas são neoplasias benignas derivadas da bainha de mielina do sistema nervoso periférico. Podem ocorrer na presença de neurofibromatose, uma condição hereditária.<sup>2</sup>

Existem dois tipos de neurofibromatose: o 1 (NF1) e o 2 (NF2).

NF1 é um tipo autossômico dominante que comumente se apresenta com tumores da bainha dos nervos periféricos, denominados neurofibromas.<sup>3</sup> NF1 é causada por mudança em um gene do cromossomo 17. NF2 geralmente cresce na medula espinhal ou cérebro e é causada por uma alteração no cromossomo 22. Schwannomas vestibulares bilaterais do nervo acústico e meningiomas múltiplos são característicos, com raras manifestações cutâneas.<sup>3,4</sup>

Há dois tipos de neurofibromas: dérmico e plexiforme. O neurofibroma dérmico também é denominado discreto ou cutâneo. Eles normalmente se desenvolvem durante a adolescência e a idade adulta e tendem a afetar os nervos terminais, podem ser numerosos, mas não há risco aparente de transformação maligna. No entanto, apesar de sua natureza benigna, podem causar problemas estéticos significativos e, ocasionalmente, precisam de remoção.

Os neurofibromas plexiformes são geralmente congênitos. Eles se desenvolvem na infância, muitas vezes estendem-se profundamente ao longo dos nervos e podem afetar todos os níveis da pele, fáscia, músculo, osso e até as vísceras. Podem ficar muito grandes e causar alterações funcionais, com risco de transformação maligna desses tumores de 6%.<sup>4,5</sup>

As alterações no material genético que causam a NF1 ou NF2 podem ser herdadas de um dos pais, denominadas autossômicas dominantes, ou podem ocorrer devido a uma mutação espontânea.<sup>1</sup> Em nosso paciente, não havia história

familiar. Lesões solitárias não são normalmente associadas à presença de manifestações sistêmicas, ao contrário das lesões múltiplas comumente observadas em pacientes com NF ou doença de Von Recklinghausen.<sup>4</sup>

Neste relato de caso, o paciente não apresentava quaisquer características de NF1. A maioria dos tumores causados por NF não requer tratamento. No entanto, quando esses tumores causam dor e crescem rapidamente, desfiguram ou prejudicam a função, podem precisar de tratamento.

Ghosh et al. (2008) relataram um caso de neurofibroma de orelha externa, no qual a lesão inteira foi removida juntamente com o excesso de pele e um bom resultado cosmético foi obtido.<sup>1</sup>

Shaïda et al. (2007) também relataram um caso de neurofibroma do pavilhão auricular no qual a excisão cirúrgica forneceu um resultado satisfatório e com um excelente resultado funcional e estético.<sup>5</sup>

Em nosso caso, o inchaço sobre a região pós-auricular que causou deformidade estética foi a queixa principal e conseguimos obter um resultado satisfatório sem recidiva no acompanhamento de um ano.

## Comentários finais

Neurofibromas são comumente observados em pacientes com história de neurofibromatose. Em raros casos de neurofibroma solitário, a depender do tamanho e da localização da lesão, a excisão completa é possível sem que ocorra qualquer deformidade estética e funcional significativa. No presente estudo, relatamos um caso raro de neurofibroma, um tumor da bainha de nervos, que se apresentou com um inchaço atrás da orelha, que provocava uma desfiguração estética. A excisão completa por uma abordagem retro-auricular proporciona um resultado estético satisfatório sem recidiva, como foi obtido em nosso caso.

## Conflitos de interesse

Os autores declaram não haver conflitos de interesse.

## Referências

1. Ghosh SK, Chakraborty D, Ranjan R, Barman D. Neurofibroma of the external ear – A case report. *Indian J Otolaryngol Head Neck Surg.* 2008;60:289–90.
2. Singh S, Tandon S, Lahiri A, Sharma S. Neurofibroma of the Pinna. *IJOHNS.* 2014;3:66.
3. Muir D, Neubauer D, Lim IT, Yachnis AT, Wallace MR. Tumorigenic properties of neurofibromin-deficient neurofibroma Schwann cells. *Am J Pathol.* 2001;158:501–13.
4. Wu J, Williams JP, Rizvi TA, Kordich JJ, Witte D, Meijer D, et al. Plexiform and dermal neurofibromas and pigmentation are caused by Nf1 loss in desert hedgehog-expressing cells. *Cancer Cell.* 2008;13:105–16.
5. Shaïda AM, Yung MW. Neurofibroma of the pinna. *Ear Nose Throat J.* 2007;86:36–7.