



RELATO DE CASO

Endoscopic surgery of an extensive aneurysmatic bone cyst of the paranasal sinuses in a 12-year-old patient^{☆,☆☆}



Cirurgia endoscópica de um extenso cisto ósseo aneurismático dos seios paranasais em um paciente de 12 anos de idade

Axel Wolf^a, Wolfgang Koele^a, Manfred Ratschek^b,
Doris Lang-Loidolt^a e Peter Valentín Tomazic^{ib a,*}

^a Medical University of Graz, Department of Otorhinolaryngology, Graz, Áustria

^b Medical University of Graz, Institute for Pathology, Graz, Áustria

Recebido em 16 de fevereiro de 2016; aceito em 14 de abril de 2016

Disponível na Internet em 31 de maio de 2017

Introdução

Cistos ósseos aneurismáticos (COA) são lesões raras, não neoplásicas, descritas pela primeira vez por Lichtenstein em 1945. Essas lesões ósseas císticas são frequentemente preenchidas por sangue e destroem a arquitetura do osso e o tecido circundante acometido.^{1,2} Embora as características histopatológicas e radiológicas de COA sejam bem definidas, a patogenia ainda não foi claramente investigada. O mais provável é que um distúrbio da circulação sanguínea local possa causar COA.³

Em geral, as metáfises dos ossos longos e da coluna vertebral são acometidas por COA. Apenas cerca de 2% dos COA ocorrem na região da cabeça e do pescoço, acometem principalmente a mandíbula.^{1,3,4}

Outras lesões ósseas benignas, como fibroma não ossificante, granuloma de células gigantes, displasia fibrosa e fibromixoma, podem ser associadas a esses pseudocistos.⁴ Embora a cirurgia radical seja a terapia padrão ouro para os COA, isso não pode ser alcançado em todos os casos, devido à ocorrência de tumores extensos em estruturas anatômicas difíceis.² Além disso, em lesões benignas, a mutilação cirúrgica, particularmente em pacientes jovens, deve ser evitada.

Devido à raridade dos COA em seios paranasais e o papel emergente da cirurgia endoscópica sinusal endonasal (CES) nas últimas décadas, relatamos uma extensa lesão tratada com CES.

Relato de caso

Menina de 12 anos foi encaminhada ao nosso departamento devido a uma obstrução nasal persistente e epistaxe ocasional.

A endoscopia nasal mostrou um tumor cístico como uma massa (fig. 1) que obstruía a cavidade nasal direita. Além

DOI se refere ao artigo:

<http://dx.doi.org/10.1016/j.bjorl.2016.04.008>

[☆] Como citar este artigo: Wolf A, Koele W, Ratschek M, Lang-Loidolt D, Tomazic PV. Endoscopic surgery of an extensive aneurysmatic bone cyst of the paranasal sinuses in a 12-year-old patient. Braz J Otorhinolaryngol. 2019;85:803–8.

^{☆☆} Este estudo foi feito no Departamento de Otorrinolaringologia, Medical University of Graz, Áustria.

* Autor para correspondência.

E-mail: peter.tomazic@medunigraz.at-graz.at (P.V. Tomazic).

A revisão por pares é da responsabilidade da Associação Brasileira de Otorrinolaringologia e Cirurgia Cérvico-Facial.

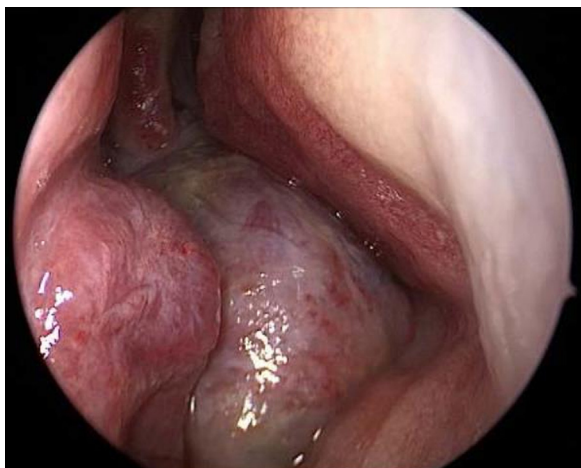


Figura 1 Endoscopia endonasal da cavidade nasal direita: aspecto da massa tumoral.

disso, observou-se um desvio de septo para o lado esquerdo, com obliteração total da cavidade nasal esquerda. Os exames clínicos gerais e as análises de sangue de rotina revelaram condição normal de saúde da paciente. Não havia história de traumatismo e nenhuma deficiência evidente do movimento ocular, visão, reação pupilar ou proptose foi observada.

A imagem por ressonância magnética (RM) e a tomografia computadorizada (TC) apropriada para navegação assistida por computador foram feitas, evidenciaram uma expansão volumosa (6,6 × 5,1 × 5 cm) na cavidade nasal, que atingia a base do crânio (fig. 2). A parede orbital direita, bem como o canal da artéria carótida interna, apareceu comprimida. Na RM, a lesão apresentava múltiplos cistos com material

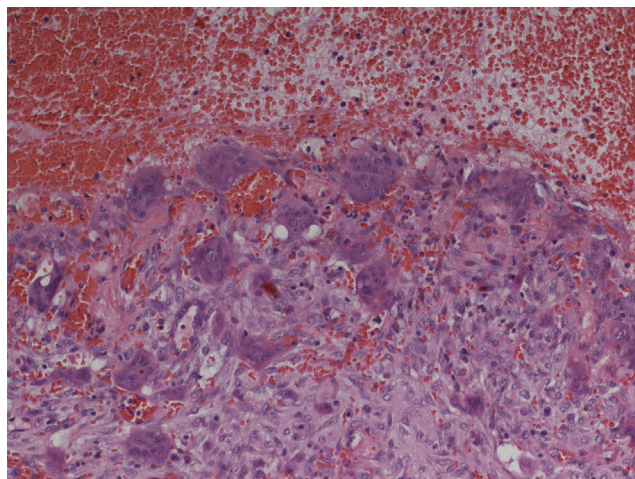


Figura 3 Exame histopatológico: cisto ósseo aneurismático. A microscopia mostrou vários espaços císticos cheios de sangue separados por septos. Foram observados fibroblastos, células inflamatórias crônicas, células gigantes e osteoide sem atipias celulares. Na sinopse com resultados radiológicos e exames de sangue de tumores de células gigantes, granuloma de células gigantes e um tumor de células gigantes em associação a hiperparatireoidismo poderiam ser descartados.

líquido. A biópsia endoscópica transnasal e a excisão subsequente com controle de navegação assistida por computador foram feitas, após ser descartado nasofibroma juvenil por meio de angiografia.

Os exames pré-operatórios revelaram que a ressecção radical do tumor não seria conseguida; assim, removeu-se o máximo de volume da lesão por endoscopia, com mínima

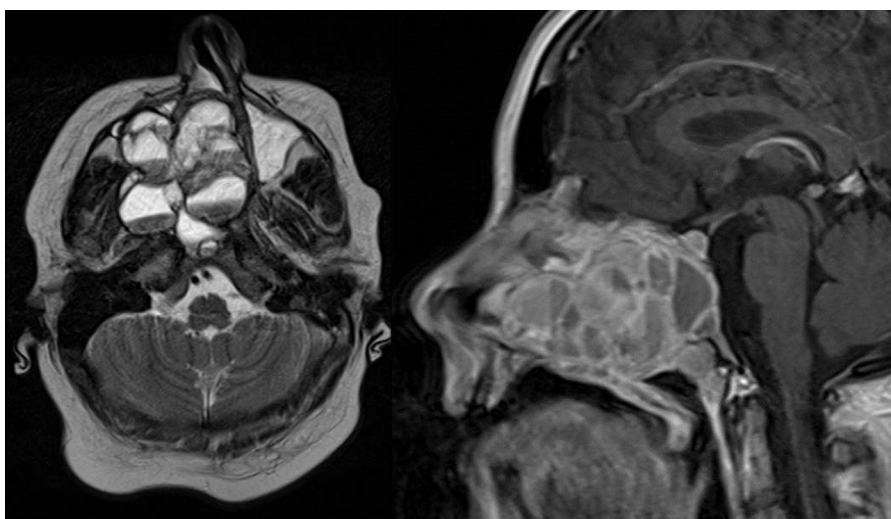


Figura 2 RM de crânio. Imagem ponderada em T1 axial (esquerda) e imagem ponderada em T1 sagital (direita): lesão iso a hiperintensa extensa do terço médio da face com níveis multiloculares conspícuos de líquidos, reforçou septações e componentes sólidos. O tumor afetou a parede medial, lateral e ventral do seio maxilar direito. Contralateral a ele, destruiu a parede medial do seio maxilar esquerdo. Foram observadas erosões do palato ósseo direito e de grandes partes do septo dorsal e a concha nasal inferior em ambos os lados. A expansão dorsal conduz ao clivo, que foi parcialmente destruído, e à destruição do processo pterigoide à direita. Investigações radiológicas, além disso, revelaram destruição parcial da parede medial da artéria carótida interna e destruição parcial do assoalho orbital e lâmina papirácea direita.

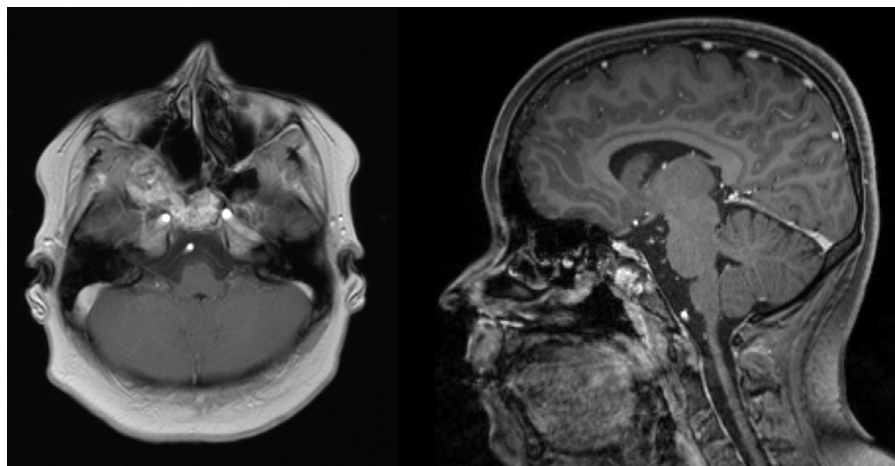


Figura 4 RM de crânio 18 meses após a cirurgia primária. Imagem axial ponderada em T1 (esquerda) e imagem sagital ponderada em T1 (direita): massa do tumor foi reduzida significativamente após a primeira intervenção. Um tumor residual mínimo que acomete o clivo e o osso etmoidal pode ser observado, mas as lesões não causam quaisquer sintomas clínicos.

perda de sangue. O exame histológico revelou um cisto ósseo aneurismático (fig. 3).

Como esperado, a RM pós-operatória apresentou um tumor residual na área do clivus e do osso etmoidal (fig. 4); no entanto, a menina estava livre de sintomas e sem sinais endoscópicos de progressão dois anos após a cirurgia, com desfecho estético ideal graças à abordagem endonasal.

Discussão

Os COA são lesões císticas benignas que destroem e expandem o osso acometido.^{1,2,4} O aspecto radiológico semelhante a aneurismas vasculares direciona ao nome "cisto ósseo aneurismático".² Lesões primárias e secundárias podem ser diferenciadas: os COA primários não têm história de trauma ou outros tumores associados, enquanto 33% das lesões ocorrem secundárias a outros tumores, como tumor de células gigantes ou condroblastoma.^{2,5} Devido ao histórico clínico sem intercorrências de nossa paciente jovem, a lesão pôde ser definida como COA "primário". Nenhuma diferença na distribuição da doença entre os sexos é descrita.⁵ Tipicamente, os COA ocorrem no tórax, na pelve e na metáfise de osso longo e apenas 2% das doenças ocorrem na região da cabeça e do pescoço. Além disso, a maioria dos casos na região da cabeça e pescoço ocorre na mandíbula.² Após revisão da literatura, encontramos 24 casos que acometiam os seios paranasais, mas nenhum foi tão extenso como no presente caso (tabela 1).

Os sintomas são principalmente descritos como cefaleia, ptose, rinorreia, estrabismo, exoftalmia, inchaço, perda de visão e obstrução nasal.^{1,2} A menina em nosso relato sofria de obstrução nasal e epistaxe recorrente apenas, apesar da extensão maciça e localização da lesão. Como a paciente foi inicialmente encaminhada ao otorrinolaringologista com suspeita de adenoides hipertróficas, este caso mostra mais uma vez que a endoscopia endonasal é um exame essencial para excluir outras causas menos comuns de obstrução nasal.

A idade de diagnóstico de COA dos seios paranasais em casos anteriores foi principalmente abaixo dos 20 anos, mas

também foram relatados casos de pacientes consideravelmente mais velhos.² Nossa paciente de 12 anos estava na faixa etária típica no momento do diagnóstico primário.

Após o exame clínico, as investigações radiológicas devem ser feitas para auxiliar o diagnóstico. Na TC, essas lesões mostram uma aparência multicística típica, com arquitetura óssea e margens bem delimitadas. Os cistos são frequentemente preenchidos com coágulos de sangue. Em imagem ponderada em T2, os COA apresentam componentes intracísticos de sinais aumentados heterogêneos com níveis líquidos e septação periférica que aparece isodensa, com realce acentuado.^{6,7} Como mostrado nas figuras 1 e 2, a imagem de nossa paciente mostrou sinais característicos de COA. Embora o achado radiológico nessas lesões seja bem definido e a RM e a TC sejam características, não são específicas para o diagnóstico.¹ A investigação histopatológica é essencial para a confirmação diagnóstica. A angiotomografia deve ser feita antes da biópsia, a fim de descartar tumores altamente vascularizados (p.ex., angiofibroma) para evitar complicações, como sangramento intenso.

No exame histológico, deve se descartar uma lesão maligna. Potenciais lesões precursoras subjacentes, como, por exemplo, osteoblastoma, condroblastoma, tumores de células gigantes etc., devem ser definidas ou descartadas; aparências histológicas do COA no crânio são as mesmas dos ossos longos. Pseudocistos preenchidos com sangue, cercados por tecido fibroso no qual as células gigantes são comumente encontradas, são típicos para essas lesões ósseas. Eles são definidos como pseudocistos devido à camada epitelial ausente na superfície das formações císticas.^{1,4,7,8}

Assim como em nosso caso, o diagnóstico definitivo de COA só pode ser obtido na sinopse de entrevistas, exame clínico, imagens e exame histopatológico.

O padrão ouro de tratamento para COA é a ressecção total da lesão, quando possível.^{2,4,5}

A embolização arterial adjuvante para evitar sangramento intraoperatório é relatada em estudos prévios (tabela 1). No presente caso, apenas perda de sangue mínima ocorreu durante a cirurgia; assim, de forma

Tabela 1 Informações sobre casos de COA dos seios paranasais publicados anteriormente

Autor	Ano	Idade	Localização	Sintomas	Tratamento	Abordagem	Ressecção	Acompanhamento	Recorrência
Kimmelman et al.	1982	10	Seio esfenoidal	Perda visual	Ressecção	Combinado	R0	6 anos	Não
Yee et al.	1977	10	Seio esfenoidal e etmoidal	Perda visual	Ressecção	Externo	R+	1 ano	
Som et al.	1991	16	Seio esfenoidal e etmoidal	Anosmia, cefaleia	Ressecção	Indefinido	Indefinido	Indefinido	Indefinido
Saito et al.	1998	11	Seio esfenoidal	Obstrução nasal	Ressecção	Indefinido	Indefinido	3 anos	Indefinido
de Minteguiga et al.	2001	14	Seio esfenoidal e etmoidal	Cefaleia	Embolização e ressecção	Interno	R0	3 anos	Não
Cansiz et al.	2002	17	Seio esfenoidal	Cefaleia	Ressecção	Externo	R0	3 anos	Indefinido
Gan et al.	2001	28	Seio esfenoidal	Cefaleia, diplopia	Ressecção	Interno	R+	3 anos	
Hunter et al.	1990	7	Seio esfenoidal e órbita	Edema periorbital	Ressecção	Externo	R0	1 ano	Não
Chartrand-Lefebvre et al.	1996	4	Seio esfenoidal	Ptose, estrabismo	Embolização, ressecção e escleroterapia (2 estágio intervenção)	Externo	R0	2 anos	
Tamini et al.	2005	14	Seio esfenoidal, órbita e base do crânio	Cefaleia, perda visual	Ressecção	Externo	R0	Indefinido	Não
Gan et al.	2007	5	Seio esfenoidal, órbita e temporal fossa	Diplopia	Ressecção	Indefinido	Indefinido	3 anos	Indefinido
Cocukta et al.	2009	9	Seio esfenoidal, seio etmoidal e órbita	Obstrução nasal, cefaleia	Ressecção	Externo	R0	2 anos	Não
Fikri et al.	2013	12	Seio etmoidal	Não definido	Embolização e ressecção	Indefinido	Indefinido	Indefinido	Indefinido
Nadkarni et al.	2001	19	Seio esfenoidal e etmoidal e órbita	Obstrução nasal, perda visual, epistaxe, anosmia	Ressecção	Externo	R0	1 ano	Não
Yee et al.	1977	10	Seio esfenoidal e etmoidal e órbita	Perda visual	Ressecção	Externo	R1	1 ano	

Tabela 1 (Continuação)

Autor	Ano	Idade	Localização	Sintomas	Tratamento	Abordagem	Ressecção	Acompanhamento	Recorrência
Goyal et al.	2012	14	Seio esfenoidal e etmoidal	Obstrução nasal, edema da bochecha	Ressecção	Externo	R1	3 meses	
Terkawi et al.	2005	7	Seio esfenoidal, seio etmoidal e órbita	Obstrução nasal, perda visual, proptose	Ressecção	Combinado	R1	5 meses	1
Hnenny et al.	2015	28	Seio esfenoidal, seio maxilar, seio etmoidal, órbita e base do crânio	Ptose, diplopia	Ressecção + embolização	Externo	R0	3 meses	Não
Hashemi et al.	2015	5	Seio esfenoidal	Ptose	Ressecção	Endoscópico	R1	6 meses	
Tang et al.	2009	17	Seio maxilar	Edema da bochecha, obstrução nasal	Ressecção + embolização	Externo	R0	4 anos	Não
Bozbuga et al.	2009	9	Seio esfenoidal, órbita e base do crânio	Obstrução nasal, cefaleia	Ressecção + embolização	Externo	R0	22 meses	Não
Janjua et al.	2014	30	Seio etmoidal	Cefaleia, diplopia	Sem cirurgia	Sem intervenção		4 anos	
Verma et al.	2013	8	Seio maxilar	Dente molar extópico	Ressecção	Interno	R0	1 ano	Não
Salmasi et al.	2011	16	Seio esfenoidal	Perda visual	Ressecção	Interno	R0	6 meses	Não
Sinha et al.	2010	13	Osso etmoidal e órbita	Perda visual	Ressecção	Indefinido	Indefinido	Indefinido	Indefinido

geral não recomendaríamos a embolização arterial pré-operatória. Outras opções de tratamento (p.ex., a enucleação ou curetagem do tumor) podem ser aplicadas em lesão extensa, não ressecável, mas geralmente não são usadas em doenças dos seios paranasais e altas taxas de recorrência, de 26 a 60%, são relatadas na literatura.^{5,9} Geralmente, a radioterapia não é usada para o tratamento de COA, mas pode ser parte do esquema terapêutico em tumores irredutíveis e recorrentes.⁵ Além disso, escleroterapia e a criocirurgia podem ser uma opção em tumores irredutíveis e recorrentes, embora, mais uma vez, a experiência da sua aplicação no COA seja muito limitada.^{7,10}

Para a ressecção do tumor, diferentes abordagens cirúrgicas, de acordo com o tamanho da lesão e a localização, podem ser usadas.¹¹ As lesões podem ser ressecadas com abordagens externas, como rinotomia lateral ou CES. Devido ao tamanho e à localização do COA, nenhuma ressecção total do tumor foi possível neste caso; portanto, decidimos usar a cirurgia endoscópica mínima invasiva para redução do volume do tumor, a fim de alcançar uma melhoria dos sintomas para o paciente com resultado estético ideal.

A abordagem endoscópica é menos invasiva, leva a uma recuperação mais rápida dos pacientes e a um resultado estético melhor no pós-operatório, particularmente importante em pacientes jovens. As principais partes do tumor foram ressecadas por via endoscópica. Ocorreu mínima perda de sangue durante a cirurgia; de forma que habitualmente não recomendaríamos a embolização arterial pré-operatória.

Dois anos após a cirurgia, nossa paciente estava totalmente livre de sintomas. Na endoscopia nasal não foi observada progressão do tumor, embora a RM ainda mostre um tumor residual mínimo na área do clivo e do osso etmoidal. Devido aos bons resultados neste caso, damos preferência à cirurgia endoscópica endonasal em relação a outros procedimentos cirúrgicos descritos para redução do volume do tumor, como enucleação, criocirurgia ou curetagens.^{5,9} Em nossa opinião, o acompanhamento pós-operatório deve incluir RM anual, para que seja observado o tamanho do tumor e avaliada a necessidade de revisão cirúrgica, que neste caso não foi necessária, até dois anos após a CES.

Conclusão

Embora os COA raramente acometam os seios nasais e/ou a base do crânio, eles devem ser considerados como

diagnóstico diferencial de lesões ósseas do crânio. Com exames clínico, histológico e radiológico, os COA podem ser diagnosticados com segurança. A cirurgia endoscópica minimamente invasiva pode ser usada para redução do volume do tumor, como tratamento sintomático em lesões radicalmente não ressecáveis.

Conflitos de interesse

Os autores declaram não haver conflitos de interesse.

Referências

1. Sinha NR, Szmigielski W, Khanna M. Aneurysmal bone cyst of the ethmoid sinus: a case report. *Pol J Radiol.* 2010;75:65–7.
2. Guilemany JM, Alobid I, Blanch JL, Ballesteros F, Alós L, Mulla J. Orbitoethmoid aneurysmal bone cyst. Case report and literature review. *Rhinology.* 2004;42:164–6.
3. Wendt S, Flügel W, Spuler A, Mairinger T, Hoch H, Bloching M. Aneurysmal bone cyst of the ethmoid sinus and skull base in a 3-year old child: a rare location of a benign bone lesion. *HNO.* 2010;58:57–62.
4. Upadhyay SK, Jha AK, Sharma S, Sah SP, Mishra SC. Aneurysmal bone cyst of paranasal sinuses. *Indian J Otolaryngol Head Neck Surg.* 2002;54:305–7.
5. Bozbuğa M, Turan Süslü H. Aneurysmal bone cyst of the sphenoid bone extending into the ethmoid sinus, nasal cavity and orbita in a child. *Turk Neurosurg.* 2009;19:172–6.
6. Yang BT, Wang YZ, Wang XY, Wang ZC. Imaging study of ossifying fibroma with associated aneurysmal bone cyst in the paranasal sinus. *Eur J Radiol.* 2012;81:3450–5.
7. Nadkarni T, Goel A, Desai K, Aiyer P, Shenoy A. Massive aneurysmal bone cyst of the anterior cranial fossa floor – case report. *Neurol Med Chir (Tokyo).* 2001;41:615–9.
8. Goyal A, Rastogi S, Singh PP, Sharma S. Aneurysmal bone cyst at the base of the skull. *Ear Nose Throat J.* 2012;91:7–9.
9. Liu JH, Newcomer MT, Murray AD, Myer CM. Aneurysmal bone cyst of the frontal sinus. *Am J Otolaryngol.* 2001;22:291–3.
10. Tsagozis P, Brosjö O. Current strategies for the treatment of aneurysmal bone cysts. *Orthop Rev.* 2015;7:6182.
11. de Minteguiaga C, Portier F, Guichard JP, Racy E, Heitzmann P, Huy PT, et al. Aneurysmal bone cyst in the sphenoid bone: treatment with minimally invasive surgery. *Ann Otol Rhinol Laryngol.* 2001;110:331–4.