



ARTIGO ORIGINAL

Papel da faringoplastia com avanço transpalatino no tratamento do colapso da parede lateral da faringe na AOS[☆]

Ahmed Elsobki , Waleed Moneir , Mohamed Abdelbadie Salem 
e Mohamed Elkahwagi *

ORL, HNS and Maxillofacial Surgery, Mansoura University, Mansoura, Egito

Recebido em 23 de outubro de 2020; aceito em 5 de abril de 2021

DESTAQUES

- Faringoplastia com avanço transpalatino é o procedimento de escolha para o manejo do fenótipo do palato vertical.
- O estudo destaca um novo papel da faringoplastia com avanço transpalatino no fortalecimento das paredes laterais da faringe.
- Os não respondedores à cirurgia palatina primária para AOS mostraram 75% de sucesso após faringoplastia com avanço transpalatino.
- Pacientes com colapso multinível no palato e parede lateral da hipofaringe são bons candidatos para faringoplastia com avanço transpalatino.

PALAVRAS-CHAVE

Avanço transpalatino;
Parede lateral
da faringe;
Colapso;
Hipofaringe;
AOS

Resumo

Introdução: A ausência de resposta à cirurgia palatina para AOS é um problema. O colapso residual da parede lateral da hipofaringe é um mecanismo de falha proposto.

Objetivo: Avaliar o papel da faringoplastia com avanço transpalatino em pacientes que não responderam à cirurgia palatina primária com colapso residual da parede lateral da hipofaringe.

Método: Estudo retrospectivo que será feito em casos que receberam faringoplastia com avanço transpalatino para parede lateral da hipofaringe residual. Os critérios de inclusão foram idade maior que 18 anos, AOS comprovada por polissonografia com índice de apneia e hipopneia > 15, colapso da parede lateral ao nível da hipofaringe comprovado por endoscopia do sono induzido por drogas e submetidos a amigdalectomia ou cirurgia palatina anterior para AOS. Os critérios de exclusão foram pacientes sem histórico de amigdalectomia ou qualquer outra cirurgia para AOS e aqueles com perda de seguimento. Os dados dos pacientes incluídos foram coletados e incluíram sexo, idade, dados polissonográficos, como índice de apneia e hipopneia, dessaturação de oxigênio e a escala de sonolência de Epworth calculada no pré-operatório.

[☆] Como citar este artigo: Elsobki A, Moneir W, Salem MA, Elkahwagi M. Role of transpalatal advancement pharyngoplasty in management of lateral pharyngeal wall collapse in OSA. Braz J Otorhinolaryngol. 2022;88:S82–S90.

* Autor para correspondência.

E-mail: Mohamedelkahwagi@mans.edu.eg (M. Elkahwagi).

A revisão por pares é da responsabilidade da Associação Brasileira de Otorrinolaringologia e Cirurgia Cérvico-Facial.

O desfecho inicial incluiu melhoria dos sintomas medida pelo escore da escala de sonolência de Epworth e avaliação da parede lateral da faringe por exame nasofaringoscópico no primeiro mês do pós-operatório. A medida do desfecho tardio foi feita pela polissonografia pós-operatória de 6 meses. Os dados foram analisados no programa SPSS.

Resultados: O estudo incluiu 37 pacientes com média de $40,43 \pm 6,51$ anos. O estudo incluiu 26 homens e 11 mulheres. Houve uma melhoria estatisticamente significativa do índice de apneia e hiponeia de $37,8 \pm 9,93$ para $9,9 \pm 2,55$. Além disso, foi encontrada uma melhoria estatisticamente significativa da menor saturação de oxigênio de $78,9 \pm 3,39$ para $83,3 \pm 3,31$. Os pacientes melhoraram clinicamente e essa melhoria foi medida pela melhoria estatisticamente significativa no escore da escala de sonolência de Epworth e na escala escala visual analógica do ronco.

Conclusão: A faringoplastia com avanço transpalatino alarga a via aérea retropalatina e tem um papel importante no manejo do fenótipo do palato vertical. Além disso, ela pode ter um papel no manejo das paredes laterais, especialmente no colapso da parede lateral da hipofaringe.

© 2021 Associação Brasileira de Otorrinolaringologia e Cirurgia Cérvico-Facial. Publicado por Elsevier Editora Ltda. Este é um artigo Open Access sob uma licença CC BY (<http://creativecommons.org/licenses/by/4.0/>).

Introdução

A apneia obstrutiva do sono (AOS) é uma doença multifatorial com muitos mecanismos fisiopatológicos responsáveis pelo colapso das vias aéreas durante o sono.¹ As principais causas provavelmente incluem uma anormalidade na anatomia das vias aéreas superiores e na capacidade de resposta dos músculos dilatadores das vias aéreas superiores a eventos respiratórios durante o sono.² Direcionar o tratamento para a condição clínica do paciente amplia as opções de tratamento e melhora a aceitação do paciente e os resultados cirúrgicos.³

O diagnóstico preciso do local do colapso das vias aéreas na AOS é a chave para o sucesso do plano de tratamento.⁴ Criar o plano de tratamento sob medida para cada paciente é o ideal, em vez de aplicar uma abordagem padronizada para todos os pacientes com AOS.⁵ O exame endoscópico das vias aéreas superiores tornou-se a pedra angular na avaliação de pacientes com AOS.⁶ A endoscopia do sono induzida por drogas (DISE, do inglês *Drug-Induced Sleep Endoscopy*) é agora a ferramenta mais prática para o diagnóstico do local de colapso e pode ser considerada a ferramenta que direciona o planejamento terapêutico.⁷

Elsobki et al. propuseram um sistema de classificação detalhado para os dados obtidos do DISE que ilustrou a divisão segmentar da parede lateral da faringe e descreveu minuciosamente o colapso retropalatino.¹ Eles propuseram um plano de tratamento baseado nessa classificação para os dados da DISE.¹ Entretanto, atualmente, a cirurgia palatina ainda é a mais comumente feita para o tratamento cirúrgico da AOS.⁸ Isso pode ser atribuído à maior incidência de colapso palatino e obstrução retropalatina em pacientes com AOS.^{7,9} Por outro lado, a cirurgia palatina em geral e especialmente a uvulopalatofaringoplastia (UPFP) mostraram uma taxa de sucesso variável de 25% a 80%.¹⁰ De acordo com estudos recentes, a taxa de sucesso da UPFP diminuiu para 40%, especialmente na AOS moderada e grave.¹¹ Aumentar a taxa de sucesso da cirurgia palatina e velofaringea continua a ser uma questão desafiadora.^{12,13}

Em um grande estudo de Kerizian feito em um grupo de pacientes que não responderam à cirurgia primária para AOS, ele propôs que a obstrução residual no nível da parede lateral hipofaríngea (LH) poderia ser a causa de resultados parciais após a cirurgia do palato.¹⁴ Procedimentos na parede lateral da faringe, como faringoplastia lateral e faringoplastia com expansão do esfíncter, podem tratar as paredes laterais orofaríngeas, mas podem não ter o efeito ideal ao nível da hipofaringe.^{14–16} Elsobki et al. propuseram que a faringoplastia com expansão do esfíncter poderia ter um papel no manejo do colapso da LH.¹ Outros cirurgiões propuseram procedimentos na estrutura óssea, como suspensão do hioide e avanço maxilomandibular, para o manejo do colapso da LH.^{17–19} No entanto, Kerizian observou que muitos desses procedimentos podiam apresentar colapso residual na hipofaringe após a cirurgia.¹⁴ Ele argumentou que a suspensão do hioide pode tratar a epiglote mais especificamente do que as paredes laterais da hipofaringe devido ao deslocamento anterior e à estabilização do osso hioide e, indiretamente, do ligamento hioepiglótico.¹⁴ Além disso, Bowden et al., que conduziram um estudo prospectivo para avaliação da suspensão do hioide com UPFP em pacientes com AOS, alcançaram uma taxa de sucesso de apenas 17% e concluíram que a suspensão de hioide por si só não é um tratamento eficaz para o colapso da hipofaringe em pacientes com AOS.¹⁷

Woodson e Toohill propuseram pela primeira vez a faringoplastia com avanço transpalatino (TPAP, do inglês *transpalatal advancement pharyngoplasty*) em 1993 como uma modificação do procedimento comumente feito na época, que era a UPFP.²⁰ Segundo os autores a TPAP aumentaria o espaço da orofaringe através do avanço palatino em vez da excisão de tecido mole.²⁰ O procedimento foi originalmente descrito pela feitura de uma incisão em "arco gótico" para expor o palato duro. Esse procedimento foi modificado para uma incisão em hélice por Shine em 2007 para diminuir a probabilidade de criação de uma fístula oronasal e, de outra maneira, poucas modificações do procedimento original foram feitas.²¹

Este estudo teve como objetivo avaliar o papel da TPAP na imobilização da parede lateral, especialmente ao nível da hipofaringe. Nossa hipótese é que a feitura da TPAP em não respondedores à cirurgia palatina primária para AOS ou aqueles submetidos à tonsilectomia anterior, especialmente aqueles que apresentam colapso da parede lateral da hipofaringe na DISE, alcançariam um resultado favorável na cirurgia. O objetivo específico do estudo foi avaliar o papel da TPAP para melhorar o IAH e a menor saturação de O₂ em pacientes que não responderam à cirurgia palatina primária com colapso da LH.

Métodos

Desenho do estudo

Para abordar os objetivos da pesquisa, os autores desenvolveram este estudo retrospectivo para os casos de apneia obstrutiva do sono (AOS) que foram submetidos à faringoplastia com avanço transpalatino (TPAP) para colapso da parede lateral hipofaríngea (LH) comprovado por endoscopia do sono induzida por drogas (DISE) pré-operatória e manobra de Muller. A aprovação do conselho de ética institucional para avaliação retrospectiva e coleta de dados foi obtida antes do início do estudo (número de referência R: RP.20.06.72). A população do estudo foi composta por todos os pacientes com AOS com colapso da LH que se apresentaram nos *Mansoura University Hospitals* entre janeiro de 2014 e janeiro de 2019. Para serem incluídos na amostra do estudo, os pacientes deveriam preencher os seguintes critérios de inclusão: idade superior a 18 anos, AOS comprovada por polissonografia com índice de apneia e hipopneia (IAH) > 20, com colapso da parede lateral ao nível da hipofaringe (LH), isoladamente ou combinado com colapso retropalatino residual comprovado pela DISE, e que foram submetidos à uma tonsilectomia anterior com cicatrizes na parede faríngea lateral ou procedimento palatino anterior para AOS. Os critérios de exclusão foram aqueles sem história de amigdalectomia ou qualquer outra cirurgia para AOS e aqueles com falha no seguimento ou aqueles que não completaram o período de seguimento. Os dados dos pacientes incluídos no estudo foram coletados e incluíram sexo, idade, dados polissonográficos como IAH, dessaturação de oxigênio e o cálculo do escore da escala de sonolência de Epworth (ESE) pré-operatório.

Variáveis do estudo: a variável preditora do estudo foi o desempenho da TPAP para casos de AOS principalmente com LH na DISE que apresentavam cicatriz na parede lateral da faringe que tornam os procedimentos de tecidos moles da parede lateral da faringe mais difíceis cirurgicamente e menos bem-sucedidos. As variáveis de desfecho foram a resolução dos sintomas de AOS no pós-operatório, a observação de parede faríngea lateral bem tensionada na nasofaringoscopia na vigília com um mês de pós-operatório e a correção do IAH e da dessaturação de oxigênio na polissonografia pós-operatória de 6 meses.

Técnica da DISE

Para nossa técnica de DISE, como relatamos anteriormente no artigo que descreve o sistema de classificação LWPTL para

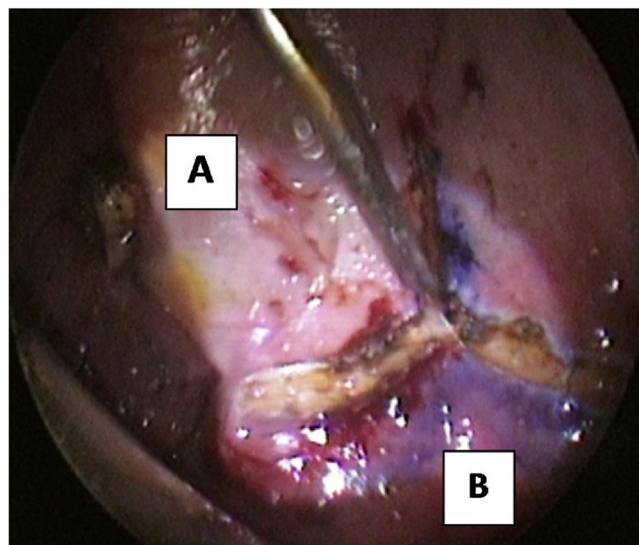


Figura 1 Incisão em hélice. (A) palato duro; (B) palato mole.

dados de DISE, o paciente ficou na posição supina na mesa de operação. Os pacientes receberam monitoração cardi-respiratória básica (oximetria de pulso, pressão arterial e eletrocardiograma). A profundidade-alvo da sedação é a transição da consciência para a inconsciência (perda de resposta à estimulação verbal), em termos práticos, quando o paciente começa a roncar e a engasgar. Essa descrição do nível de sedação desejado deve-se ao fato de não termos o monitoramento do índice bispectral em nosso departamento. A atropina foi usada em todos os pacientes uma vez, 30 minutos antes da anestesia, a uma dose de 0,6 mg/kg, pois é uma droga anticolinérgica que diminui a salivagem durante a avaliação. O sono foi induzido com propofol com uma dose de 1,5 mg/kg em bólus e então foi mantido com uma infusão simplesmente controlada manualmente. O propofol é um hipnótico de ação ultracurta que permite maior controle da profundidade da sedação durante a endoscopia do sono. Portanto, a indução gradual lenta foi usada para evitar a sedação excessiva.¹

Abordagem cirúrgica

A abordagem modificada para TPAP foi feita em todos os casos. O procedimento foi feito sob anestesia geral com intubação oral. Para a hemostasia de incisão planejada, na junção do palato duro e mole e na aponeurose do tensor lateral medial ao hâmulos. A incisão em hélice foi feita com dissecação subperiosteal dos retalhos de base lateral (fig. 1). A perfuração do palato duro posterior com broca de diamante até atingir a mucosa foi feita, deixou-se uma faixa delgada do palato duro posterior (2 mm) com sua fixação ao palato mole (fig. 2). A separação do palato mole do septo nasal posterior foi feita com uma tesoura forte (fig. 3). A perfuração óssea abre um espaço para mover o palato mole anteriormente. A mucosa nasal foi incisada (com eletrocautério) proximal e lateral à osteotomia (fig. 4). Os orifícios das perfurações palatinas foram feitos em um ângulo de 45° em relação ao palato, estenderam-se da superfície oral do palato até a cavidade nasal (fig. 5). Um segmento forte

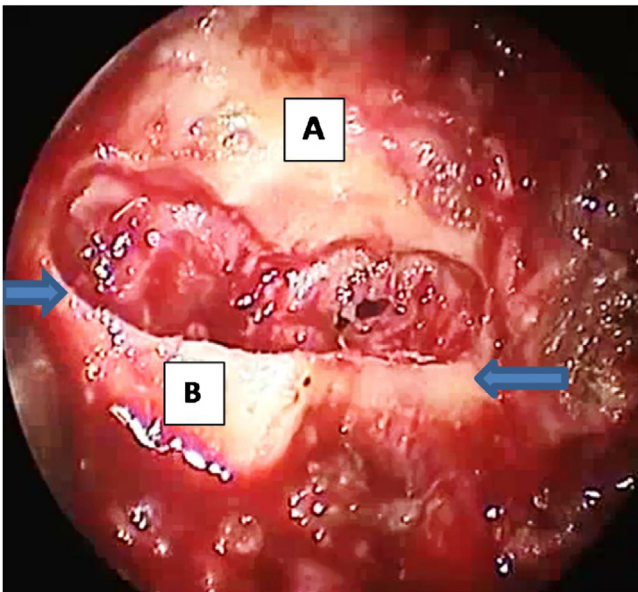


Figura 2 Perfurado 1 cm do palato duro posterior que deixou 2 mm da borda óssea e expôs a mucosa sem abri-la. As setas referem-se ao local da osteotomia vertical para separar o palato duro do mole para permitir o avanço do palato, espinha nasal posterior, anexada ao palato mole. (A) palato duro; (B) espinha nasal posterior e 1 mm distal do palato duro.

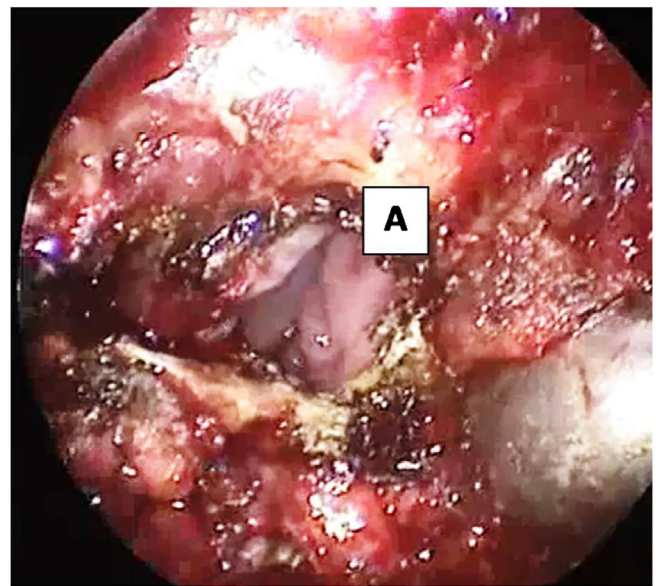


Figura 4 Incisão na mucosa nasal e separação dos palatos duro e mole que expõe a nasofaringe. (A) mucosa nasal, nasofaringe.

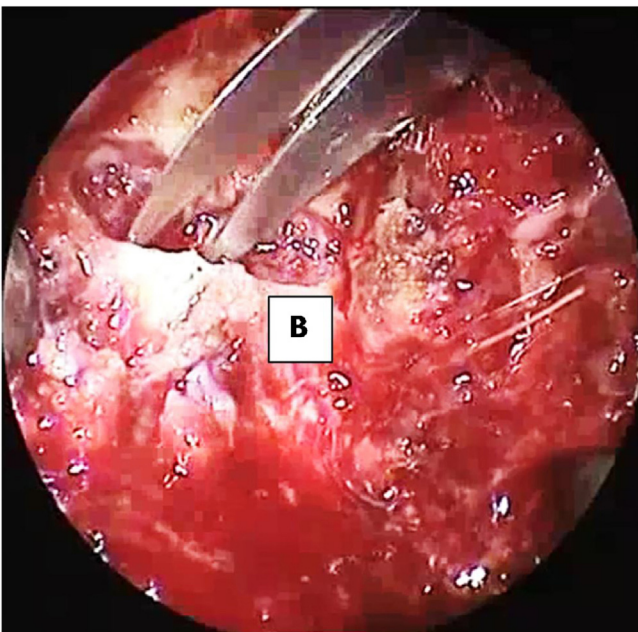


Figura 3 Separação do palato mole do septo nasal posterior com tesoura forte. (B) 1 mm de palato duro posterior anexado ao palato mole.

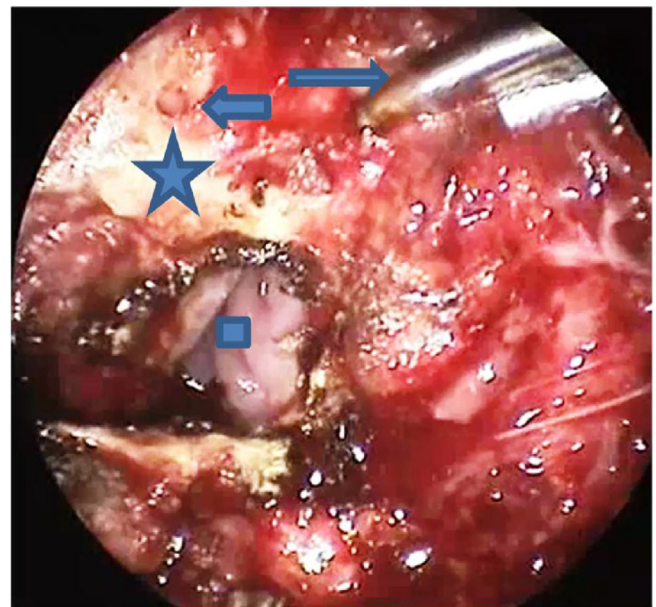


Figura 5 Orifícios perfurados na borda posterior do palato duro com a seta curta indicam o orifício feito no lado direito do palato duro posterior e a seta longa indica a broca. O quadrado refere-se à cavidade nasal vista após a incisão da mucosa. A estrela aponta para o segmento bom do osso que mede cerca de 4mm entre o orifício e a borda.

(3–4mm) de osso deve ser deixado entre esses orifícios e a margem óssea é excisada. O tendão tensor foi incisado lateralmente medialmente à inserção no hâmulos. Duas osteotomias verticais foram feitas 2 cm lateralmente à espinha nasal posterior para separar completamente o palato mole anexado à espinha nasal e a borda posterior do palato duro do palato duro. Duas suturas (trançadas) foram passadas

através dos orifícios perfurados na nasofaringe e ao redor da osteotomia. As suturas foram amarradas enquanto o assistente puxava o palato para a frente com um instrumento curvo e rombo (fig. 6). O tecido mole e o fechamento da mucosa foram feitos em duas camadas para evitar deiscência da ferida (fig. 7).

Medida do desfecho: a dor pós-operatória foi medida pelo escore na escala visual analógica (EVA) e a melhoria dos sintomas da AOS foram os principais desfechos inici-

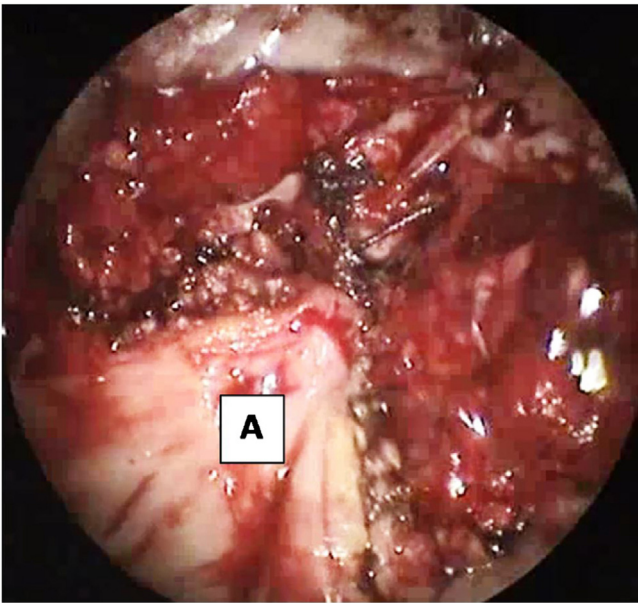


Figura 6 Suturas colocadas através de orifícios perfurados, na dobra da aponeurose tensora lateralmente. (A) O palato mole mostrou avanço anterior por meio da sutura nas perfurações feitas no palato duro.

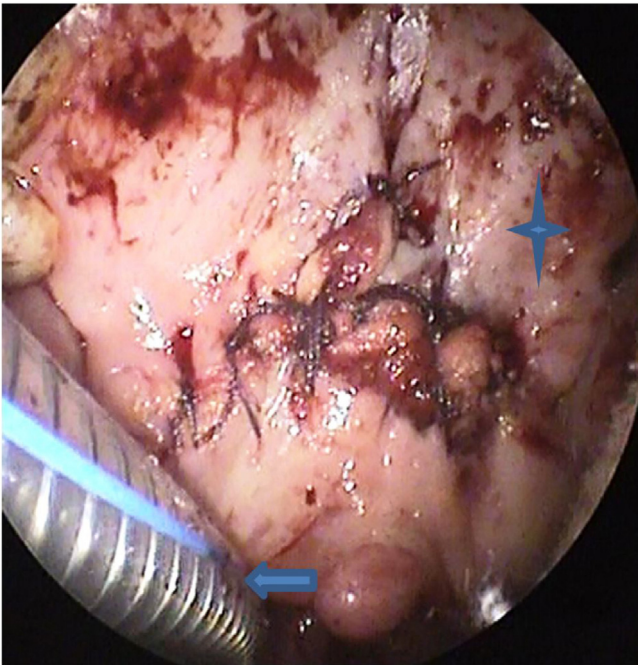


Figura 7 Fechamento da incisão.

ais nos primeiros cinco dias e nos primeiros seis meses de pós-operatório consecutivamente e foi medida através da melhoria da ESE. A tensão ideal da parede lateral foi um desfecho inicial medido através da avaliação clínica da parede lateral da faringe pela nasofaringoscopia na vigília com feitura da manobra de Muller com um mês de pós-operatório. A melhoria do IAH e do nível de dessaturação de oxigênio foram as medidas de desfecho tardias, conforme determinado pela polissonografia pós-operatória de seis meses.

Análise estatística

Os dados foram analisados com o *software* SPSS (Statistical Package for the Social Sciences) versão 15. Os dados qualitativos foram apresentados como número e porcentagem. Os dados quantitativos normalmente distribuídos foram apresentados como média \pm desvio-padrão (DP). Dados ordinais e dados quantitativos sem distribuição normal foram apresentados como mediana e intervalo. A comparação dos dados antes e depois da cirurgia foi feita com o teste de postos sinalizados de Wilcoxon. A comparação dos dados ordinais foi feita com o teste de Mann-Whitney. A comparação dos dados contínuos foi feita com o teste *t* de Student. Um valor de *p*-bicaudal $< 0,05$ foi considerado estatisticamente significativo.

Resultados

Sessenta e cinco pacientes submetidos à cirurgia de TPAP no período de 2014 a 2019 foram identificados. Todos os pacientes fizeram polissonografia pré-operatória e todos recusaram a terapia com CPAP (pressão positiva contínua nas vias aéreas). Vinte e oito pacientes foram excluídos do estudo. Os motivos de exclusão foram a presença de colapso da base da língua na DISE (8 pacientes), TPAP primária para via aérea retropalatina identificada na DISE (10 pacientes), TPAP para não responder à cirurgia primária sem LH na DISE (2 pacientes), pacientes sem polissonografia pós-operatória disponível porque os pacientes recusaram a polissonografia pós-operatória devido à melhoria dos sintomas (8 pacientes). Eram inelegíveis para inclusão na população do estudo 180 pacientes. Vinte e oito casos tinham colapso hipofaríngeo da parede lateral combinado ao colapso retropalatino residual. Os nove casos restantes tinham colapso isolado de LH.

O estudo incluiu 26 homens e 11 mulheres, com média de $40,43 \pm 6,51$ anos. Os pacientes incluídos tinham um IAH médio de $37,8 \pm 9,93$, uma média de dessaturação de O_2 mais baixa de $78,9 \pm 3,39$, um escore mediano na ESE de 16 ($\times 13-20$), um escore mediano na EVA de ronco de 9 com uma variação de 7 a 10 e um IMC pré-operatório de $33,63 \pm 3,71$.

Os parâmetros polissonográficos pós-operatórios do IAH e da SaO_2 mais baixa, registrados no estudo do sono de seguimento, foram comparados com os valores pré-operatórios de cada paciente. A análise estatística revelou uma redução estatisticamente significativa do IAH, melhoria do escore da EVA do ronco, da ESE e melhoria da menor saturação de O_2 (tabelas 1 e 2).

A dor pós-operatória foi medida através do escore da EVA atribuído por cada paciente no primeiro, terceiro e quinto dias de pós-operatório. O escore de dor da EVA foi 7, 6 e 3 consecutivamente (tabela 3).

Em relação ao procedimento primário para AOS na população estudada, foram feitas 20 UPFPs, 10 faringoplastias com expansão de esfíncter, 5 faringoplastias de recolocação e 2 palatoplastias anteriores. Todos os pacientes foram submetidos à cirurgia primária antes da TPAP neste estudo, com uma média de 20 meses antes da TPAP. Todos os procedimentos da UPFP foram feitos em outros hospitais. As faringoplastias de recolocação foram feitas pelos autores para colapso retropalatino. As faringoplastias esfinc-

Tabela 1 Dados pré e pós-operatórios dos pacientes incluídos com diferenças estatisticamente significantes

	Pré-operatório	Pós-operatório	p-valor
IAH	37,8 ± 9,93	9,9 ± 2,55	< 0,001 S
Nadir do O ₂ (menor ponto da dessaturação de O ₂)	78,9 ± 3,39	83,3 ± 3,31	0,01 S
Escore do ronco na EVA	9 (7–10)	3 (2–4)	< 0,001 S
ESE	16 (13–20)	8 (5–10)	< 0,001 S
IMC	33,63 ± 3,71	33,31 ± 3,47	0,09

Tabela 2 Distribuição por sexo da população de estudo e diferença no índice de massa corpórea (IMC)

Sexo	IMC pré-operatório	IMC pós-operatório	Redução do IAH
Masculino (20)	(35,02 ± 4,12)	(34,26 ± 3,72)	(29,88 ± 9,15)
Feminino (17)	(32,24 ± 3,31)	(32,01 ± 3,22)	(25,92 ± 7,25)

Tabela 3 Diferença entre a dor pós-operatória medida pela EVA entre os pacientes com faringoplastia de recolocação e aqueles com TPAP no 1º, 3º e 5º dias de pós-operatório

Dia do pós-operatório	Faringoplastia de recolocação	TPAP	p-valor
1º	9 (8–10)	7 (6–9)	0,001
3º	8 (6–9)	6 (5–7)	< 0,001
5º	5 (4–7)	3 (2–5)	< 0,001

terianas foram feitas para colapso da parede lateral. As palatoplastias anteriores foram feitas para colapso palatino anteroposterior.

De acordo com os critérios de Sher para o sucesso cirúrgico na AOS, obtivemos 75% dos pacientes com mais de 50% de redução do IAH e IAH pós-operatório < 20.

O exame nasofaringoscópico das vias aéreas com um mês de pós-operatório foi feito em todos os pacientes com a manobra de Muller. Uma ampla via aérea retropalatina foi alcançada em todos os pacientes com boa tensão nas paredes laterais da faringe (fig. 8). Observamos que quanto melhor o apoio das paredes laterais da faringe, mais elas se correlacionam com maior melhoria do IAH na polissonografia pós-operatória de 6 meses.

Nenhuma complicação importante, como sangramento maciço ou morte, foi observada no estudo. A principal complicação observada no estudo foi o desenvolvimento de fístula oronasal pós-operatória, que ocorreu em 5 pacientes. A fístula teve fechamento espontâneo em 4 pacientes e necessitou de fechamento cirúrgico em um paciente. Dificuldade parcial para engolir foi observada em 3 pacientes, foi resolvida espontaneamente após um mês de pós-operatório. Nenhum paciente desenvolveu alterações clinicamente identificáveis nas características da fala ou problemas velofaríngeos.

Discussão

A não resposta à cirurgia palatina e faríngea primária é uma das limitações da cirurgia do sono.¹⁴ Muitos fatores são responsáveis pela falha na cirurgia do sono.²² Nível de colapso

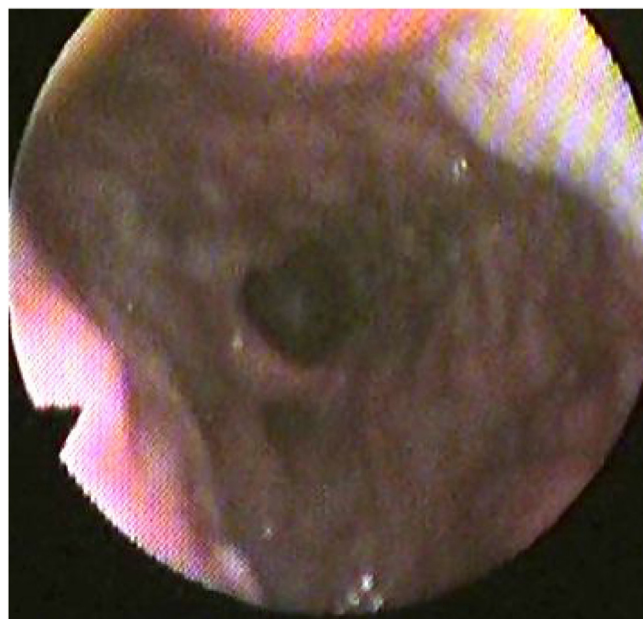


Figura 8 A nasofaringoscopia pós-operatória mostra amplo espaço retropalatino e paredes laterais da faringe bem tensionadas. A seta da câmera indica o palato mole e a espuma está localizada na parede posterior da faringe. A seta indica a base da língua, a estrela indica a parede posterior da faringe.

não identificado, imobilização inadequada da parede lateral da faringe, anormalidade fisiopatológica e abertura da boca durante o sono são os principais fatores que contribuem para a falha.^{14,23} Surpreendentemente, foi constatado

que a maioria dos casos de falha da UPFP apresentou um colapso residual ao nível do palato e das paredes laterais da faringe.^{22,24} A DISE é a ferramenta recente mais aceita para avaliação dos locais de colapso das vias aéreas em pacientes com AOS e seu uso mudou o protocolo de tratamento para esses casos.²⁵ No presente estudo, propusemos o uso de TPAP para os pacientes que não responderam à cirurgia palatina primária quando apresentaram colapso da parede lateral hipofaríngea (LH) na DISE. A falha cirúrgica primária foi definida como pacientes que apresentaram uma redução do IAH inferior a 50% ou aqueles que ainda apresentam um IAH superior a 20.²⁶

O conceito de avanço do palato é baseado na fisiopatologia da AOS.²⁴ O avanço maxilomandibular (AMM) pode ser considerado a cirurgia multinível mais eficaz para o tratamento da AOS.^{19,27} Foi documentado que os desfechos do AMM em relação à melhoria da qualidade do sono são comparáveis aos da CPAP.²⁸ Liu et al. demonstraram que a alteração do padrão das vias aéreas após o AMM é mais evidente ao nível das paredes laterais da faringe.¹⁹ Eles documentaram que os pacientes com maior melhoria do colapso da parede lateral apresentaram maior redução do IAH no pós-operatório.^{19,29} Entretanto, o AMM não é amplamente feito por vários motivos; os mais importantes são a alta morbidade da cirurgia e as altas demandas técnicas do procedimento.²⁴ Por outro lado, o TPAP avança o palato mole com suas ligações aos músculos das paredes laterais da faringe através da maxilectomia posterior e avanço do palato mole. Nesse procedimento, o espaço das vias aéreas retropalatinas é aumentado sem alterar o esqueleto facial e é direcionado principalmente para o local do colapso ao nível do palato.^{21,30} Neste estudo, propusemos o papel da TPAP não apenas ao nível do palato, mas também ao nível das paredes laterais da faringe, especialmente ao nível da hipofaringe. A explicação para essa teoria é que a parede lateral da faringe é composta pelos músculos da faringe, como o palatofaríngeo, que se originam proximalmente do palato duro e da aponeurose palatina do palato mole e se inserem na cartilagem tireoide, formando uma projeção notável na parede lateral da faringe.¹⁶ Portanto, teoricamente, quando o palato mole é avançado anteriormente, isso deveria causar mais tensão na parede lateral da faringe, evitar seu colapso em pacientes com AOS.

Uma metanálise recente feita sobre TPAP mostrou que esse procedimento melhora significativamente o IAH e aumenta as vias aéreas ao nível da nasofaringe e orofaringe, independentemente do local de obstrução pré-operatória.³¹ Eles mostraram que a TPAP melhorou significativamente o IAH de uma média de $54,6 \pm 23,0$ para uma média de $19,2 \pm 16,8$ no pós-operatório.³¹ Woodson propôs a TPAP, que é baseada no avanço do tecido mole, como uma opção em potencial à UPFP, que se baseia em grande excisão de tecidos moles.²⁰ O procedimento mostrou uma melhoria dramática no pós-operatório em sua aplicação inicial em 11 pacientes, com melhoria do índice de distúrbio respiratório (RDI, do inglês *respiratory disturbance index*) de 73,3 para 25,1 horas.²⁰ Neste estudo, fizemos a TPAP modificada em 37 pacientes que não apresentaram muita melhoria de sua AOS após a cirurgia palatina primária e mostraram colapso da LH como causa de seus sintomas residuais identificados pela DISE pré-operatória. Encontramos uma melhoria

significativa do IAH de $37,8 \pm 9,93$ para $9,9 \pm 2,55$ no pós-operatório.

Em comparação com a redução alcançada no IAH no pós-operatório com a obtida na cirurgia hioide para colapso da hipofaringe e AMM, a redução alcançada parece ser comparável a esses procedimentos. Uma redução significativa do IAH com média e DP de $27,9 \pm 8,17$ foi alcançada em nosso estudo, com melhoria significativa t do IAH de $37,8 \pm 9,93$ para $9,9 \pm 2,55$. Esse resultado é comparável ao obtido pela miotomia e suspensão do hioide alcançado por Ong et al., que obtiveram redução do IAH de $49,9 \pm 16,60$ para $29,1 \pm 24,9$ no pós-operatório.³² A principal diferença é que eles tinham pacientes com AOS mais grave, pois usaram a cirurgia hioide como cirurgia primária para AOS com colapso da hipofaringe.³¹ Em nosso estudo, obtivemos sucesso cirúrgico de acordo com os critérios de Sher de mais de 90%, como declarado nos resultados.²⁶ De fato, o AMM obteve a melhor redução do IAH, de $60,0 \pm 25,6$ para $7,5 \pm 3,4$ no pós-operatório. Entretanto, nossa redução de IAH é comparável àquela alcançada no AMM, mesmo que uma menor redução seja alcançada levando-se em consideração a menor morbidade da TPAP em comparação com o AMM.

A menor saturação de O_2 é outro parâmetro que melhora após a TPAP.¹² De todos os parâmetros medidos com a polissonografia, o nível de dessaturação de oxigênio e sua duração permaneceram um dos mais importantes preditores independentes de efeitos adversos em longo prazo nas funções cardiovasculares e neurocognitivas.¹⁹ A metanálise feita sobre a TPAP mostrou melhoria significativa de $81,9 \pm 8$ para $85,4 \pm 6,9$ no pós-operatório. Woodson não encontrou uma melhoria significativa na menor saturação de O_2 .²⁰ Ele argumentou que a menor saturação de O_2 pode não ter tanta importância clínica quanto o tempo de saturação de O_2 menor do que 85%.²⁰ No entanto, Liu et al. documentaram que a maior melhoria da menor saturação de oxigênio no pós-operatório está intimamente relacionada ao grau de tensão e a menor colapsibilidade das paredes laterais da faringe.¹⁹ Em nosso estudo, encontramos uma melhoria estatisticamente significativa da menor saturação de O_2 , de $78,9 \pm 3,39$ para $83,3 \pm 3,31$ e isso lida com o grau de tensão observado nas paredes laterais.

A metanálise feita sobre a TPAP mostrou que os parâmetros polissonográficos melhoraram significativamente após o procedimento, especialmente o IAH e a menor saturação de O_2 .³¹ Entretanto, uma das limitações na coleta de dados para a metanálise foi que todos os estudos que discutiram a eficácia do procedimento não relataram desfechos para sonolência, como a escala de sonolência de Epworth (ESE) e a melhoria do ronco.³¹ Em nosso estudo, avaliamos a evolução clínica dos pacientes e tivemos melhoria significativa da ESSE, de uma mediana de 16 e uma variação de 13-20 para 8 (5-10) no pós-operatório. Além disso, os pacientes relataram melhoria do nível de ronco avaliado pela escala visual analógica (EVA), de um nível pré-operatório de 9 (7-10) para um nível pós-operatório de 3 (2-4).

A dor pós-operatória é um dos pesadelos para pacientes com AOS submetidos a qualquer procedimento de faringoplastia. Woodson et al. discutiram a dor pós-operatória na TPAP ao compará-la com a UPFP e observaram que o grau de dor e odinofagia após a TPAP é muito menos intensa do que após a UPFP.²⁴ Em nosso estudo,

medimos a dor pós-operatória pela escore da EVA determinado pelo paciente no 1º, 3º e 5º dias de pós-operatório e a mediana da EVA foi de 7, 6 e 3, respectivamente. Esses valores foram comparáveis ao escore de dor pós-operatória após a faringoplastia de recolocação como um exemplo publicado anteriormente⁶ (tabela 3). Verificamos que a dor pós-operatória na TPAP é menos intensa do que na faringoplastia de recolocação, com significância estatística. Os autores acreditam que a tonsilectomia e os procedimentos de tecidos moles da parede lateral sejam mais dolorosos do que a TPAP, que não exige muita manipulação e dissecação da mucosa.

Apesar da relativa falta de estudos sobre TPAP, ela tem se mostrado uma cirurgia eficaz que pode ser feita como uma intervenção de primeiro estágio em indivíduos com obstrução multinível.¹⁴ O procedimento foi inicialmente proposto como uma opção à UPPF por Woodson e Toohil.¹⁸ Com o avanço dos procedimentos diagnósticos para avaliar os locais de obstrução das vias aéreas, especialmente com a prática da DISE na avaliação, foi possível adaptar a abordagem cirúrgica para a patologia específica de cada paciente.⁴ Desde então, a TPAP foi indicada para pacientes que apresentam colapso das vias aéreas retropalatinas com fenótipo de palato vertical.¹³ Woodson em 2015 descreveu três padrões para a morfologia palatina: o palato oblíquo, no qual o estreitamento está no palato mole, o palato intermediário, no qual o estreitamento está no palato mole e genu, e o palato vertical, no qual o estreitamento está no palato mole, genu e palato duro. Esses padrões foram a razão para selecionar a cirurgia palatina apropriada para a AOS, especialmente a TPAP para aqueles com palato vertical.³⁰ Elsobki et al. propuseram a TPAP em seu algoritmo de tratamento como um procedimento cirúrgico adequado para aqueles que apresentam colapso da parede lateral da hipofaringe e palatino alto.¹ Os autores ainda propõem o papel adicional da TPAP no aumento das paredes laterais da faringe de uma forma que imita a tensão das paredes laterais fornecida pelo AMM. Portanto, partimos para a feitura da TPAP nos casos com falha da cirurgia palatina primária com colapso da parede lateral ao nível da hipofaringe.

Este estudo mostra um papel emergente para a TPAP em pacientes com AOS que apresentam colapso da parede lateral. Foi demonstrado que uma grande proporção de pacientes com AOS apresenta colapso multinível, com uma grande proporção do colapso combinado da parede lateral e palatina.¹ Liu et al. relataram uma forte associação entre o grau de colapsabilidade das paredes laterais da faringe e a gravidade da AOS.¹⁹ Além disso, eles documentaram que a melhor redução do IAH geralmente está relacionada ao manejo ideal das paredes laterais da faringe em cirurgia multinível para AOS.¹⁹ O escalonamento da cirurgia é o manejo cirúrgico mais aceito para o colapso multinível, objetiva diminuir a morbidade para os pacientes.^{21,33} Os autores são de opinião que a TPAP pode ser uma boa cirurgia de estágio único para uma grande proporção de pacientes com AOS que apresentam colapso multinível ao nível do palato e paredes laterais da faringe. Essa recomendação necessita de mais estudos e validação do papel da cirurgia no tratamento do colapso da parede lateral.

Existem algumas limitações para este estudo. A existência de poucos estudos que discutem as indicações e o desfecho da TPAP é uma das limitações que dificul-

tam bastante a comparação do desfecho da cirurgia com a literatura. A natureza retrospectiva do estudo é outra limitação. Como a cirurgia foi proposta para um novo nível de colapso e dedicada aos não respondedores à cirurgia palatina primária, foi difícil conduzir o estudo de forma prospectiva. De fato, mais pesquisas prospectivas são necessárias para validar o papel da TPAP em pacientes que não respondem à cirurgia primária e até mesmo em pacientes com AOS com colapso primário multinível no palato e nas paredes laterais da faringe. A falta de estudos manométricos em nosso instituto não nos permitiu medir com precisão a tensão e o espaço ganho nas paredes laterais da faringe. Entretanto, contamos com a avaliação nasofaringoscópica estática pós-operatória das paredes laterais da faringe em conjunto com a manobra de Muller e a melhoria do IAH no pós-operatório. A forma de infusão do propofol durante a feitura da DISE é outra limitação, pois não infundimos uma dose-alvo controlada.

Conclusão

Os indivíduos não respondedores à cirurgia palatina primária se beneficiam grandemente com a feitura da faringoplastia com avanço transpalatino (TPAP). A TPAP é o procedimento de escolha nos casos de fenótipo de palato vertical. Além disso, a cirurgia avança o palato mole anteriormente, causa mais tensão na parede lateral da faringe, principalmente ao nível da hipofaringe. Este estudo é o primeiro a esclarecer o papel adicional da TPAP na imobilização da parede lateral da faringe, além de seu papel principal no colapso retropalatino. Entretanto, mais pesquisas prospectivas são necessárias para aumentar e esclarecer o seu real papel.

Consentimento informado

O consentimento informado foi obtido de todos os participantes individuais incluídos no estudo.

Declaração de apoio financeiro

Os autores declaram que este estudo não recebeu apoio financeiro.

O estudo foi realizado de acordo com os padrões éticos da Mansoura University IRB e com a Declaração de Helsinque de 1964 e suas emendas posteriores ou padrões éticos comparáveis.

Conflitos de interesse

Os autores declaram não haver conflitos de interesse.

Referências

1. Elsobki A, Cahali MB, Elkahwagi M. LwPTL: a novel classification for upper airway collapse in sleep endoscopies. *Braz J Otorhinolaryngol.* 2019;85:379–87.
2. Fogel RB, Malhotra A. DPW: Pathophysiology of obstructive sleep apnoea/hypopnoea syndrome. *Thorac.* 2004;159–64.

3. Sutherland K, Cistulli PA. Recent advances in obstructive sleep apnea pathophysiology and treatment. *Sleep Biol Rhythms*. 2015;13:26–40.
4. Ephros HD, Madani M, Yalamanchili SC. Surgical treatment of snoring & obstructive sleep apnoea. *Indian J Med Res*. 2010;13:267–76.
5. Caples SM, Rowley JA, Prinsell JR, Pallanch JF, Elamin MB, Katz SG, et al. Surgical modifications of the upper airway for obstructive sleep apnea in adults: a systematic review and meta-analysis. *Sleep*. 2010;33:1396–407.
6. Elkahwagi M, Elokda M, Elghannam D, Elsobki A. Role of autologous platelet-rich fibrin in relocation pharyngoplasty for obstructive sleep apnoea. *Int J Oral Maxillofac Surg*. 2019;49:200–6.
7. Kezirian EJ, White DP, Malhotra A, Ma W, McCulloch CE, Goldberg AN. Interrater reliability of drug-induced sleep endoscopy. *Arch Otolaryngol - Head Neck Surg*. 2010;136:393–7.
8. Huo H, Li W, Tian X, Xu C, Wang J, Yang D. Endoscopic upper airway evaluation in obstructive sleep apnea: Mueller's maneuver versus simulation of snoring. *Sleep Breath*. 2015;19:661–7.
9. Dijemeni E, D'Amone G, Gbati I. Drug-induced sedation endoscopy (DISE) classification systems: a systematic review and meta-analysis. *Sleep Breath*. 2017:983–94.
10. Friedman M, Vidyasagar R, Bliznikas D, Joseph N. Does severity of obstructive sleep apnea/hypopnea syndrome predict uvulopalatopharyngoplasty outcome? *Laryngoscope*. 2005;115(2108):9–13.
11. Li HY, Lee LA. Relocation pharyngoplasty for obstructive sleep apnea. *Laryngoscope*. 2009;119:2472–7.
12. Zhang J, Li Y, Cao X, Xian J, Tan J. The combination of anatomy and physiology in predicting the outcomes of velopharyngeal surgery. *Laryngoscope*. 2014:1718–23.
13. Rotenberg BW, Vicini C, Pang EB, Pang KP. Reconsidering first-line treatment for obstructive sleep apnea: A systematic review of the literature. *J Otolaryngol - Head Neck Surg*. 2016;45:1–9.
14. Kezirian EJ. Nonresponders to pharyngeal surgery for obstructive sleep apnea: insights from drug-induced sleep endoscopy. *Laryngoscope*. 2011:1320–6.
15. Cahali MB. Lateral pharyngoplasty: a new treatment for obstructive sleep apnea hypopnea syndrome. *Laryngoscope*. 2003;113:1961–8.
16. Sorrenti G, Piccin O. Functional expansion pharyngoplasty in the treatment of obstructive sleep apnea. *Laryngoscope*. 2013;123:2905–8.
17. Bowden MT, Kezirian EJ, Utley D, Goode RL. Outcomes of hyoid suspension for the treatment of obstructive sleep apnea. *Arch Otolaryngol Head Neck Surg*. 2005;131:440–5.
18. Woodson BT, Sitton M, Jacobowitz O. Expansion sphincter pharyngoplasty and palatal advancement pharyngoplasty: Airway evaluation and surgical techniques. *Oper Tech Otolaryngol Head Neck Surg*. 2012;23:3–10.
19. Liu SY, Huon L, Powell NB, Riley R, Cho G, Torre C, et al. Lateral pharyngeal wall tension after maxillomandibular advancement for obstructive sleep apnea is a marker for surgical success: observations from drug-induced sleep endoscopy. *J Oral Maxillofac Surg*. 2014:1–8.
20. Woodson T, Toohil T. transpalatal advancement pharyngoplasty for obstructive sleep apnea. *laryngoscope*. 1993;103:269–76.
21. Shine NP, Lewis RH. Transpalatal advancement pharyngoplasty for obstructive sleep apnea syndrome: results and analysis of failures. *Arch Otolaryngol Head Neck Surg*. 2009;135:434.
22. Woodson T, Wooten MR. Manometric and endoscopic localization of airway obstruction after uvulopalatopharyngoplasty. *Otolaryngol Head Neck Surg*. 2015:38–43.
23. Lee CH, Mo JH, Seo BS, Kim DY, Yoon IY, Kim JW. Mouth opening during sleep may be a critical predictor of surgical outcome after uvulopalatopharyngoplasty for obstructive sleep apnea. *J Clin Sleep Med*. 2010;6:157–62.
24. Woodson BT, Robinson S, Lim HJ. Transpalatal advancement pharyngoplasty outcomes compared with uvulopalatopharyngoplasty. *Otolaryngol Head Neck Surg*. 2005;133:211–7.
25. De Vito A, Carrasco Llatas M, Vanni A, Bosi M, Braghiroli A, Campanini A, et al. European position paper on drug-induced sedation endoscopy (DISE). *Sleep Breath*. 2014;18:453–65.
26. Sher AE, Schechtman KB, Piccirillo JF. The efficacy of surgical modifications of the upper airway in adults with obstructive sleep apnea syndrome. *Sleep*. 1996;19:156–77.
27. Lin C, Chin W, Huang Y, Wang P, Li KK, Chen Y, et al. Objective and subjective long term outcome of maxillomandibular advancement in obstructive sleep apnea. *Sleep Med*. 2020;74:289–96.
28. Butterfield KJ, Marks PLG, Mclean L, Newton J. Linear and volumetric airway changes after maxillomandibular advancement for obstructive sleep apnea. *J Oral Maxillofac Surg*. 2015;73:1133–42.
29. Won CHJ, Li KK, Guilleminault C. Surgical treatment of obstructive sleep apnea: upper airway and maxillomandibular surgery. *Proc Am Thorac Soc*. 2008;5:193–9.
30. Tucker Woodson B. A method to describe the pharyngeal airway. *Laryngoscope*. 2015;125:1233–8.
31. Volner K, Dunn B, Chang ET, Song SA, Liu SY, Brietzke SE, et al. Transpalatal advancement pharyngoplasty for obstructive sleep apnea: a systematic review and meta-analysis. *Eur Arch Otorhinolaryngol*. 2017;274:1197–203.
32. Ong AA, Buttram J, Nguyen SA, Platter D, Abidin MR, Gillespie MB. Hyoid myotomy and suspension without simultaneous palate or tongue base surgery for obstructive sleep apnea. *World J Otorhinolaryngol Neck Surg*. 2017;3:110–4.
33. Beyers J, Vanderveken OM, Van de Heyning PH, Hamans E. The role of soft-tissue surgery of the tongue in obstructive sleep apnea. *Curr Otorhinolaryngol Rep*. 2016;4:13–25.