



RELATO DE CASO

Prevention of neck infection by endoscopic suture closure of pyriform sinus fistulae: a report of two cases[☆]



Prevenção de infecção cervical por meio oclusão de fístulas do seio piriforme com sutura endoscópica: relato de dois casos

Hiroumi Matsuzaki^{*}, Kiyoshi Makiyama, Hirotaka Suzuki e Takeshi Ohshima

Nihon University Hospital, Department of Otolaryngology–Head and Neck Surgery, Tóquio, Japão

Recebido em 22 de setembro de 2015; aceito em 10 de novembro de 2015
Disponível na Internet em 29 de junho de 2017

Introdução

A fístula de seio piriforme (FSP) é uma doença congênita rara que pode levar à formação de abscesso cervical e/ou tireoidite supurativa.¹ O tratamento mais comum consiste na excisão completa da fístula.² Entretanto, na última década, a cauterização endoscópica da abertura da fístula foi descrita como cirurgia minimamente invasiva para FSP.^{3,4} Embora alguns estudos tenham sugerido que essa última opção seja confiável e minimamente invasiva, em alguns casos poderá haver necessidade de repetidos

procedimentos.⁴ Além disso, foram relatados dois casos com complicações temporais no período pós-operatório.⁵ Assim, vale a pena procurar outra opção que seja segura e também efetiva para o tratamento da FSP. Neste artigo, descrevemos dois pacientes que foram tratados, com sucesso, com oclusão por sutura da abertura do seio do FSP, com o objetivo de minimizar o risco de complicações e de infecção cervical.

Relatos de caso

Caso 1

Homem, 26 anos, compareceu à nossa instituição com queixa de dor cervical no lado esquerdo. O paciente tinha apresentado um abscesso cervical no lado esquerdo havia aproximadamente 10 anos. Em outra instituição, recebeu um diagnóstico de infecção da FSP como causa do abscesso cervical. A dor desapareceu depois de um curso de cinco dias de antibióticos. Dois meses após o desaparecimento da dor, procedeu-se a uma esofagografia que revelou FSP no lado esquerdo (fig. 1A). A cirurgia foi feita com o paciente sob

DOI se refere ao artigo:

<http://dx.doi.org/10.1016/j.bjorl.2015.11.012>

[☆] Como citar este artigo: Matsuzaki H, Makiyama K, Suzuki H, Ohshima T. Prevention of neck infection by endoscopic suture closure of pyriform sinus fistulae: a report of two cases. Braz J Otorhinolaryngol. 2018;84:257–9.

^{*} Autor para correspondência.

E-mail: matuzaki.hiroumi@nihon-u.ac.jp (H. Matsuzaki).

A revisão por pares é da responsabilidade da Associação Brasileira de Otorrinolaringologia e Cirurgia Cérvico-Facial.

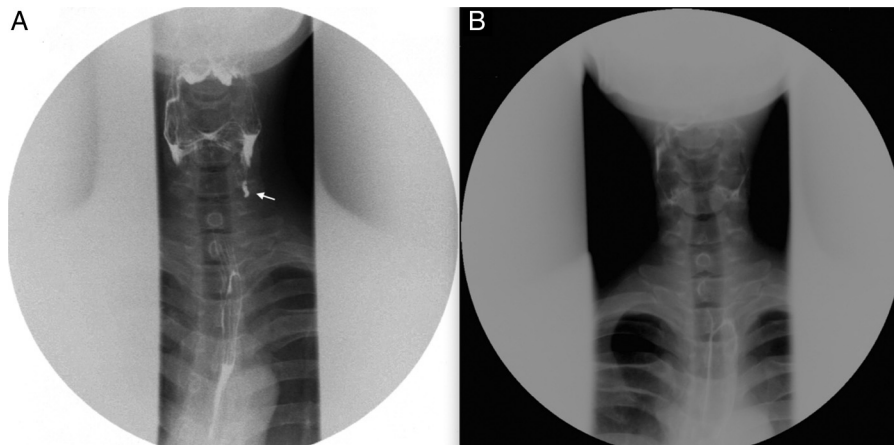


Figura 1 Comparação entre os achados pré e pós-operatórios da esofagografia (Caso 1). (A) Esfagografia pré-operatória revela uma fístula com origem na fossa piriforme esquerda. (B) Esfagografia pós-operatória mostra a inexistência de uma fístula.

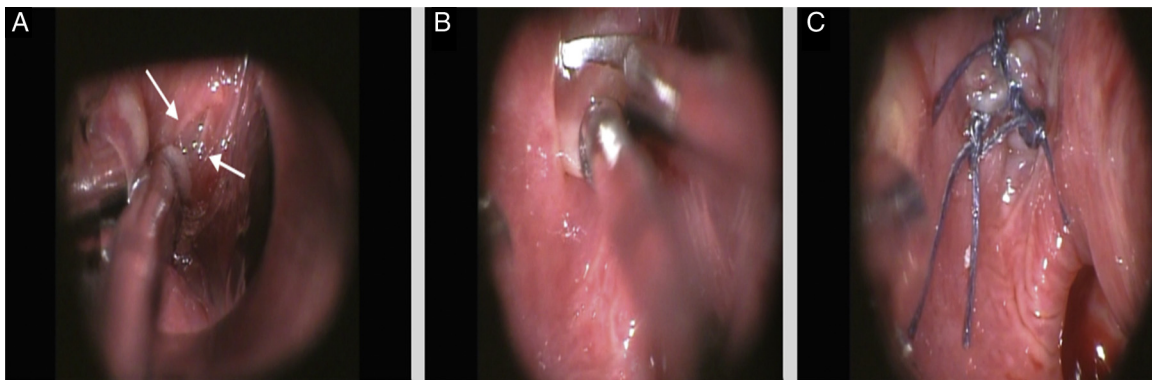


Figura 2 Achados intraoperatórios do Caso 1. (A) A abertura da fístula foi localizada num ponto adjacente ao orifício esofágico. (B) Depois de ter sido tracionada com uma pinça jacaré, a fístula foi parcialmente ressecionada, para a construção de uma ferida aberta. (C) A abertura da fístula foi ocluída com sutura absorvível.

anestesia geral, conforme segue: o procedimento teve início com a identificação da abertura da fístula na fossa piriforme esquerda, com o auxílio de uma laringoscopia direta. A abertura da fístula estava localizada em um ponto adjacente ao orifício esofágico (fig. 2A). Subsequentemente, depois de ter sido tracionada e exteriorizada com uma pinça jacaré, a superfície interna da fístula foi parcialmente ressecionada, para a criação de uma ferida aberta (fig. 2B). A ferida foi suturada com fio de sutura 5-0 Vicryl® de polidioxanona (Ethicon, Estados Unidos) (fig. 2C). No pós-operatório, a ingestão de alimento teve início no dia subsequente à cirurgia. Dois meses após a cirurgia, a esofagografia revelou inexistência de fístula (fig. 1B).

Dois anos após a cirurgia, não foi observada complicação ou infecção cervical.

Caso 2

Menina, 9 anos, com histórico de abscesso na parte baixa cervical a cada dois anos. Suspeitamos da presença de uma FSP e fizemos uma esofagografia, que revelou uma fístula no seio piriforme esquerdo. A paciente foi tratada com o mesmo procedimento cirúrgico/cuidados pós-operatórios do

Caso 1. Um mês após a cirurgia, a esofagografia não revelou presença de fístula. Um ano após, não foi observada qualquer complicação ou presença de abscesso, embora durante o exame cervical fosse ainda possível palpar o trajeto fistuloso.

Discussão

Os cursos clínicos desses dois casos levantam dois pontos importantes. No primeiro, a oclusão da abertura da fístula do seio por meio de sutura representa uma cirurgia endoscópica opcional, menos invasiva e segura, é uma opção terapêutica para pacientes com FSP. Em segundo lugar, entre esses pacientes a abertura da fístula pode ser a principal porta para infecção cervical.

A oclusão da abertura da fístula do seio através de sutura pode ser considerada uma cirurgia endoscópica opcional para pacientes com FSP e é tão segura quanto simples. Normalmente, a excisão cirúrgica total do trato fistuloso tem sido escolhida como tratamento de primeira linha, mas esse procedimento se acompanha de uma inevitável cicatriz cirúrgica no pescoço, além do risco de lesão nervosa.² Por outro lado, a quimiocauterização da abertura

da fístula por meio de um laringoscópio foi descrita como opção de tratamento minimamente invasiva.⁴ Embora o procedimento endoscópico possa evitar a cicatriz cirúrgica, dois casos previamente relatados demonstraram a ocorrência de imobilidade de corda vocal após o procedimento cirúrgico.⁵ É possível que o ácido tricloroacético empregado na quimiocauterização nesse relato precedente possa ter afetado o nervo laríngeo recorrente, situado adjacientemente às fístulas.⁵ Ademais, os métodos empregados por esses autores implicaram a repetição do procedimento em dois de 16 pacientes, por não terem conseguido obliterar a abertura interna da fístula.⁵ Nos dois casos apresentados neste artigo, suturamos a abertura da fístula com auxílio da laringoscopia direta, sem manipulação do trato fistuloso mais profundo. Acreditamos que esse método possa ocluir a abertura da fístula com maior segurança, em comparação com a quimiocauterização. Kamide et al. propuseram outro procedimento cirúrgico endoscópico que pode promover a ressecção do trato da FSP, com o uso da videolaringoscopia transoral.⁶ A possibilidade da completa ressecção do trato fistuloso é uma vantagem importante do método desses autores. Mas tal método depende de técnicas, instalações e equipamentos especiais. Por outro lado, nossa cirurgia endoscópica pode ser feita com instrumentos convencionais e técnicas simples.

O outro aspecto que deve ser levado em consideração é que a abertura da fístula pode ser a principal porta para infecção cervical entre pacientes com FSP. Nos nossos dois casos, a frequência de infecções cervicais diminuiu após o fechamento da abertura da fístula por meio da laringoscopia direta, embora ainda permanecesse um trajeto residual após a cirurgia. Dois relatos precedentes descreveram os benefícios terapêuticos da cauterização endoscópica da abertura interna da FSP: Cha et al. e Kim et al. obtiveram taxas de sucesso para prevenção de infecção cervical de 34/44 e 12/16, respectivamente.^{3,4} Segundo Kim et al., a causa das infecções cervicais foi a contaminação por secreções da faringe⁴ e os cursos clínicos dos nossos dois casos falam a favor dessa hipótese. Considerando os relatos precedentes e os presentes casos, acreditamos que a chave para o controle da infecção da FSP é o fechamento da principal porta da infecção, ou seja, a abertura da fístula do seio.

Nosso método tem uma importante limitação, que é o risco de recorrência de infecção devido ao trato de fístula residual. Embora nem abscesso cervical e nem tireoidite tenha sido observados após o procedimento nos casos apresentados, tais riscos não devem ser ignorados. Nessa

situação, a ressecção completa do trato residual funcionaria como um tratamento de segunda linha. Com efeito, Kim et al. informaram que quatro de 16 pacientes que tinham sido tratados com quimiocauterização para FSP sofreram recorrência do abscesso cervical.⁴ Segundo alguns relatos, seria possível fazer uma fistulectomia completa em pacientes com FSP que apresentem infecção cervical recorrente após quimiocauterização.^{4,7}

Conclusão

A oclusão endoscópica da abertura da fístula de seio piriforme por meio de sutura pode representar uma opção terapêutica opcional para pacientes com FSP. Essa abordagem pode minimizar o risco de infecção cervical, graças ao fechamento da porta da infecção.

Conflitos de interesse

Os autores declaram não haver conflitos de interesse.

Referências

1. Lucaya J, Berdon WE, Enriquez G, Regas J, Carreno JC. Congenital pyriform sinus fistula: a cause of acute left-sided suppurative thyroiditis and neck abscess in children. *Pediatr Radiol*. 1990;21:27-9.
2. Mantle BA, Otteson TD, Chi DH. Fourth branchial cleft sinus: relationship to superior and recurrent laryngeal nerves. *Am J Otolaryngol*. 2008;29:198-200.
3. Cha W, Cho SW, Hah JH, Kwon TK, Sung MW, Kim KH. Chemo-cauterization of the internal opening with trichloroacetic acid as first-line treatment for pyriform sinus fistula. *Head Neck*. 2013;35:431-5.
4. Kim KH, Sung MW, Koh TY, Oh SH, Kim IS. Pyriform sinus fistula: management with chemocauterization of the internal opening. *Ann Otol Rhinol Laryngol*. 2000;109:452-6.
5. Park JH, Jung YH, Sung MW, Kim KH. Temporary vocal fold immobility after chemocauterization of the pyriform sinus fistula opening with trichloroacetic acid. *Laryngoscope*. 2013;123:410-3.
6. Kamide D, Tomifuji M, Maeda M, Utsunomiya K, Yamashita T, Araki K, et al. Minimally invasive surgery for pyriform sinus fistula by transoral videolaryngoscopic surgery. *Am J Otolaryngol*. 2015;36:601-5.
7. Zhang J, Huang S, Li H, Li Y, Chen H, Gu L. Relapsing suppurative neck abscess after chemocauterization of pyriform sinus fistula. *Clin Imaging*. 2012;36:826-8.