



ARTIGO ORIGINAL

## Transcanal endoscopic myringoplasty: a case series in a university center<sup>☆</sup>

Leandro de Borborema Garcia, Guilherme Figner Moussalem,  
José Santos Cruz de Andrade, João Mangussi-Gomes, Oswaldo Laércio Mendonça Cruz\*,  
Norma de Oliveira Penido, José Ricardo Gurgel Testa

Departamento de Otorrinolaringologia e Cirurgia de Cabeça e Pescoço, Escola Paulista de Medicina, Universidade Federal de São Paulo (UNIFESP), São Paulo, SP, Brasil

Recebido em 23 de junho de 2015; aceito em 23 de maio de 2015

### KEYWORDS

Tympanoplasty;  
Myringoplasty;  
Natural orifice  
endoscopic surgery;  
Middle ear

### Abstract

**Introduction:** Transcanal myringoplasty has the advantages of demanding lower operative time and minimal external incisions. It can be performed using the microscopic or endoscopic approach. In the last decade, the use of endoscopes in ear surgery has increased significantly. This technique may allow “around the corner” visualization of small recesses, through narrow spaces, without the aid of canalplasty in unfavorable ear canals.

**Objective:** To describe a case series of transcanal endoscopic myringoplasty performed in a university service. The characteristics, advantages, and disadvantages of this technique are also discussed.

**Methods:** A case series study, based on the chart review of patients submitted to transcanal endoscopic myringoplasty in the period from January of 2012 to October of 2014.

**Results:** Data from 22 patients were analyzed. Tympanic perforation closure three months after surgery was observed in 86.4% of all patients. There was statistically significant improvement in pure tone average thresholds after surgery ( $p < 0.001$ ).

**Conclusion:** Transcanal endoscopic myringoplasty is a feasible, safe, and effective procedure; it can be an alternative to microscopic surgery.

© 2015 Associação Brasileira de Otorrinolaringologia e Cirurgia Cérvico-Facial. Published by Elsevier Editora Ltda. This is an open access article under the CC BY- license (<https://creativecommons.org/licenses/by/4.0/>).

DOI se refere ao artigo: <http://dx.doi.org/10.1016/j.bjorl.2015.05.012>

\* Como citar este artigo: Garcia LB, Moussalem GF, de Andrade JSC, Mangussi-Gomes J, Cruz OLM, Penido NO, et al. Transcanal endoscopic myringoplasty: a case series in a university center. Braz J Otorhinolaryngol. 2016;82:321-5.

\* Autor para correspondência.

E-mail: [olmcruz@gmail.com](mailto:olmcruz@gmail.com) (O.L.M. Cruz).

**PALAVRAS-CHAVE**

Timpanoplastia;  
Miringoplastia;  
Cirurgia endoscópica  
por orifício natural;  
Orelha média

**Miringoplastia endoscópica transcanal: série de casos em um serviço universitário****Resumo**

**Introdução:** A miringoplastia realizada por via transcanal possui como vantagens a maior rapidez do procedimento e menor incisão externa, podendo ser realizada com auxílio de microscópio ou endoscópio. Na última década tem sido observado um aumento do uso de endoscópios na cirurgia otológica. Essa técnica pode permitir melhor visualização de espaços encobertos e estreitos, sem necessidade canaloplastia em meatos desfavoráveis.

**Objetivo:** Descrever uma série de casos de miringoplastia endoscópica transcanal, em um serviço universitário, discutindo suas particularidades, vantagens e desvantagens.

**Método:** Estudo de série de casos, baseado na revisão de prontuários dos pacientes submetidos a miringoplastia com uso exclusivo de endoscópio rígido, no período de Janeiro de 2012 a Outubro de 2014.

**Resultados:** Foram analisados os dados de 22 pacientes. Na otoscopia pós-operatória, foi observado fechamento da perfuração timpânica em 86,4% dos pacientes, após 3 meses da intervenção. Para a amostra estudada, foi observada melhora funcional estatisticamente significativa da média dos limiares tonais (PTA) após a cirurgia ( $p < 0,001$ ).

**Conclusão:** A miringoplastia endoscópica transcanal é um procedimento seguro, factível e efetivo, podendo ser realizado como alternativa à cirurgia microscópica.

© 2015 Associação Brasileira de Otorrinolaringologia e Cirurgia Cérvico-Facial. Published by Elsevier Editora Ltda. This is an open access article under the CC BY- license (<https://creativecommons.org/licenses/by/4.0/>).

**Introdução**

A miringoplastia (timpanoplastia tipo I) é o tratamento de escolha mais comum para as perfurações timpânicas associadas ou não a otite média crônica (OMC) não supurativa.<sup>1,2</sup> O objetivo cirúrgico é o fechamento total da perfuração e, secundariamente, a melhora dos limiares auditivos.<sup>2,3</sup> A miringoplastia realizada por via transcanal possui como vantagens maior rapidez do procedimento e menor incisão externa.<sup>2,3</sup> Quando realizada com auxílio de microscópio cirúrgico, o procedimento transcanal depende de um meato acústico externo (MAE) amplo e com uma angulação favorável para observação adequada de todas as bordas da perfuração timpânica.<sup>3</sup> A miringoplastia convencional com incisão retroauricular, associada ou não a canaloplastia, é a alternativa clássica para casos de MAE desfavorável em abordagens transcanais com microscópio.

Na última década, tem sido observado um aumento do uso exclusivo, e não apenas auxiliar, de endoscópios na cirurgia otológica.<sup>3,4</sup> Essa abordagem tem o potencial de permitir melhor visualização de espaços encobertos e estreitos, sem necessidade de canaloplastia, mesmo em casos de MAE desfavorável.<sup>5,6</sup>

O ensino das cirurgias otológicas durante o período de formação dos otorrinolaringologistas é tradicionalmente feito com uso de microscópios. Apesar dos relatos recentes de diversos autores, que descrevem a miringoplastia com uso de fibra ótica,<sup>3,5</sup> há, no Brasil, uma escassez de estudos avaliando os resultados das técnicas endoscópicas no contexto de hospitais universitários.

O objetivo deste estudo foi descrever uma série de casos de miringoplastia transcanal utilizando o endoscópio rígido, avaliando os resultados cirúrgicos em um serviço universitário. Aspectos especificamente associados ao uso do endoscó-

pio em otologia e particularidades relativas ao ensino cirúrgico serão adicionalmente discutidos.

**Método**

Foi realizado um estudo de série de casos, tipo coorte histórica com corte transversal, baseado na análise de prontuários dos pacientes submetidos a miringoplastia com uso exclusivo de endoscópio rígido, no período de janeiro de 2012 a outubro de 2014, em um serviço universitário com residência médica em Otorrinolaringologia.

Foram incluídos todos os pacientes com idade maior que 12 anos, com diagnóstico de sequela de OMC não supurativa, não colesteatomatosa, ou com perfuração traumática sem resolução espontânea por mais de três meses. O diagnóstico foi baseado em dados de anamnese, exame físico, audiometria e impedanciometria.

Foram excluídos os prontuários com dados incompletos, sem audiometria pré e/ou pós-operatória e os pacientes para os quais houve perda de seguimento.

As cirurgias foram realizadas sob anestesia geral hipotensiva, com os pacientes posicionados em posição convencional para cirurgia otológica com microscópio. Os procedimentos cirúrgicos foram realizados por médicos residentes do terceiro ano e/ou alunos de pós-graduação do departamento de Otorrinolaringologia do serviço considerado.

Antes da cirurgia, os pacientes foram informados sobre a possível necessidade de conversão cirúrgica para via retroauricular. Para a realização do procedimento, um *rack* contendo uma câmera Storz Telecam SL-NTSC (Karl Storz GmbH & Co. KG, Tuttlingen), conectada a um monitor Sony Trinitron PVM-20M2DE (Sony Corp. of America, Nova York), foi posicionado em frente ao cirurgião. A técnica e o instrumental cirúrgico

rúrgico utilizados foram os mesmos das cirurgias de rotina realizadas com microscópio, com exceção da não utilização do microscópio e do espéculo otológico e da utilização de endoscópios rígidos Storz de 4 mm de diâmetro e 18 cm de comprimento, na angulação de 0° (Karl Storz GmbH & Co. KG, Tuttlingen).

Algodões embebidos em adrenalina a 1:1.000 foram colocados no MAE em caso de sangramento que dificultasse a visualização do campo operatório. Independentemente de qual fosse a mão dominante do cirurgião ou a lateralidade da orelha a ser operada, o endoscópio rígido foi utilizado com a mão não dominante, e os instrumentos (estiletas, pinças delicadas e cânulas de aspiração) na mão dominante.

Para todos os casos, foi realizada uma abordagem por via transcanal endoscópica. A técnica de reconstrução timpânica utilizada foi a de miringoplastia com cartilagem de trágus *inlay*, já descrita por outros autores,<sup>7,8</sup> porém, adaptada para a abordagem endoscópica exclusiva.

Inicialmente, as margens da perfuração eram escarificadas com estiletas de ponta reta e/ou curva. Feito isso, o tamanho da perfuração foi mensurado para a correta confecção do enxerto de cartilagem. Um fragmento do trágus foi obtido, mantendo-se o pericôndrio de ambas as faces da cartilagem. Após medição, a cartilagem foi moldada e incisada em todo seu perímetro para confecção de um sulco que permitisse o encaixe do enxerto na perfuração. O enxerto foi então posicionado, com fechamento da perfuração.

Para todos os pacientes foi prescrita antibioprofilaxia pós-operatória, com cefalosporina de primeira geração (cefalexina ou cefadroxila), por sete dias. Os pacientes tiveram alta um dia após o procedimento e seguiram em acompanhamento ambulatorial regular.

Os seguintes dados foram coletados e analisados: idade, gênero, audiometria pré e pós-operatória, média dos limiares tonais em 500, 1.000 e 2.000 Hz (*Pure Tone Average* - PTA). Os pacientes foram examinados com 1, 4 e 12 semanas de pós-operatório, observando-se a incorporação ou não do enxerto e/ou a presença de perfuração residual. A audiometria de controle pós-operatório foi realizada entre dois e três meses após o procedimento.

Para a análise estatística foram utilizados os softwares SPSS v.17, Minitab 16 e Excel Office 2010. Foram utilizados testes não paramétricos, pela baixa amostragem (inferior a 30 indivíduos). Os testes de hipóteses desenvolvidos nesse trabalho consideraram uma significância de 5%. Ou seja, a hipótese nula foi rejeitada quando o p-valor foi menor ou igual a 0,05.

O projeto foi submetido e aprovado pelo Comitê de Ética em Pesquisas da instituição de origem, sob parecer número 936.194 (CAAE 40682114.7.0000.5505).

## Resultado

No período considerado, 22 pacientes foram analisados. A idade média dos pacientes foi de  $32,2 \pm 6,0$  anos. Treze (59,1%) eram do gênero feminino, e nove (40,1%) do masculino. Quanto à lateralidade, em 13 (59,0%) pacientes a perfuração estava localizada à esquerda, em oito (36,3%) a perfuração estava localizada à direita, e um (4,5%) paciente apresentou perfurações bilaterais.

A maioria dos pacientes estava sendo submetida à intervenção cirúrgica pela primeira vez, sendo que os pacientes em reoperação representaram 9,1% dos casos ( $n = 2$ ). Não houve casos de necessidade de conversão cirúrgica para abordagem retroauricular ou uso de microscópio nessa casuística.

Em relação aos dados audiométricos, considerando os valores de média dos limiares tonais (PTA), foi observada diminuição dos limiares auditivos quando comparados os períodos pré e pós-operatório (tabela 1 e fig. 1). Essa diferença foi estatisticamente significativa ( $p < 0,001$ ). Um dos pacientes apresentava anacusia pré e pós-operatória, sendo este indivíduo excluído do cálculo do PTA ( $n = 21$ ).

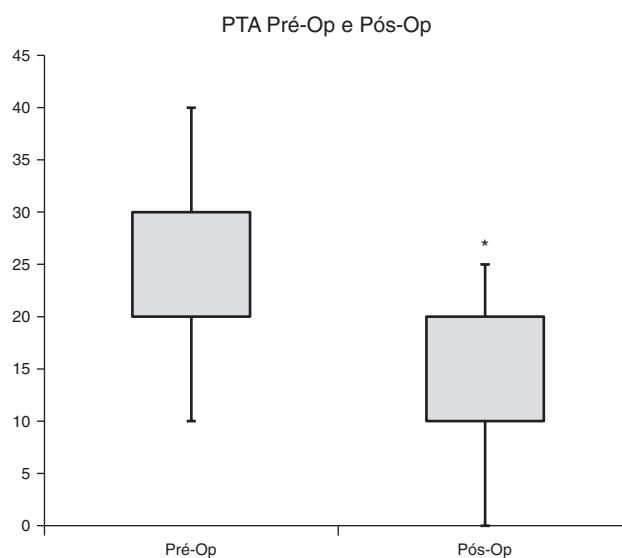
Quanto ao resultado cirúrgico, na otoscopia pós-operatória foi observado fechamento completo da perfuração em 86,4% ( $n = 19$ ) dos pacientes após três meses da intervenção.

**Tabela 1** Comparação descritiva entre os valores de PTA pré e pós-operatórios

PTA	Pré	Pós
Media (dB)	23,3	13,6
Mediana (dB)	20,0	10,0
Desvio padrão	7,6	7,1
Mínimo (dB)	10	0
Máximo (dB)	40	25
n	21	21
p-valor	< 0,001 <sup>a</sup>	

PTA, *Pure Tone Average* - média dos limiares auditivos nas frequências de 500, 1.000 e 2.000 Hz; Pré, PTA pré-operatório; Pós, PTA pós-operatório.

<sup>a</sup>Diferença estatisticamente significativa.



**Figura 1** Comparação entre valores de PTA, em decibéis (dB), pré- e pós-operatório ( $n = 21$ ). PTA: *Pure Tone Average* - média dos limiares auditivos nas frequências de 500, 1.000 e 2.000 Hz; Pré-Op: antes da cirurgia; Pós-Op: após a cirurgia; \*: diferença estatisticamente significativa.

## Discussão

O presente estudo avaliou a viabilidade e os resultados cirúrgicos de 22 miringoplastias endoscópicas via transcanal, com cartilagem de trágus, em um serviço universitário com residência médica em Otorrinolaringologia. O procedimento apresentou-se como uma possível alternativa à miringoplastia sob visualização microscópica, considerando os resultados cirúrgicos (fechamento da perfuração) e a proporção de melhora audiométrica após três meses de acompanhamento.

A OMC é uma doença heterogênea, com um amplo e variado espectro clínico-patológico. Essa heterogeneidade é aparentemente determinada pela combinação de distintas citocinas e mediadores inflamatórios.<sup>9</sup> Na OMC não supurativa, não colesteatomatosa, também denominada “OMC simples”, o processo inflamatório na fenda timpânica é mínimo ou inexistente.<sup>2,9</sup> Desse modo, é importante ressaltar que os resultados cirúrgicos tendem a ser bons, independentemente da técnica cirúrgica empregada, não sendo dramaticamente afetados apenas por mudanças no modo de visualização cirúrgica, em que haja manutenção dos preceitos técnicos fundamentais. De fato, estudos mostram que a melhora dos limiares auditivos após miringoplastias depende essencialmente da incorporação do enxerto à membrana timpânica, da integridade da cadeia ossicular, da ausência de perfurações residuais e da lateralização ou medialização do enxerto. Portanto, o modo de abordagem, seja ele microscópico tradicional ou endoscópico, teria pouca influência sobre os resultados funcionais e cirúrgicos.<sup>10</sup>

A utilização de endoscópios em Otologia surgiu com estudos anatômicos da orelha média, sendo que o seu uso em seres humanos ficou restrito por décadas à simples observação da cavidade timpânica a partir de perfurações pré-existentes ou como um método coadjuvante de auxílio aos procedimentos microscópicos tradicionais.<sup>4,11</sup> Nas últimas duas décadas, contudo, tem sido observada a sua utilização como método exclusivo em cirurgias otológicas classicamente realizadas apenas com microscópio, incluindo: miringoplastias, ossiculoplastias, estapedotomias e cirurgias para o tratamento da OMC.<sup>11-13</sup> A exploração de espaços encobertos, de difícil visualização microscópica, como o seio timpânico, o protímpano e o espaço epitimpânico anterior, é facilitada pelo uso do endoscópio.<sup>4,14</sup>

Num estudo comparando a miringoplastia endoscópica com a microscópica, Dündar et al. avaliaram 60 pacientes pediátricos submetidos a timpanoplastia tipo 1 utilizando enxerto condropericondral, relatando queda no *gap* aero-ósseo em ambos os grupos e taxa de incorporação do enxerto de 87,5% (28 dentre 32 pacientes no grupo endoscópico).<sup>15</sup> Essa taxa é semelhante àquela encontrada no presente estudo (86,4%). Esses mesmos autores não observaram diferenças estatisticamente significantes entre os grupos quanto ao ganho audiométrico e/ou incorporação do enxerto. Relatou-se, contudo, menor tempo cirúrgico com o uso do endoscópio.<sup>15</sup> Ayache et al., por sua vez, relataram taxa de sucesso de 96% para a incorporação do enxerto de cartilagem, colocado com auxílio de endoscópio rígido, considerando o procedimento como pouco invasivo, seguro e efetivo.<sup>3</sup>

O microscópio permite, caracteristicamente, uma imagem ampla e de excelente qualidade, em visão direta e estereoscópica.<sup>10</sup> Existem, porém, limitações inerentes ao equipamento, como: diminuição de luminosidade proporcional à

magnificação; e limitação do campo de visão cirúrgico, especialmente em espaços estreitos, como o MAE e a orelha média. Endoscópios, por sua vez, fornecem imagens em profundidade em espaços estreitos, mantendo luminosidade e permitindo diferentes ângulos de visão.<sup>6</sup>

Desvantagens associadas ao endoscópio envolvem o trabalho com apenas uma das mãos e a ausência de visão estereoscópica, que é considerada, por muitos autores, crucial para a cirurgia otológica.<sup>4,6,11,14</sup> Outras críticas ao uso do endoscópio na cirurgia otológica se referem à delicadeza das estruturas circunjacentes, com risco potencial de trauma mecânico e térmico, e o conflito de espaço no campo cirúrgico entre a fibra ótica e o instrumental cirúrgico. A curva de aprendizado é outro fator determinante dos resultados cirúrgicos com o uso de endoscópios, como observado nas cirurgias nasossinusais e de base de crânio.<sup>16</sup>

O presente trabalho teve a cuidado de descrever os resultados cirúrgicos iniciais de um serviço universitário com residência médica com relação a uma nova técnica em Otologia. Entretanto, o estudo apresenta limitações. Devido à indisponibilidade de materiais, foi somente utilizado o endoscópio de 4 mm de diâmetro, 0° de angulação e 18 cm de comprimento (usualmente utilizado em cirurgias endoscópicas nasossinusais). Infelizmente, não foi possível utilizar óticas de diferentes angulações, diâmetros e/ou comprimentos, para comparações da facilidade no manuseio do instrumental e da visualização do campo cirúrgico.

Não foi registrada a necessidade de conversão cirúrgica para abordagem retroauricular ou o uso de microscópio ou outras complicações intraoperatórias em nenhum dos casos estudados. Apesar disso, mais estudos, com amostras maiores de pacientes, são necessários para a devida comparação entre essas duas técnicas de reconstrução da membrana timpânica.

## Conclusão

A miringoplastia endoscópica transcanal é um procedimento seguro e factível, com boas taxas de sucesso para o fechamento de perfurações timpânicas e recuperação de limiares auditivos. É possível de ser realizada e ensinada em serviços acadêmicos com formação de otorrinolaringologistas, além da cirurgia convencional com uso de microscópio.

## Conflitos de interesse

Os autores declaram não haver conflitos de interesse.

## Referências

1. Tawab A, Gharib F, ElSharkawy L, Algarf T. Myringoplasty with and without cortical mastoidectomy in treatment of non-cholesteatomatous chronic otitis media: a comparative study. *Clin Med Insights Ear Nose Throat*. 2014;7:19-23.
2. Hong P, Bance M, Gratzner PF. Repair of tympanic membrane perforation using novel adjuvant therapies: a contemporary review of experimental and tissue engineering studies. *Int J Pediatr Otorhinolaryngol*. 2013;77:3-12.
3. Ayache S. Cartilaginous myringoplasty: the endoscopic transcanal procedure. *Eur Arch Otorhinolaryngol*. 2013;270:853-60.

4. Marchioni D, Molteni G, Presutti L. Endoscopic anatomy of the middle ear. *Indian J Otolaryngol Head Neck Surg.* 2011;63:101-13.
5. Furukawa T, Watanabe T, Ito T, Kubota T, Kakehata S. Feasibility and advantages of transcanal endoscopic myringoplasty. *Otol Neurotol.* 2014;35:e140-5.
6. Karchier EB, Niemczyk K, Orłowski A. Comparison of visualization of the middle ear by microscope and endoscopes of 30 and 45 through posterior tympanotomy. *Videosurg Miniinvasive Tech.* 2014;9:276-81.
7. Eavey RD. Inlay tympanoplasty: cartilage butterfly technique. *Laryngoscope.* 1998;108:657-61.
8. Mendes Neto JA, Neiva FC, Brodskyn F, Palumbo M, Bittar ACV, Petrilli RNB, et al. Plug cartilage tympanoplasty in children. *Braz J Otorhinolaryngol.* 2008;74:890-5.
9. Juhn SK, Jung M-K, Hoffman MD, Drew BR, Preciado DA, Sausen NJ, et al. The role of inflammatory mediators in the pathogenesis of otitis media and sequelae. *Clin Exp Otorhinolaryngol.* 2008;1:117.
10. Lade H, Choudhary SR, Vashishth A. Endoscopic vs microscopic myringoplasty: a different perspective. *Eur Arch Otorhinolaryngol.* 2014;271:1897-902.
11. Tarabichi M. Endoscopic transcanal middle ear surgery. *Indian J Otolaryngol Head Neck Surg.* 2010;62:6-24.
12. Mohindra S, Panda NK. Ear surgery without microscope: is it possible? *Indian J Otolaryngol Head Neck Surg.* 2010;62:138-41.
13. Júnior JFN, Martins MJB, Aguiar CV, Pinheiro AI. Fully endoscopic stapes surgery (stapedotomy): technique and preliminary results. *Braz J Otorhinolaryngol.* 2011;77:721-7.
14. Pollak N, Azadarmaki R, Ahmad S. Feasibility of endoscopic treatment of middle ear myoclonus: a cadaveric study. *ISRN Otolaryngol.* 2014:175268.
15. Dündar R, Kulduk E, Soy FK, Aslan M, Hanci D, Muluk NB, et al. Endoscopic *versus* microscopic approach to type 1 tympanoplasty in children. *Int J Pediatr Otorhinolaryngol.* 2014;78:1084-9.
16. Smith S, Eralil G, Woon K, Sama A, Dow G, Robertson I. Light at the end of the tunnel: the learning curve associated with endoscopic transsphenoidal skull base surgery. *Skull Base.* 2010;20:69-74.