



ARTIGO ORIGINAL

## Paragangliomas cervicais: experiência de 114 casos em 14 anos ☆

Halil Basel  <sup>a,\*</sup> e Nazim Bozan <sup>b</sup>

<sup>a</sup> Lokman Hekim University Faculty of Medicine, Department of Cardiovascular Surgery, Ankara, Turquia

<sup>b</sup> Yuzuncu Yil University, Faculty of Medicine, Department of Otorhinolaryngology, Van, Turquia

Recebido em 15 de janeiro de 2018; aceito em 1 de maio de 2018

### PALAVRAS-CHAVE

Embolização angiográfica;  
Bifurcação carotídea;  
Paragangliomas cervicais;  
Classificação de Shamblin

### Resumo

**Introdução e objetivo:** Relatar a experiência de um único centro com casos de paraganglioma do corpo carotídeo tratados pelo mesmo cirurgião em uma cidade com alta prevalência de paragangliomas devido à alta altitude.

**Método:** Foram investigados retrospectivamente os dados demográficos, clínico-patológicos e radiológicos de 104 pacientes com diagnóstico de paragangliomas cervicais entre 2003 e 2017. Os pacientes foram classificados de acordo com a classificação de Shamblin.

**Resultados:** Neste estudo, foram incluídos 104 pacientes (33 homens e 71 mulheres, com média de  $54,6 \pm 13$  anos, entre 2003 e 2017) com diagnóstico de paraganglioma cervical na bifurcação carotídea. Entre esses pacientes, 10 tinham tumores bilaterais e, no total, 114 paragangliomas foram tratados nesse período. O diâmetro médio dos tumores foi de  $5,12 \pm 1,45$  cm. Um tumor maligno foi determinado em apenas um (0,9%) paciente. Todos os pacientes foram operados. Em 12 pacientes com diâmetro do tumor maior do que 5 cm, foi possível fazer embolização pré-operatória com molas; em 14 pacientes, foi feita embolização angiográfica e em 4 pacientes foram aplicadas injeções de agentes esclerosantes. Após o tratamento cirúrgico, paralisia facial foi observada em 2 pacientes, disfagia em um, síndrome de Horner em um e rouquidão em 7. Todas essas complicações melhoraram durante o acompanhamento. Não foi relatada mortalidade.

**Conclusão:** A cirurgia é o tratamento definitivo em pacientes com paragangliomas cervicais. Embora possa ser difícil em pacientes com os tipos avançados de Shamblin, em mãos experientes as taxas de complicações são muito baixas.

© 2020 Publicado por Elsevier Editora Ltda. em nome de Associação Brasileira de Otorrinolaringologia e Cirurgia Cérvico-Facial. Este é um artigo Open Access sob uma licença CC BY (<http://creativecommons.org/licenses/by/4.0/>).

DOI se refere ao artigo: <https://doi.org/10.1016/j.bjorl.2018.05.001>

☆ Como citar este artigo: Basel H, Bozan N. Cervical paragangliomas: experience of 114 cases in 14 years. Braz J Otorhinolaryngol. 2021;87:127-31.

\* Autor para correspondência.

E-mail: [hbasel@mynet.com](mailto:hbasel@mynet.com) (H. Basel).

A revisão por pares é da responsabilidade da Associação Brasileira de Otorrinolaringologia e Cirurgia Cérvico-Facial.

2530-0539/© 2020 Publicado por Elsevier Editora Ltda. em nome de Associação Brasileira de Otorrinolaringologia e Cirurgia Cérvico-Facial. Este é um artigo Open Access sob uma licença CC BY (<http://creativecommons.org/licenses/by/4.0/>).

## Introdução

Os paragangliomas são tumores neuroendócrinos raros, altamente vascularizados, originários de células da crista neural que podem estar em vários locais, desde a base do crânio até o sacro.<sup>1</sup> Cerca de um terço dos paragangliomas é hereditário; alguns deles acompanham tumores familiares, como a neoplasia endócrina múltipla tipo 2 (NEM 2), doença de von Hippel-Lindau (vHL) ou um tipo de neurofibromatose.<sup>2</sup> A metástase, definida como a disseminação do tumor para os locais onde o tecido cromafínico está normalmente ausente, como linfonodos, fígado, ossos e pulmões, foi relatada em menos de 5% dos paragangliomas do corpo carotídeo.<sup>3</sup> Devido à progressão lenta da doença, a malignidade nem sempre está associada a um mau prognóstico em curto prazo.

Cerca de 66% dos paragangliomas estão localizados na glândula suprarrenal e os tumores extrassuprarrenais remanescentes foram relatados no abdome, tórax e raramente na região da cabeça e pescoço.<sup>4</sup> Os paragangliomas de cabeça e pescoço geralmente crescem lentamente e podem permanecer em silêncio por anos.<sup>5</sup> Os paragangliomas mais comuns da cabeça e do pescoço são os tumores do corpo carotídeo.<sup>6</sup> Cerca de 70% a 80% dos paragangliomas de cabeça e pescoço são assintomáticos e, a depender da localização, podem apresentar sintomas diferentes, como massa cervical indolor, paralisia de nervos cranianos, disfagia e rouquidão, zumbido pulsátil e perda auditiva, ou dificuldades na fala, deglutição e função das vias aéreas.<sup>7</sup> Os tumores carotídeos crescem lentamente. Embora em geral sejam benignos, eles causam sintomas devido à compressão nas estruturas vasculares ou neurais vizinhas. Por essa razão, sua exploração cirúrgica é necessária. Se a exploração cirúrgica completa não for possível devido aos fatores associados ao paciente ou à localização do tumor, deve-se considerar radioterapia. Embora os tumores carotídeos sejam radiosensíveis, a resolução total com radioterapia é rara. Em geral, com a radioterapia, a estabilização do tumor ou a regressão parcial são direcionadas.<sup>8</sup>

Neste estudo, iremos relatar uma experiência em único centro de 114 casos de paraganglioma cervical em 14 anos

tratados pelo mesmo cirurgião em uma cidade com alta prevalência de paragangliomas devido à alta altitude.

## Método

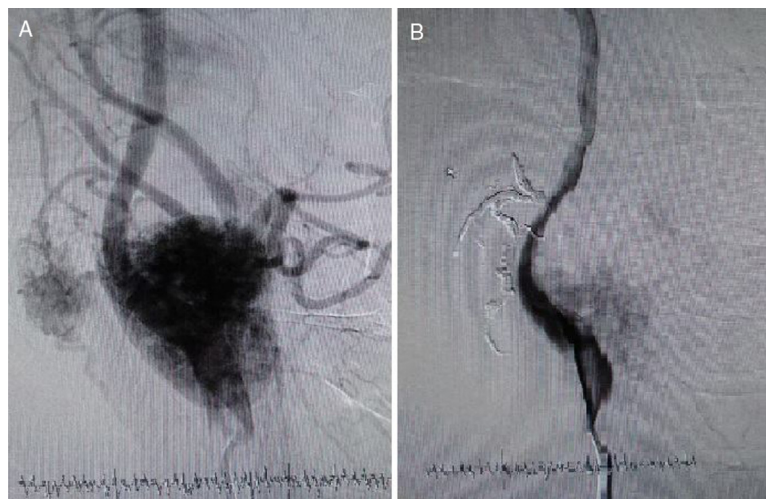
Investigamos, retrospectivamente, os dados demográficos, clínico-patológicos e radiológicos

de 104 pacientes diagnosticados e operados por paragangliomas cervicais entre 2003 e 2017 no Van Training and Research Hospital e Van Lokman Hekim Private Hospital. Os resultados pós-operatórios e as complicações operatórias também foram registrados.

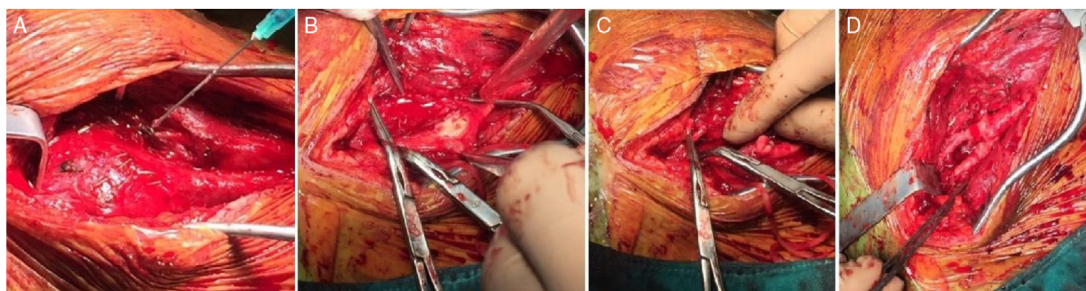
Os pacientes foram classificados de acordo com a classificação de Shamblin.<sup>9</sup> Apenas pacientes operados devido a paragangliomas cervicais foram incluídos no estudo. Para o estudo por imagem pré-operatório, foi feita ultrassonografia com doppler colorido e ressonância magnética. Nos pacientes com embolização, a angiografia carotídea também foi feita. Nos pacientes com tumor maior do que 5 cm e com alta vascularização, foi feita embolização angiográfica pré-operatória (fig. 1). Os pacientes foram operados no dia seguinte à embolização angiográfica. Em pacientes com grande sangramento durante as cirurgias, foram inseridas molas intraoperatórias. Em todos os pacientes com um tumor maior do que 5 cm, foi feita divisão da artéria carótida interna e a anastomose de ponta a ponta foi obtida após a remoção (figs. 2 e 3). Em pacientes com tumores Shamblin III, quando necessário, a artéria foi excisada e interposicionada com enxerto de PTFE ou enxerto de safena. Se o enxerto fosse necessário ou a reconcisão fosse feita, o tratamento anticoagulante era iniciado por 6 meses. Em pacientes com histórico familiar, controles anuais foram feitos com ultrassonografia doppler e ressonância magnética.

## Análise estatística

Os dados foram analisados com uso do SPSS 21. Estatísticas descritivas foram feitas. As



**Figura 1** (A) Angiografia antes de embolização com molas. (B) Angiografia após embolização com molas.



**Figura 2** (A) Embolização com molas intraoperatória. (B) Paciente Shamblin Tipo III – Invasão da carótida. (C) Divisão da artéria carótida externa. (D) Reanastomose da carótida externa.

variáveis numéricas foram expressas como média  $\pm$  desvio-padrão e as variáveis categóricas foram analisadas em frequência e porcentagem;  $p < 0,05$  foi considerado estatisticamente significativo.

## Resultados

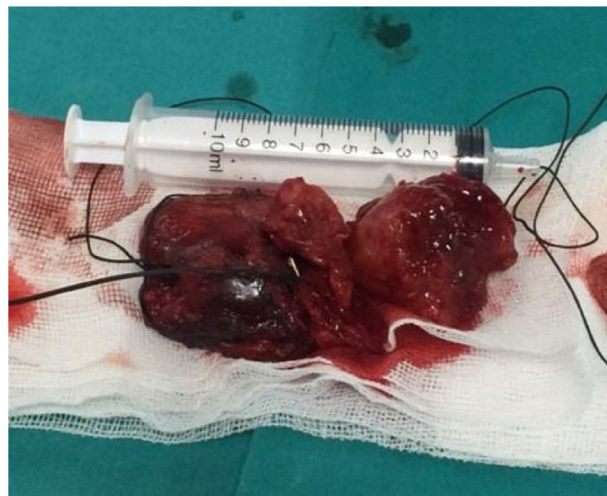Neste estudo, foram incluídos 104 pacientes com diagnóstico de paraganglioma cervical na bifurcação carotídea entre 2003 e 2017. Entre esses pacientes, 10 apresentavam tumores bilateralmente e, no total, 114 paragangliomas foram tratados nesse período. O período médio de acompanhamento foi de  $54 \pm 30$  meses (intervalo: 1–96 meses). Entre esses pacientes, 33 eram do sexo masculino e 71 do feminino, com média de  $54,6 \pm 13$  anos (variação de 18 a 83). A média de idade dos homens foi de  $56,4 \pm 12$  anos e a das mulheres foi de  $53,1 \pm 13$  anos; não houve diferença estatisticamente significativa entre os gêneros em relação à idade média ao diagnóstico ( $p > 0,05$ ). Em 10 (3 homens e 7 mulheres) dos pacientes, os paragangliomas eram bilaterais. Em ambos os sexos, em cerca de 9% a 10% dos pacientes os tumores eram bilaterais. A história familiar estava presente em 2 (2/10) dos pacientes com tumores bilaterais.

As dimensões dos tumores variaram entre 1,3 cm e 10,6 cm, com diâmetro médio de  $5,12 \pm 1,45$  cm. Um tumor maligno foi determinado em apenas um paciente do sexo feminino (0,9%) aos 65 anos. Em 2 (1,8%) pacientes, foi relatada recidiva.

Em 15 (19,9%) pacientes, havia história familiar de paragangliomas. Em todos os pacientes, o principal sintoma dos pacientes foi uma massa na região cervical. Os pacientes foram agrupados de acordo com a classificação de Shamblin; 15 (13,2%) eram Shamblin Tipo I, 66 (57,9%) eram Shamblin Tipo II e 33 (28,9%) eram Shamblin Tipo III.

O tipo de tratamento cirúrgico aplicado aos pacientes está resumido na [tabela 1](#). Em 12 pacientes com diâmetro de tumor maior do que 5 cm, foi feita embolização pré-operatória com molas. Em 14 pacientes, foi feita embolização angiográfica pré-operatória e em 4, injeções de agentes esclerosantes intraoperatórios. Em 30 pacientes, foi feita a divisão da artéria carótida externa e essa foi reanastomosada após a remoção da lesão. Em 4 pacientes com tumores Shamblin III, as artérias carótidas interna e externa foram excisadas e reparadas com enxerto de PTFE e veia safena.

As complicações após as cirurgias também foram registradas. Paralisia facial foi observada em 2 (1,9%) pacientes,



**Figura 3** Aspecto macroscópico do tumor.

disfagia em um (0,9%), síndrome de Horner em um (0,9%) e rouquidão em 7 (6,7%). Essas não foram persistentes em qualquer dos casos. Todas essas complicações melhoraram durante o acompanhamento. Não foi relatada mortalidade.

## Discussão

Neste estudo, relatamos as características gerais de 104 pacientes com paragangliomas cervicais na bifurcação carotídea. Até onde sabemos, esta é uma das maiores séries que relatam desfechos de paragangliomas cervicais na literatura.

A razão entre mulheres e homens foi de 2,15 neste estudo. Uma predominância feminina também foi relatada em alguns outros estudos.<sup>10</sup> Entretanto, em um estudo retrospectivo com 10 pacientes, Darouassi et al.<sup>11</sup> relataram predomínio do sexo masculino com razão em relação ao sexo de 2,33. Uma massa indolor de crescimento lento foi a apresentação clínica mais comum em nosso estudo, como já relatado anteriormente.<sup>11–13</sup> Luna-Ortiz et al.<sup>14</sup> também relataram sua experiência de 20 anos em 69 tumores do corpo carotídeo e verificaram que 96,9% dos pacientes eram do sexo feminino e a queixa mais comum foi também de uma massa cervical indolor reportado por 78,7% dos pacientes. Nesse estudo, 86,8% dos pacientes foram tratados com cirurgia. Entretanto, dor, disfonia, tontura,

**Tabela 1** Métodos cirúrgicos aplicados aos pacientes

Método cirúrgico	Número de pacientes (%)
Ressecção cirúrgica	66
Ressecção cirúrgica e divisão da artéria carótida externa	30
Ressecção cirúrgica e interposição de enxerto de PTFE	2
Ressecção cirúrgica e interposição de enxerto de safena	2
Embolização com molas e ressecção cirúrgica	14

cefaleia e zumbido também podem ser as principais queixas no momento do diagnóstico.

No diagnóstico pré-operatório, a imagem é crucial, uma vez que o diagnóstico diferencial inclui nódulos tireoidianos, linfadenopatia e cistos braquiiais. A biópsia por aspiração com agulha fina não é necessária, pois tem alto risco de complicações devido à hipervascularização do tumor e, além disso, a avaliação citológica não consegue diferenciar as lesões benignas das malignas. Neste estudo, todos os pacientes foram diagnosticados com técnicas de imagem e biópsia por aspiração com agulha fina não foi feita.

A incidência de tumores na bifurcação carotídea familiar foi relatada como de 20% em estudos anteriores.<sup>15,16</sup> Neste estudo, a proporção de casos familiares foi de 19,9%, o que foi compatível com a literatura.

Mediouni et al.<sup>17</sup> analisaram as características gerais de 131 paragangliomas benignos e compararam com 11 casos de paragangliomas malignos. Eles relataram o seguinte: os paragangliomas benignos foram observados principalmente em mulheres com média de 45 anos no momento do diagnóstico. Nesse estudo, a região tímpano-jugular foi o local mais comum, seguido pelas localizações carotídeas e vagais. Por outro lado, os malignos foram observados principalmente em pacientes mais jovens e eram, predominantemente, tumores carotídeos. Em nosso estudo, havia apenas um paraganglioma maligno em uma paciente do sexo feminino que foi diagnosticada com 65 anos. Nesse caso, o tumor foi unilateral.

Com o desenvolvimento de protocolos seguros de embolização, a ressecção cirúrgica tornou-se a opção de tratamento preferida principalmente nos paragangliomas cervicais.<sup>15</sup> No entanto, devido à sua localização próxima de grandes estruturas vasculares e nervos cranianos, o tratamento cirúrgico ainda é um desafio. A cirurgia deve ser a mais conservadora possível para minimizar complicações. Nesse aspecto, a embolização pré-operatória foi principalmente recomendada em tumores grandes e hipervascularizados.<sup>16</sup> Jianu et al.<sup>18</sup> relataram os desfechos do tratamento de 7 pacientes (5 mulheres, 2 homens com média de 54,7 anos) com diagnóstico de paraganglioma cervical, todos operados sem qualquer embolização pré-operatória. Eles não tiveram complicação perioperatória em 6 pacientes, mas, em um caso, foi relatado déficit transitório do nervo vago ipsilateral. Não houve sinal de recorrência em 3 anos de seguimento nesse estudo. Chan et al.<sup>19</sup> analisaram os desfechos do tratamento de pacientes com paragangliomas de cabeça e pescoço em uma pesquisa nacional e relataram que 91% dos casos foram tratados apenas com cirurgia e a embolização isolada foi feita em 4% dos casos. As complicações pós-operatórias foram mais comuns

em pacientes submetidos a embolização e cirurgia juntos, enquanto complicações clínicas agudas, como insuficiência renal aguda e pneumonia, foram mais frequentemente relacionadas em pacientes submetidos apenas a embolização. Em nosso estudo, embora não tenhamos comparado os pacientes tratados com ou sem intervenções endovasculares, não observamos uma associação. Também se deve ter em mente que, em geral, a embolização é necessária em pacientes com tumores grandes e não é surpreendente que tumores maiores estejam associados a taxas mais altas de complicações.

Em um estudo retrospectivo, Lamblin et al.<sup>20</sup> avaliaram os desfechos de tratamento em 54 ressecções de tumores do corpo carotídeo em 49 pacientes e relataram que complicações precoces (um mês após a cirurgia) ocorreram em 31 casos, inclusive 30 casos de déficit no nervo craniano (56%). Além disso, 8 pacientes (17%) não apresentaram recuperação do déficit do nervo craniano, mesmo após 18 meses de acompanhamento. Dorobisz et al.<sup>21</sup> analisaram os dados clínicos de 47 pacientes diagnosticados e operados devido a paragangliomas carotídeos e relataram que, em 43 casos (88%), a ressecção simples do tumor foi feita, inclusive em 11 casos (22%) que também necessitaram de sutura vascular e 5 (10%) que exigiram reconstrução da artéria carótida interna. Em relação às complicações pós-operatórias, 3 pacientes (6%) foram reoperados devido a sintomas de acidente vascular cerebral; paralisia do nervo hipoglosso foi observada em 3 casos (6%) e paralisia do nervo facial em 2 pacientes (4%), enquanto hematomas na ferida pós-operatória ocorreram em 6 pacientes (12%). Verificamos a presença de paralisia facial em 2 (1,9%) pacientes, disfagia em um (0,9%), síndrome de Horner em um (0,9%) e rouquidão em 7 (6,7%) pacientes, todas essas complicações foram reversíveis no seguimento.

Neste estudo, os tumores eram bilaterais em 10 pacientes. Nos paragangliomas bilaterais, alguns fatores de risco, como predisposição genética, cirurgia prévia no pescoço ou radioterapia, foram identificados.<sup>22</sup> História familiar estava presente em 2 de 10 pacientes com paragangliomas cervicais bilaterais. Felizmente, com o desenvolvimento de métodos diagnósticos, os paragangliomas são diagnosticados em estágios iniciais. Em nosso estudo, 28,9% dos paragangliomas eram Shamblin Tipo III e não havia caso de Shamblin Tipo IV. Com um estágio avançado, os riscos de complicações, como lesões nervosas, também aumentam. Em nosso estudo, em 7 pacientes, observou-se rouquidão reversível devido a lesão do nervo hipoglosso e vago.

Recentemente, cerca de 20% a 30% dos paragangliomas da cabeça e pescoço foram determinados como genéticos e associados a mutações germinativas.<sup>23</sup> Em casos especialmente multicêntricos ou recorrentes, as mutações genéticas

devem ser suspeitadas. No entanto, como são caros, não fizemos testes genéticos na prática diária.

## Conclusão

A cirurgia é o tratamento definitivo em pacientes com paragangliomas cervicais. Embora possa ser difícil em pacientes com os tipos avançados de Shamblyn, em mãos experientes as taxas de complicações são muito baixas.

## Conflitos de interesse

Os autores declaram não haver conflitos de interesse.

## Referências

- Mendenhall WM, Amdur RJ, Vaysberg M, Mendenhall CM, Werning JW. Head and neck paragangliomas. *Head Neck*. 2011;33:1530–4.
- Gimenez-Roqueplo AP, Dahia PL, Robledo M. An update on the genetics of paraganglioma, pheochromocytoma, and associated hereditary syndromes. *Hormone Metabolic Res*. 2012;44:328–33.
- Suárez C, Rodrigo JP, Mendenhall WM, Hamoir M, Silver CE, Grégoire V, et al. Carotid body paragangliomas: a systematic study on management with surgery and radiotherapy. *Eur Arch Otorhinolaryngol*. 2014;271:23–34.
- Burnichon N, Cascón A, Schiavi F, Morales NP, Comino-Méndez I, Abermil N, et al. MAX mutations cause hereditary and sporadic pheochromocytoma and paraganglioma. *Clin Cancer Res*. 2012;18:2828–37.
- Jansen JC, van den Berg R, Kuiper A, van der Mey AG, Zwinderman AH, Cornelisse CJ. Head and neck paragangliomas generally grow slowly and may remain silent for years Estimation of growth rate in patients with head and neck paragangliomas influences the treatment proposal. *Cancer*. 2000;88:2811–6.
- Jianu DC, Muresanu DF, Petrica M. Diagnosis of carotid body paragangliomas by various imaging techniques. *Rom J Neurol*. 2014;7:161–6.
- Corssmit EP, Romijn JA. Clinical management of paragangliomas. *Eur J Endocrinol*. 2014;171:231–43.
- Gilbo P, Morris CG, Amdur RJ, Werning JW, Dziegielewski PT, Kirwan J, et al. Radiotherapy for benign head and neck paragangliomas: a 45-year experience. *Cancer*. 2014;120:3738–43.
- Shamblyn WR, ReMine WH, Sheps SG, Harrison EG Jr. Carotid body tumor (chemodectoma): clinicopathologic analysis of ninety cases. *Am J Surg*. 1971;122:732–9.
- Gad A, Sayed A, Elwan H, Fouad FM, Kamal Eldin H, Khairy H, et al. Carotid body tumors: a review of 25 years experience in diagnosis and management of 56 tumors. *Ann Vasc Dis*. 2014;7:292–9.
- Darouassi Y, Alaoui M, Mliha Touati M, Al Maghraoui O, En-Nouali A, Bouaity B, et al. Carotid body tumors: a case series and review of the literature. *Ann Vasc Surg*. 2017;43:265–70.
- Lee JH, Barich F, Karnell LH. National cancer database report on malignant paragangliomas of head and neck. *Cancer*. 2002;94:730–7.
- Ferrante AM, Boscarino G, Crea MA, Minelli F, Snider F. Cervical paragangliomas: single centre experience with 44 cases. *Acta Otorhinolaryngol Ital*. 2015;35:88–92.
- Luna-Ortiz K, Rascon-Ortiz M, Villavicencio-Valencia V, Granados-Garcia M, Herrera-Gomez A. Carotid body tumors: review of a 20-year experience. *Oral Oncol*. 2005;41:56–61.
- Ma D, Liu M, Yang H. Diagnosis and surgical treatment of carotid body tumor: a report of 18 cases. *J Cardiovasc Dis Res*. 2010;1:122–4.
- Qin RF, Shi LF, Liu YP. Diagnosis and surgical treatment of carotid body tumors: 25 years' experience in China. *Int J Oral Maxillofac Surg*. 2009;38:713–8.
- Mediouni A, Ammari S, Wassef M, Gimenez-Roqueplo AP, Laredo JD, Duet M, et al. Malignant head/neck paragangliomas Comparative study. *Eur Ann Otorhinolaryngol Head Neck Dis*. 2014;131:159–66.
- Jianu DC, Jianu SN, Motoc AG, Dan TF, Poenaru M, Tăban S, et al. An evaluation on multidisciplinary management of carotid body paragangliomas: a report of seven cases. *Rom J Morphol Embryol*. 2016;57:853–9.
- Chan JY, Li RJ, Gourin CG. Short-term outcomes and cost of care of treatment of head and neck paragangliomas. *Laryngoscope*. 2013;123:1645–51.
- Lamblin E, Atallah I, Rey E, Schmerber S, Magne JL, Righini CA. Neurovascular complications following carotid body paraganglioma resection. *Eur Ann Otorhinolaryngol Head Neck Dis*. 2016;133:319–24.
- Dorobisz K, Dorobisz T, Temporale H, Zatoński T, Kubacka M, Chabowski M, et al. Diagnostic and therapeutic difficulties in carotid body paragangliomas, based on clinical experience and a review of the literature. *Adv Clin Exp Med*. 2016;25:1173–7.
- Moore MG, Netterville JL, Mendenhall WM, Isaacson B, Nussenbaum B. Head and neck paragangliomas: an update on evaluation and management. *Otolaryngol Head Neck Surg*. 2016;154:597–605.
- Kim ES, Kim SY, Mo EY, Jang DK, Moon SD, Han JH. Novel germline SDHD mutation in a patient with recurrent familial carotid body tumor and concomitant pheochromocytoma. *Head Neck*. 2014;36:131–5.