

Nasal Septal Perforation closure with bacterial cellulose in rabbits

Fechamento de perfuração septal nasal em coelhos com celulose bacteriana

Eulógio Emílio Martinez Neto ¹, Jose Eduardo Lutaif Dolci ²

Keywords:

adhesive,
fibrin tissue, surgery,
cellulose,
nasal septum.

Abstract

Alloplastic materials can be used together with tissue and structure to close nasal septal perforation. **Aim:** to test cellulose use in the closure of septal perforation in rabbits and to compare fibrosis, inflammation, vascular congestion and graft integrity. **Materials and Methods:** Fifteen rabbits. The rabbits were divided into two groups: Control: Five rabbits and Bionext® and fibrin glue Tissucol®: Ten rabbits. Septal perforations were done in all of them. In the Bionext® group the closure was performed with the placement of cellulose. **Results:** Two rabbits died in the first week. Cellulose group: 2 closures without the cellulose in between the septum membrane and in 4 cases the graft stood in the middle of the perforation locked in place by the edges. No closure in the control group. **Conclusion:** There was no closure of the perforation of the nasal septum with the graft between the septum membranes. There was no statistically significant difference concerning acute inflammation, vascular congestion and fibrosis between the 2 groups. In cases in which the graft remained in place, there was no change in its integrity. It may be used as a substructure for reepithelization of the perforation edges.

Palavras-chave:

septo nasal,
cirurgia,
ferimentos e
lesões, celulose,
adesivo tecidual
de fibrina.

Resumo

Biomateriais podem ser válidos à somação de tecido e estrutura para o fechamento da perfuração do septo nasal. **Objetivo:** Testar celulose produzida pela bactéria *Acetobacter xylinum* associada à cola biológica no fechamento de perfurações septais em coelhos. Comparar histologicamente fibrose, inflamação, congestão vascular, integridade do enxerto e fechamento da perfuração septal. **Material e Método:** Quinze coelhos foram distribuídos em dois grupos: Controle (5 coelhos) e celulose - Bionext® associado à cola de fibrina - Tissucol® (10 coelhos). Foi realizada uma perfuração cirúrgica no septo nasal em todos os coelhos. Nos animais do grupo Bionext® foi realizado o fechamento da perfuração com a colocação de celulose e aplicação de cola de fibrina. **Resultados:** Dois coelhos foram a óbito. No grupo com celulose ocorreu o fechamento de duas perfurações e em 4 casos a celulose manteve-se impactada entre os bordos das perfurações. No grupo controle não ocorreu fechamento da perfuração septal em nenhum dos coelhos operados. **Conclusão:** Não houve diferença estatística significativa nos quesitos inflamação aguda, congestão vascular e fibrose, avaliado histologicamente. Nos casos onde o enxerto se manteve posicionado, não houve alteração quanto à sua integridade. Pode ser útil à somação do arsenal terapêutico como base para re-epitelização dos bordos da perfuração.

¹ Especialista, Mestrando em Medicina - Otorrinolaringologia pela Faculdade de Medicina da Santa Casa de São Paulo.

² Professor Titular de Medicina Faculdade de Medicina da Santa Casa de São Paulo, Chefe do Departamento de Otorrinolaringologia da Faculdade de Medicina da Santa Casa de São Paulo.

Faculdade de Medicina da Santa Casa de São Paulo.

Endereço para correspondência: Eulógio Martinez - Rua Antonio José Thomaz da Costa 444 Florianópolis SC 88063-610.

Este artigo foi submetido no SGP (Sistema de Gestão de Publicações) da BJORL em 5 de setembro de 2009. cod. 6620

Artigo aceito em 11 de março de 2010.

INTRODUÇÃO

A perfuração do septo nasal é uma entidade nosológica de fácil diagnóstico com uso de espéculo nasal ou endoscopia nasal em consultório, podendo ser devido à ampla variedade de etiologias, desde extremamente benignas, até manifestação local de graves doenças sistêmicas. Além disso, a perfuração do septo nasal varia amplamente em relação à localização, amplitude, e sintomatologia; em consequência, as opções terapêuticas são múltiplas, incluindo o tratamento conservador e técnicas cirúrgicas diversas, devendo ser individualizadas para cada paciente.

A principal causa da perfuração septal é a iatrogênica, como complicação de cirurgia nasal^{1,2}, mas outras causas iatrogênicas podem ocorrer, como o uso de corticoterapia nasal³⁻⁵, cauterização da mucosa para tratamento de epistaxe, intubação nasotraqueal e criocirurgia dos cornetos. Além disso, há descrições de perfurações por diversos tipos de traumas. A perfuração raramente ocorre em crianças⁶.

Entre as doenças relacionadas à perfuração septal podemos citar: Leishmaniose cutâneo-mucosa, abscesso nasal, sífilis, tuberculose, febre tifóide, difteria, granulomatose de Wegener, Lúpus Eritematoso e sarcoidose. As neoplasias e carcinomas também podem levar à perfuração do septo nasal⁷⁻⁹. Em áreas tropicais em desenvolvimento, a Hanseníase e a Leishmaniose ainda são causas não raras de perfuração septal^{10,11}. Quando os bordos da perfuração são recobertos por mucosa, dificilmente a perfuração é relacionada a doenças mais graves, como tuberculose ou neoplasias^{3,1}.

Irritantes inaláveis também podem levar à perfuração do septo nasal, como nos casos de aspiração nasal de cocaína, que determina isquemia por vasoconstricção¹, formação de granuloma de corpo estranho por adulterantes adicionados à droga³, além de perfurações relatadas após inalação de fumaça de ácido crômico, fumaça de ácido sulfúrico, poeira de limo e cimento, piche, alcatrão, sal, poeira de vidro, carbonato de sódio, nitrato de cálcio, cianeto de cálcio, arsênico, mercúrio e fósforo.

Por vezes, a perfuração antecede outros sintomas de doenças sistêmicas, sendo necessária investigação clínica dos casos que não tenham diagnóstico etiológico claro¹².

A perfuração do septo nasal pode ser desde assintomática, até causadora de epistaxes severas, deformidades estéticas do nariz, formação de crostas e obstrução nasal¹⁻³.

As cirurgias propostas para o fechamento das perfurações utilizam-se de retalhos e enxertos. Estes últimos podendo ser autólogos (retirados do próprio ser), homólogos (da mesma espécie), heterólogos (de outra espécie) e aloplásticos (materiais sintéticos). Os enxertos autólogos têm como principal desvantagem o inconveniente do trauma nas áreas doadoras, e os enxertos homólogos e heterólogos carregam o risco de contaminação do indivíduo recebendo tecido de outro ser¹³.

Um material que conferisse estrutura para o processo cicatricial e fosse inerte seria de bom proveito ao arsenal terapêutico desta enfermidade. A película de celulose formada pela fermentação da bactéria *Acetobacter xillinum* é inerte, resistente e insolúvel, permeável a líquidos e gases e resistente à tração e alongamento. É estéril, não tóxica e não pirogênica¹⁴.

Estudos em coelhos substituindo a cartilagem septal pela celulose demonstraram absorção parcial da película de celulose após quatro semanas¹⁵ e quando utilizado para recobrir área cruenta após ressecção de concha nasal em coelhos mostrou-se tolerável ao tecido receptor e não teve diferença quanto à resposta cicatricial em relação ao grupo controle¹⁶.

Propomos um estudo experimental para o fechamento da perfuração septal nasal em coelhos utilizando a película de celulose juntamente com cola de fibrina para sua fixação e analisar a resposta tecidual causada, as propriedades do enxerto e o fechamento ou não da perfuração.

REVISÃO DA LITERATURA

Utilizando os bancos de dados LILACS, Pubmed e a internet, buscamos a literatura existente em relação à celulose produzida pela bactéria *Acetobacter xillinum*, seu desenvolvimento e uso; técnicas cirúrgicas para o fechamento da perfuração do septo nasal e materiais empregados para esta função.

Cirurgia do fechamento de perfuração do septo nasal em humanos

Em 1935, Imperatori et al.¹⁷ propuseram o aumento cirúrgico da perfuração, com o intuito de diminuir o desconforto causado pelos assobios constantes causados pelas perfurações menores, localizadas na parte anterior do septo nasal.

As técnicas para o fechamento da perfuração septal podem ser agrupadas em: as que se valem de retalhos do próprio septo nasal para a obturação da perfuração, com ou sem o uso de enxertos associados, e as técnicas que incluem retalhos de vizinhança.

Os artigos que sugerem rotação de retalhos de vizinhança são unânimes quanto à necessidade de um segundo tempo cirúrgico para a ressecção do pedículo vascular.

Dentre as técnicas que utilizam enxertos entre os retalhos de mucosa septal, encontramos a descrição do uso de enxerto de fásia e pericôndrio entre os folhetos de mucosa septal, por Wright et al.¹⁸. Esta publicação teve grande valor, tanto pelos resultados promissores quanto por justificar a utilização de enxertos no fechamento das perfurações, ao invés da simples sutura de bordos. Os autores relatam que, além de baixa requisição metabólica, enxertos de fásia e pericôndrio servem como armação para o crescimento de fibroblastos, sustentando o cresci-

mento das margens das mucosas, uma em direção à outra.

McCollough¹⁹ relatou o fechamento de perfuração septal através de enxerto composto de orelha com sucesso. Em 1980, Fairbanks⁹ descreveu a utilização de fásia temporal com diâmetro 2 cm maior que a perfuração a ser coberta. Nesta mesma publicação defende que perfurações pequenas, ocorridas durante cirurgia, têm melhor chance de fechamento se corrigidas durante o mesmo ato operatório, uma vez que o diâmetro da perfuração tende a aumentar com a cicatrização.

Fairbanks⁸ também fez considerações contrárias às técnicas cirúrgicas que propõem a sutura de bordos da perfuração, com ou sem a eversão da mucosa contralateral devido ao caráter atrófico e friável do tecido dos bordos da perfuração. Também critica as técnicas que utilizam mucosa oral, pela não transformação desta em tecido ciliado, tendo como consequência seu ressecamento.

Sugestões de uso de materiais artificiais, ou implantes, como associação às técnicas de fechamento, incluem a proposta por Gyeney e Kerenyi²⁰ que em 1977 relataram a correção de perfurações septais através de implantes de fibrina (Bioplast®). Kridel et al. em 1998²¹ sugeriram a utilização de um substituto biossintético (Acellular Human Dermal Allograft®), tendo relatado sucesso no fechamento de onze dentre doze perfurações tratadas. Os autores fizeram críticas à utilização de fásias, principalmente pela necessidade de utilizar material para secá-las, o que leva ao seu amolecimento precoce, causando dificuldade de manipulação. No caso de insucesso houve redução do diâmetro de 3 cm para 5 mm. Em 2006, Lee et al.²² demonstraram a utilidade de uso de cola de fibrina e enxerto autólogo de cartilagem para a prevenção de perfuração do septo durante septoplastias.

Outros materiais como ouro, marfim, cobalto e cortiça, foram também utilizados²³. Dentre os materiais aloplásticos mais utilizados, encontramos os materiais à base de silicone, tal como o Silastic® que apresentam grande demanda em cirurgias estruturais da face devido à possibilidade de serem esculpidos e moldados de acordo com a necessidade. Embora seja relativamente inerte do ponto de vista biológico, após sua colocação no sítio receptor, uma cápsula fibrosa pode recobri-los com o passar do tempo levando a uma mobilidade papável e consequente maior probabilidade de migração e extrusão²⁴.

Stoor et al.²⁵ estudaram o fechamento septal e infecção por *Haemophilus influenzae* e *Streptococcus pneumoniae* com uso de vidro bioativo (VBA) em 11 pacientes de perfuração septal não tendo contaminação por estes patógenos em nenhum paciente e conseguindo fechamento total da perfuração em 10 casos.

A Película de Celulose

A película de celulose Bionext® advém da fermentação de bactérias *Acetobacter xylinum*, conseguido

através de experimento realizado pelo microbiologista Luís Fernando Xavier Farah (1984) em Curitiba (PN).²⁶

A celulose sintetizada pela bactéria pode apresentar-se na forma de uma membrana, flexível, semitransparente de cor amarelada, ou na forma de manta sólida, densa, maleável, de consistência gelatinosa firme e espessura em torno de 0,5cm (Figura 1). A película resultante da síntese biológica da bactéria, após o processamento, não contém aditivo, sendo celulose pura, composta de polissacarídeos, sendo biodegradável, não tóxica, não pirogênica e estéril. É uma substância inerte, muito resistente e insolúvel em todos os solventes orgânicos, possui características físicas específicas, tais como: permeabilidade definida a líquidos e gases, resistência à tração e alongamento, apresentando também peso e estrutura molecular característicos.^{14,27,28}




Figura 1. A manta de celulose sendo esculpida.

É eficaz para o alívio da dor, e para reduzir o tempo de cicatrização em lesões por dermatabrasões, áreas doadoras de pele, ou em grandes queimaduras. Este composto tem sido utilizado com sucesso como curativo em escaras de pele, queimaduras e áreas doadoras de pele. Também foi utilizado como substituto de meninge.²⁹⁻³⁴

É vista como um material de inúmeras possibilidades, desde papel para proteção de documentos a colete a prova de balas²⁶. A celulose de bactéria *Acetobacter xylinum* comercial, Bionext®, é liberada pela ANVISA e FDA e é usada como substituto temporário de pele. Suas características físicas e de biocompatibilidade, assim como a facilidade de colocação e a possibilidade de modelação no ato da inserção faz desta substância um possível elemento no tratamento de somação cartilaginosa e óssea.

OBJETIVOS

1. Testar a utilização de celulose produzida pela

bactéria *Acetobacter xylinum*-Bionext® associada à cola biológica de fibrina-Tissucol® no fechamento de perfurações septais realizadas cirurgicamente em coelhos.

2. Comparar histologicamente o grau de fibrose, inflamação, congestão vascular dos animais, integridade do enxerto e o fechamento ou não da perfuração septal.

MATERIAL E MÉTODO

Material

Utilizamos para a pesquisa quinze coelhos adultos da raça neozelandesa com peso aproximado de 3kg, manta de celulose (Bionext®) e cola biológica de fibrina (Tissucol®).

Seleção e tamanho da amostra

Os coelhos foram distribuídos aleatoriamente por meio de sorteio realizado com moeda, sendo divididos em dois grupos: Grupo Controle, constituído por 5 coelhos; e Grupo Bionext® associado à cola de fibrina Tissucol®, constituído por 10 coelhos.

Um coelho de cada grupo faleceu no pós-operatório imediato. Os coelhos foram sacrificados cinquenta dias após o experimento.

Procedimento cirúrgico

Os procedimentos cirúrgicos foram realizados de acordo com os princípios éticos na experimentação animal, postuladas pelo Código Brasileiro de Experimentação em Animais (COBEA). Protocolo 09/07 ICAO.

Os procedimentos cirúrgicos foram realizados com os coelhos sob anestesia geral, utilizando-se Zoletil® (Tiletamina associado à Zolazepan) e Nilperidol® (Fentanila associado à Droperidol) e mantidos sob ventilação espontânea, em decúbito dorsal. Foram submetidos à perfuração do septo nasal como descrito abaixo:

1. Colocação de algodão embebido em lidocaína 2% e noradrenalina na concentração de 1:50000 em ambas as fossas nasais.

2. Infiltração subpericondrial bilateral do septo nasal com a mesma solução.

3. Incisão septal anterior à esquerda seguida de descolamento subpericondrial ipsilateral.

4. Incisão e remoção de forma quadrangular de aproximadamente 7mm medido com compasso cirúrgico de cada lado da mucosa septal bilateral e cartilagem septal.

O grupo experimental foi submetido no mesmo tempo cirúrgico à colocação de enxerto de Bionext® na perfuração realizada, ancorado entre as mucosas septais remanescentes previamente descoladas e não removidas. (Figura 2)

Os coelhos foram mantidos nas mesmas condições de cuidados diários prévios ao tratamento por 50 dias quando foram sacrificados para observação do fecha-

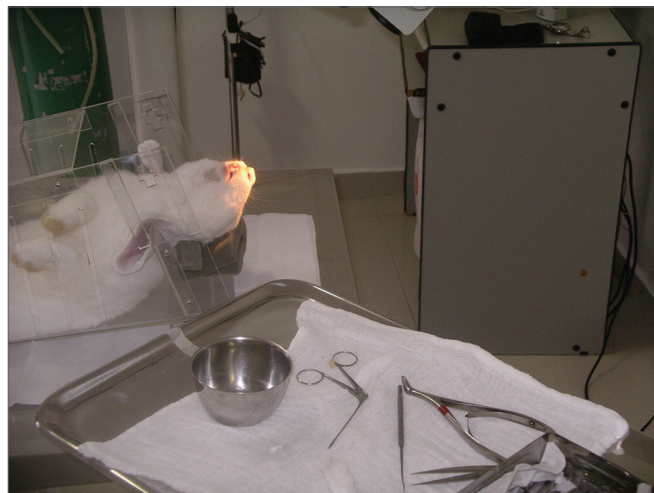

Figura 2. Coelho posicionado e anestesiado para o procedimento.

mento da perfuração septal e análise histopatológica da peça cirúrgica.

Para o sacrifício ao final do tempo de seguimento, os coelhos foram novamente anestesiados e receberam tiopental sódico EV (dose 40mg/kg). Após o sacrifício, a mesoestrutura facial foi removida em bloco para estudo histológico.

Os coelhos foram avaliados por parâmetros clínicos que pudessem indiretamente avaliar as condições de tolerabilidade, tais como desconforto geral e de respiração. Os parâmetros avaliados foram: quantidade de alimentos ingeridos, variação do peso do coelho, temperatura, frequência respiratória e presença de sangramento nasal. Todos os coelhos foram pesados antes do procedimento e diariamente até seu sacrifício. A quantidade de alimentos ingeridos foi controlada diariamente em gramas. A temperatura auricular, em graus Celsius, foi mensurada duas vezes ao dia. A frequência respiratória foi verificada duas vezes ao dia. A presença de sangramento foi observada diariamente.

As mesoestruturas faciais dos animais foram dissecadas e fixadas em solução de formol a 10%.

Avaliação histológica

As mesoestruturas faciais dos animais ficaram 6 dias em solução de ácido nítrico a 5% para descalcificação. Uma vez descalcificadas, foram feitos cortes seriados transversais do nariz ao crânio a cada 5 mm. As fatias foram em seguida desidratadas, clarificadas e incluídas em parafina. Após inclusão em blocos de parafina, os espécimes foram cortados em micrótomo com espessura média de 5µm. (Figura 3)

Os cortes foram submetidos à coloração com hematoxilina-eosina e os padrões de resposta tecidual foram avaliados histologicamente. Foram avaliados: a presença de processo inflamatório, integridade do Bionext® (ibt), fibro-

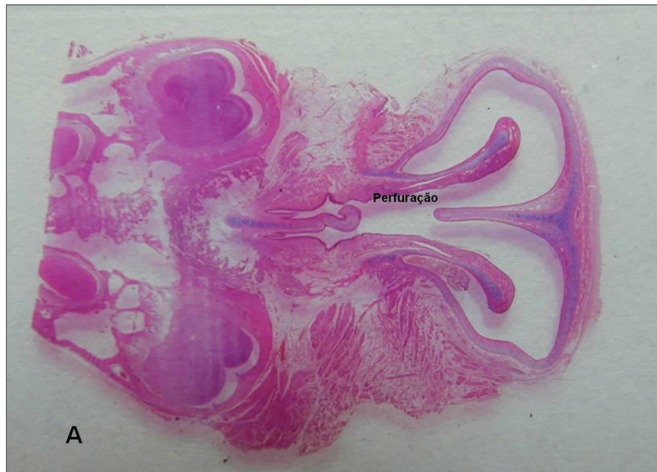

Figura 3. Fotomicrografia de lâminas histológicas de septo. A-septo roto (macro). Coloração HE.

se, congestão e fechamento ou não do septo (Tabela 1). As lâminas foram analisadas por um único patologista de maneira cega quanto ao grupo a que o espécime pertencia, e classificadas em graus por critério qualitativo, semiquantitativo. Desta maneira, a integridade do Bionext® (IBT), foi classificada em: 0=não se aplica/ Bionext® ausente, 1= íntegro e 2= fragmentado (Figura 4); congestão vascular: 0= ausente, 1= levemente congestionado, 2= dilatados e congestionados e 3= vasos intensamente dilatados com extravasamento de hemácias (Figura 5); Fibrose: 0=ausente, 1= presença de fibroblastos isolados e 2= proliferação fibroblástica reparativa com espessamento; inflamação aguda (IA): avaliada quanto à presença de exsudato de neutrófilos e fibrina: 0=ausente, 1= focos isolados e 2= acúmulos de neutrófilos envolvendo as estruturas (Figura 6).

Avaliação estatística

Os resultados foram comparados entre os grupos Controle e Bionext® através de teste F de amostras independentes com comparação não-pareada entre os grupos como um todo. Para os parâmetros com valores categóricos

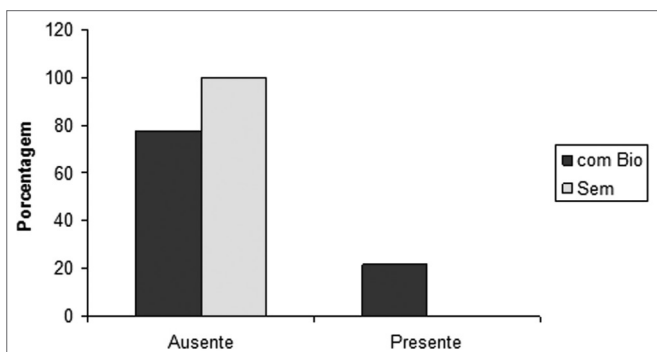


Figura 4. Porcentagem de animais que apresentaram ou não integridade do biomaterial, nos grupos controle (sem) e experimental (com Bio). (Prova de Fisher: $p=0,462$).

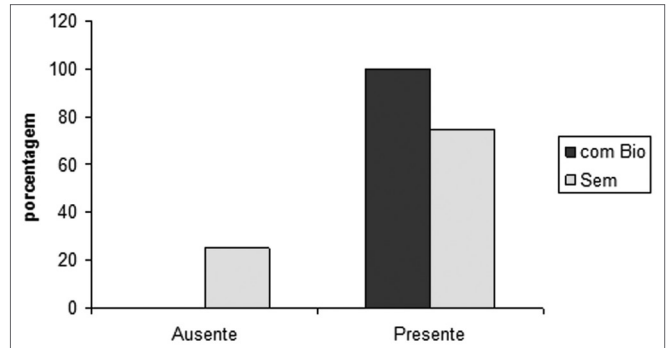


Figura 5. Porcentagem de animais que apresentaram ou não congestão, nos grupos controle (sem) e experimental (com Bio). (Prova de Fisher: $p=0,308$).

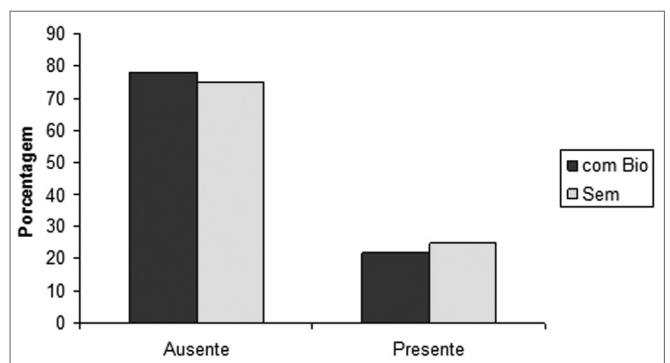


Figura 6. Porcentagem de animais que apresentaram ou não processo inflamatório agudo, nos grupos controle (sem) e experimental (com Bio). (Prova de Fisher: $p=0,706$)

descontínuos, como grau de inflamação, pelo teste não-paramétrico de Wilcoxon.

RESULTADOS

Dois coelhos foram a óbito na primeira semana do experimento, um do grupo Bionext® e um do grupo Controle.

Na Tabela 1, são apresentados os parâmetros avaliados em cada coelho, de acordo com o peso no início do experimento, pós-tratamento e as características histológicas avaliadas nos espécimes analisados.

Na Tabela 2, são apresentados os dados em relação ao comportamento do enxerto e o fechamento ou não da perfuração septal.

DISCUSSÃO

Pela necessidade de uma “armação” para o crescimento de fibroblastos, sustentando o crescimento das margens das mucosas, uma em direção à outra ao invés da simples sutura de bordos^{18,2}, foi considerada a possibilidade de utilizar a película de celulose interposta entre

Tabela 1. Distribuição dos coelhos quanto ao tratamento submetido, peso (g) e parâmetros histopatológicos analisados

Coelho	Com bionext	Sem	Peso pré	Peso pós	ibt	ia	Cong	fibrose	septo
1	x		5100	6200	0	0	2	0	Roto
2		X	4080	4237	0	0	3	0	Roto
3	x		3517	3691	0	0	2	0	Fechado
4	x		4167	4180	0	0	1	0	Fechado
5		X	4157	4238	0	0	2	0	Roto
6		X	3438	3751	0	0	0	0	Roto
7		X	3570	3693	0	2	3	0	Roto
8	x		3150	3774	0	0	3	0	Roto
9	x		3305	3508	1	1	1	0	Bt
10	x		3210	3109	0	0	2	0	Roto
11	x		3200	3422	0	0	2	0	Fechado
12	x		3230	3247	1	1	2	0	Bt
13	x		3185	3392	0	0	2	0	Fechado

ibt = integridade do biotissue (0=não se aplica/ Bionext® ausente, 1= íntegro e 2= fragmentado); ia= inflamação aguda (exsudato de neutrófilos e fibrina: 0=ausente, 1= focos isolados e 2= acúmulos de neutrófilos envolvendo as estruturas); cong= congestão vascular: (0= ausente, 1= levemente congestionado, 2= dilatados e congestionados e 3= vasos intensamente dilatados com extravasamento de hemácias);fibrose:(0=ausente, 1= presença de fibroblastos isolados e 2= proliferação fibroblástica reparativa com espessamento) e septo(Bt= Bionext® entre os bordos da perfuração)

Tabela 2. Alterações histológicas observadas, em relação à integridade do biomaterial e características do septo, de acordo com os grupos estudados.

Grupos	n	IBT			SEPTO	
		0	1	Roto	Bionext®	Fechado
Com Bio	9	7	2	3	2	4
Sem	4	4	0	4	0	0

Bionext®: Presença da celulose entre os bordos da perfuração Não foi observada diferença estatisticamente significativa entre os grupos, quanto à integridade do biomaterial (IBT) ($p=0,462$) e fechamento do septo ($p=0,176$).

os bordos de uma perfuração cirúrgica do septo nasal de coelhos para servir de sustentação a uma possível regeneração tecidual.

Como a perfuração e a cirurgia de reparo foram realizadas no mesmo momento e já com a película desde o início do processo cicatricial, não lidamos com margens atróficas e com pouca vascularização, situação comum na prática clínica e desfavorável ao fechamento⁸. Consideramos este um viés de nossa pesquisa.

Por saber da facilidade de manuseio no intraoperatório, embora seja de pouca adesividade, foi associada cola biológica nas margens da perfuração com o intuito de fixar a película. Desta maneira, o experimento seria similar ao de Kridel et al., que em 1998, sugeriram a utilização de um substituto bio sintético (Acellular Human Dermal

Allograft®) fixo com pontos de sutura em um dos lados e o outro fechado com rotação de retalhos de mucosa, porém em nosso caso utilizamos película de celulose e cola biológica sem o fechamento da mucosa em nenhum lado da perfuração.²¹

A absorção e incorporação da película foram mais significativas após quatro semanas nos estudos de Oliveira¹⁵ estudando a substituição de cartilagem septal pela película de celulose. Por este motivo optamos por avaliar nossa amostra após 50 dias.

Como todos os estudos relacionados à película de celulose são com ela em contato com algum tecido, achamos interessante avaliar seu comportamento aderida apenas aos bordos da perfuração.

O fechamento da perfuração com a substituição da cartilagem pela celulose não ocorreu. Nos casos onde ocorreu o fechamento da perfuração, ou a película de celulose manteve-se presa entre os bordos epitelizados da perfuração como uma “rolha” (Figura 7), ou perdeu-se por provável deslocamento do enxerto. Nos casos onde o fechamento ocorreu sem o enxerto (Figura 8), fica a indagação quanto ao auxílio ou não do enxerto para o fechamento da perfuração e em qual momento ocorreu o deslocamento. Apesar de não ter havido significância estatística, é possível suspeitar da ajuda da película para o fechamento uma vez que no grupo controle não foi observado o fechamento de nenhum dos septos perfurados e esta insignificância ter se dado pelo pequeno número de coelhos.

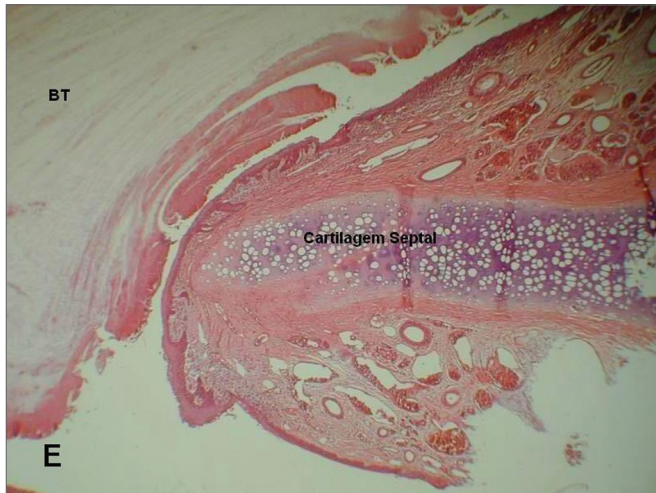

Figura 7. Fotomicrografia de lâminas histológicas de septo; E=Septo roto e Bionext® (10x); BT= Bionext® Coloração HE.

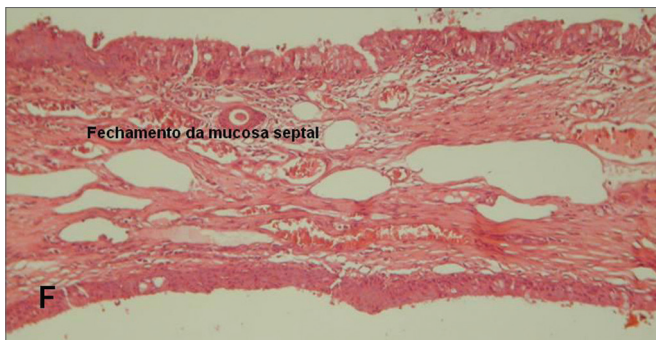


Figura 8. Fotomicrografia de lâminas histológicas de septo F=Septo íntegro reepitelizado. (10x). Coloração HE.

O deslocamento do enxerto pode ter ocorrido pela textura lisa da superfície da película de celulose, pela ineficácia da cola de fibrina em contato com a celulose ou por força mecânica como espirros. O tamponamento pós-operatório por longo período, como 12 dias proposto por Kratz em 1973³⁵ ou por períodos mais curtos, como 2 dias proposto por Lee em 2008³⁶ é inviável em coelhos com enxerto delicado no septo nasal.

A ausência de diferença estatisticamente significativa nos quesitos inflamação aguda, congestão vascular e fibrose demonstram ser o material implantado inerte e de boa aceitação na mucosa nasal.

O aumento de peso do grupo submetido à colocação do enxerto demonstra boa aceitação dos animais e pouco sofrimento com relação ao experimento.

CONCLUSÕES

a) Não houve diferença estatística significativa nos quesitos inflamação aguda, congestão vascular e fibrose entre os 2 grupos.

b) Nos casos onde o enxerto manteve-se posicionado, não houve alteração quanto à sua integridade.

c) Pode ser útil à somação do arsenal terapêutico como base para reepitelização dos bordos da perfuração.

REFERÊNCIAS BIBLIOGRÁFICAS

- Judson MAJ, Belmont R. An Approach to Large Nasoseptal Perforations and Attendant Deformity. *Arch Otolaryngol.* 1985;111(7):450-5.
- Teichgraber JF, Russo RC. The Management Of Septal Perforations. *Plast Reconstr Surg.* 1993;91(2):229-35.
- Miller FF. Occurrence Of Nasal Septal Perforation With Use Of Intranasal Dexamethasone Aerosol. *Ann Allergy.* 1975;34:107-9.
- Ferguson, B. J. Nasal Steroid Sprays And Septal Perforations. *ENT J.* 1997;76(2):75-6.
- Soderberg-Warner ML. Nasal Septal Perforation Associated With Topical Corticosteroid Therapy. *J Pediatr.* 1984;105(5):840-1.
- Bridger GP. Surgical Closure Of Septal Perforations. *Arch Otolaryngol Head Neck Surg.* 1986;112(12):1283-5.
- Fairbanks DNE, Chen SCA. Closure Of large Nasal Septum Perforations. *Arch Otolaryngol.* 1970;91:403-6.
- Fairbanks DNE, Fairbanks GR. Nasal Septal Perforation: Prevention And Management. *Ann Plast Surg.* 1980;5(6):452-9.
- Fairbanks DNF. Closure Of Nasal Septum Perforation. *Arch Otolaryngol.* 1980;106:509-13.
- Goulart IMB, Patrocínio LG, Nishioka SA, Patrocínio JA, Ferreira MS, Fleury RN. Concurrent leprosy and leishmaniasis with mucosal involvement. *Lepr Rev.* 2002;73:283-4.
- Dolci JE, Bussolotti F, Liquidato BM. Etiologia das perfurações septais. *Revista Portuguesa de Otorrinolaringologia.* 2001;39(4):369-72.
- Diamantopoulos II JNS. The investigation of nasal septal perforations and ulcers. *Laryngol Otol.* 2001;115(7):541-4.
- Sofia OB. O uso de cartilagem costochondral em reconstrução de dorso nasal. *Acta ORL.* 2005;23 (4):176-81.
- Costa HO, Souza FC. Avaliação da regeneração tecidual da pele de porco submetida à lesão térmica seguida de colocação de Biotissue. *ACTA ORL.* 2005;23(3):23-7.
- Oliveira RCB. Avaliação da resposta tecidual quando da substituição da cartilagem do septo nasal de coelhos por manta de celulose bacteriana. Estudo experimental. Tese de mestrado. São Paulo: Faculdade de Ciências Médicas da Santa Casa de São Paulo, 2007.
- Osman Salah Ali. Estudo experimental sobre a aplicação de película de celulose (Bionext®) em área cruenta de ressecção de concha nasal de coelhos. Tese de mestrado. São Paulo: Faculdade de Ciências Médicas da Santa Casa de São Paulo, 2007.
- Imperatori CJ, Burman HJ. *Diseases of the Nose and Throat.* Hagerstown, Md, Harper & Row Publishers Inc, 1935.p. 122-124.
- Wright WK. Tissues For Tympanic Grafting. *Arch Otolaryngol.* 1963;78:291.
- McCullough EG. An Approach To Repair Of Septal Perforations. *ORL Digest.* 1976;38:13.
- Gyeny L, Kerenyi G. Bioplast fibrin implants in nasoseptal perforation. *Arch Otorhinolaryngol.* 1977;20;218(1-2):143-5.
- Kridel RW, Foda H, Lunde KC. Septal perforation repair with acellular human dermal allograft. *Arch Otolaryngol Head Neck Surg.* 1998;124(1):73-8.
- Lee JY, Lee SH, Kim SC, Koh YW, Lee SW. Usefulness of Autologous Cartilage and Fibrin Glue for the Prevention of Septal Perforation during Septal Surgery: A Preliminary Report. *Laryngoscope.* 2009;116:934-7.
- Juraha LZ. Experience with alternative material for nasal augmentation. *Aesthetic Plast Surg.* 1992;16(2):133-40.
- Lindsey WH, Ogle RC, Morgan RF, Cantrell RW, Sweeney TM. Nasal reconstruction using an osteoconductive collagen gel matrix. *Arch Otolaryngol Head Neck Surg.* 1996;122(1):37-40.

-
25. Stoor P, Sóderling E, Grénman R. Bioactive glass S53P4 in repair of septal perforations and its interactions with the respiratory infection-associated microorganisms *Haemophilus influenzae* and *Streptococcus pneumoniae*. *J Biomed Mater Res*. 2001;58(1):113-20.
 26. Abrantes ACS. Do avião à urna eletrônica. Fonte:Ministério da Ciência & Tecnologia (jovem). Disponível em <<http://ctiovem.mct.gov.br>>. Acesso em 03/11/2006.
 27. Fontana JD, De Souza AM, Fontana CK, Torriani IL, Moreschi JC, Gallotti BJ et al. *Acetobacter cellulose pellicle* as a temporary skin substitute. *Appl Biochem Biotechnol*. 1990;24(25):253-64.
 28. Hart J, Silcock D, Gunnigle S, Cullen B, Light ND, Watt PW. The role of oxidized regenerated cellulose/collagen in wound repair: effects in vitro on fibroblast biology and in vivo in a model of compromised healing. *Int J Biochem Cell Biol*. 2002;34(12):1557-70.
 29. Cabral LM, Gattaz MD, Factore LAP, Mattar JA, Diamant D, Oliveira AM. Curativo biológico no tratamento do grande queimado:apresentação de caso. *Rev Bras Cir*. 1987;77(6):383-9.
 30. De Paola DQ, Souza MGPP. Película celulósica - Novo curativo biológico para melhora do leito receptor de enxertia cutânea. *Rev Bras Cir*. 1987;77(3):135-8.
 31. Hilário AH, Vasquez LAM. Utilização de um substituto temporário de pele nas perdas cutâneas de pacientes ambulatoriais. *Rev Bras Cir*. 1988;78(6):393-8.
 32. Peixoto R, Santos DLN. Biofil. Uso e avaliação clínico de uma película celulósica em lesões cutâneas. *Rev Bras Cir*. 1988;78(2):141-5.
 33. Pitanguy I, Salgado F, Maracajá PF. Utilização de película de celulose (Biofill®) como curativo biológico. *Rev Bras Cir*. 1988;78(5):317-26.
 34. Rebello C, Almeida DA, Lima Jr. EM, Dornelas MP. Biofill, um novo substituto de pele:nossa experiência. *Rev. Bras Cir*. 1987;77(6):407-14.
 35. Kratz RC. Repair of Septal Perforations With Composite Grafts. *Arch Otolaryngol*. 1973;98:380-2.
 36. Lee HR, Ahn BD, Park JH, Kim YH, Sin CM, Youn SJ, Kim JS. Endoscopic Repairment of Septal Perforation with Using a Unilateral Nasal Mucosal Flap. *Clinical Experimental Otorhinolaryngology*. 2008;1(3):154-7.