



RELATO DE CASO

Good results in the treatment of ossicular lesions without reconstruction – our explanation for seven cases[☆]



Bons resultados no tratamento de lesões ossiculares sem reconstrução – nossa explicação para sete casos

Silvio da Silva Caldas Neto*, Mariana de Carvalho Leal e Nelson Caldas

Universidade Federal de Pernambuco (UFPE), Departamento de Otorrinolaringologia, Recife, PE, Brasil

Recebido em 21 de janeiro de 2016; aceito em 2 de março de 2016
Disponível na Internet em 11 de abril de 2017

Introdução

A função da cadeia ossicular é bem conhecida desde meados do século XIX. A sua presença promove uma amplificação sonora de cerca de 30 dB. Portanto, pode-se esperar que sua interrupção origine um *gap* aéreo-ósseo de cerca de 30 dB ou mais. Essa descontinuidade, representada principalmente pela erosão da bigorna, é comumente encontrada na otite média crônica ou, mais raramente, no trauma da orelha média, seja como consequência da doença em si ou produzida por procedimentos cirúrgicos. Em muitos casos,

a fim de melhorar ou preservar a audição, a reconstrução ossicular faz parte do tratamento, feito com uso de implantes de diferentes tipos, em geral rígidos, para garantir uma transmissão eficiente da energia acústica a partir da membrana timpânica (MT) para a janela oval. No entanto, alguns casos desafiam o senso comum sobre a fisiologia da unidade tímpano-ossicular. Os autores apresentam sete pacientes com interrupção ossicular que, surpreendentemente, não precisaram de reconstrução cirúrgica para atingir um resultado funcional muito bom (por vezes excelente) e propõem uma explicação com base no conhecimento da física acústica para tais casos.

Relatos de caso

Em todos os pacientes, o defeito ossicular foi tipo A de Austin.¹ Eles foram tratados com timpanomastoidectomia simples (fechada) e em todos uma ponte fibrosa foi observada a ligar o martelo ou a MT ao estribo. Dados audiométricos foram expressos pelo *gap* aéreo-ósseo em frequências de 500, 1.000, 2.000 e 4.000 Hz. Em nenhum caso havia conexão entre o estribo e a MT que não fosse a ponte fibrosa e nenhuma retração timpânica foi observada

DOI se refere ao artigo:

<http://dx.doi.org/10.1016/j.bjorl.2016.03.003>

[☆] Como citar este artigo: Caldas Neto SS, Leal MC, Caldas N. Good results in the treatment of ossicular lesions without reconstruction – our explanation for seven cases. Braz J Otorhinolaryngol. 2019;85:254–8.

* Autor para correspondência.

E-mail: silvio.caldas@oi.com.br (S.S. Caldas Neto).

A revisão por pares é da responsabilidade da Associação Brasileira de Otorrinolaringologia e Cirurgia Cérvico-Facial.

Tabela 1 Dados clínicos, cirúrgicos e audiológicos dos setes casos

Caso	Dados clínicos	Limiares fornecidos pela ponte fibrosa (0,5, 1, 2, 4 KHZ)
1	Sexo masculino, 9 anos, colesteatoma esquerdo, sem queixas auditivas. Cabeça do martelo e bigorna ausentes. Ponte fibrosa entre a MT e a cabeça do estribo. Acompanhamento pós-operatório: MT normal. Orelha e audição contralateral normal.	CO: 15-20-15-20 CA: 15-20-15-20 Intervalo médio: 0 dB
2	Homem de 29 anos, colesteatoma atical esquerdo, hipoacusia bilateral. Bigorna e cabeça do martelo ausentes. Aderência fibrosa entre a MT e a cabeça do estribo. MT pós-operatória normal. Orelha contralateral: perda da audição mista leve.	CO: 00-00-05-20 CA: 25-30-25-30 Intervalo médio: 21,25 dB
3	Mulher de 22 anos, história de queda de cavalo havia 30 dias e paralisia facial imediata. Sem queixa auditiva. MT normal. Bigorna completamente deslocada no antro mastoideo. Aderência fibrosa entre martelo e cabeça do estribo. Otoscopia e audição contralaterais normais.	CO: 10-10-10-10 CA: 15-10-20-20 Intervalo médio: 6,25 dB
4	Homem de 35 anos, colesteatoma direito, hipoacusia leve. Cabeça do martelo e bigorna ausentes. Ponte fibrosa que conecta cabo do martelo ao estribo. MT pós-operatória normal. Orelha contralateral normal.	CO: 20-15-20-20 CA: 40-40-35-40 Intervalo médio: 20 dB
5	Homem de 33 anos; colesteatoma direito, sem queixa auditiva. Bigorna ausente. Aderência fibrosa filiforme fina ligou estribo ao martelo. MT pós-operatória normal. Orelha esquerda normal.	CO: 05-05-10-10 CA: 20-20-25-20 Intervalo médio: 13,75 dB
6	Homem de 23 anos, colesteatoma esquerdo, sem queixa auditiva. Cabeça do martelo ausente. Bigorna parcialmente ausente (processo lenticular permaneceu). Ligação fibrosa da MT para o processo lenticular. MT pós-operatória normal. Orelha contralateral normal.	CO: 10-10-30-50 CA: 10-15-30-50 Intervalo médio: 1,25 dB
7	Homem de 31 anos, colesteatoma atical direito, hipoacusia leve. Ausência completa da bigorna. Apenas um cordão de tecido conjuntivo do cabo do martelo até a cabeça do estribo. Orelha contralateral normal.	CO: 05-10-15-15 CA: 20-25-45-40 Intervalo médio: 21,25 dB

CA, condução do ar; CO, condução óssea.

ao longo do estribo. Os dados clínicos, cirúrgicos e audiológicos dos sete casos estão na [tabela 1](#).

Caso 1

Menino de nove anos, colesteatoma esquerdo, audição normal. Cabeça do martelo e bigorna removidos. Reconstrução funcional adiada. Audiometria pós-operatória: *gap* completamente fechado ([fig. 1](#)). Durante a segunda cirurgia, ponte fibrosa encontrada e preservada entre a MT e a cabeça do estribo. O acompanhamento pós-operatório foi adequado, com MT subsequente normal e audiograma final semelhante.

Caso 2

Homem de 29 anos, colesteatoma atical esquerdo, perda auditiva mista bilateral. Bigorna e cabeça do martelo sacrificados. Nenhuma reconstrução feita. Audiometria pós-operatória com um intervalo médio de 21 dB. Revisão cirúrgica sem doença residual percebida. Observou-se aderência fibrosa entre a MT e a cabeça do estribo. Aderência removida e substituída por transplante autólogo de osso cortical. *Gap* médio final: 35 Db.

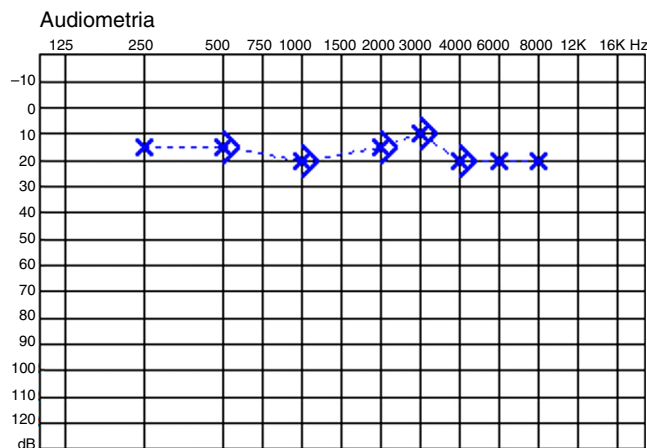


Figura 1 Audiogramas do caso 1.

Caso 3

Mulher de 22 anos, história de queda de cavalo havia 30 dias, seguida de assimetria facial imediata. Paralisia facial esquerda de House-Brackmann grau VI. Audiograma: *gap* de 6 dB ([fig. 2](#)). Feita descompressão transmastóidea do nervo facial. Bigorna completamente deslocada no antro da mastoide. Aderência fibrosa entre o martelo e a cabeça do

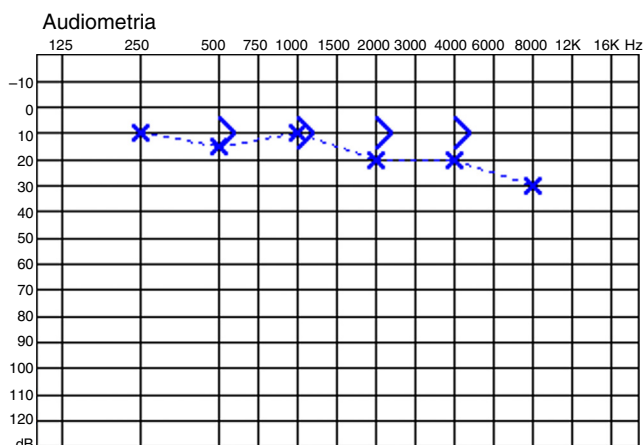


Figura 2 Audiogramas do caso 3.

estribo. Pôde-se notar que, tracionando o cabo do martelo, o estribo movia-se lateralmente, mas mantinha-se estável quando o martelo era pressionado medialmente. A aderência foi preservada. Sem acompanhamento em longo prazo para este paciente.

Caso 4

Homem de 35 anos, colesteatoma direito, perda auditiva condutiva leve. Cabeça do martelo e bigorna removidos. Nenhuma reconstrução feita. *Gap* médio pós-operatório: 20 dB. Na segunda cirurgia, novamente ponte fibrosa encontrada, conectando o cabo do martelo ao estribo. Foi removida a fibrose e uma prótese de hidroxil-apatite foi interposta. Audiograma final: nenhuma mudança no *gap* médio.

Caso 5

Homem de 33 anos, colesteatoma direito, limiares auditivos normais. Bigorna removida. Nenhuma reconstrução feita. *Gap* pós-operatório de apenas 15 dB. Na cirurgia de revisão, uma aderência fibrosa filiforme fina ligava o estribo ao martelo (fig. 3). Aderência preservada. Não houve manobra reconstrutiva adicional. Audição semelhante na audiometria pós-operatória.

Caso 6

Homem de 23 anos, colesteatoma esquerdo, audição normal bilateral. Cabeça do martelo removida. Bigorna parcialmente removida, com um pequeno segmento do processo longo deixado ligado ao estribo devido a uma articulação incudostapedial extremamente fixa. Audiometria pós-operatória: quase sem *gap* (fig. 4). Pioria nas frequências altas. Na segunda etapa cirúrgica, havia uma ligação fibrosa desde a MT até a ponta restante do processo longo. A lateralização do cabo do martelo causou um reflexo de janela redonda notório, mas, ao forçá-lo medialmente, não houve qualquer movimento. Ponte preservada. Audiograma final: sem *gap*.

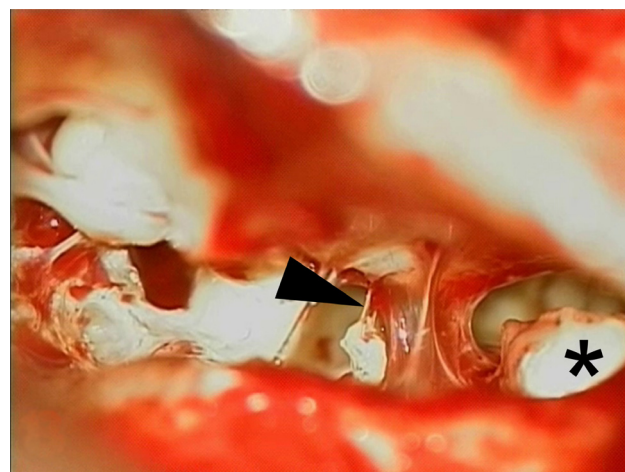


Figura 3 Fotografia do caso 5 com vista de timpanotomia posterior da orelha média. A seta aponta para a ponte fibrosa que liga o martelo à cabeça do estribo. Um colesteatoma residual é observado à direita (*).

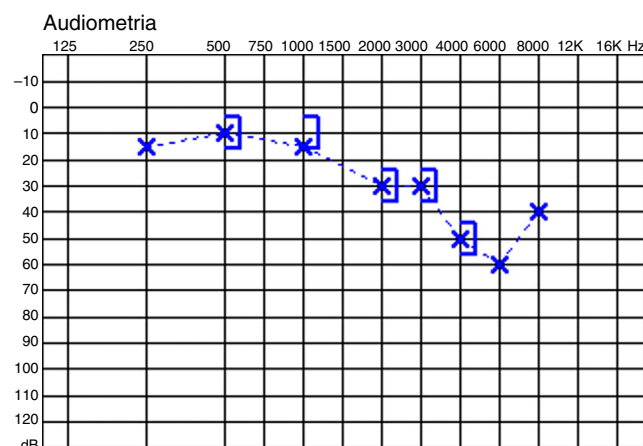


Figura 4 Audiograma do caso 6.

Caso 7

Homem de 31 anos, colesteatoma atical direito, perda auditiva mista, *gap* médio de 21 dB. Observou-se ausência completa da bigorna. Havia apenas um cordão de tecido conjuntivo do cabo do martelo à cabeça do estribo, que foi deixado no local. Sem audiograma pós-operatório.

Discussão

Estes casos são testemunhos da surpreendente capacidade do corpo humano de se adaptar a condições adversas, o processo de cura serve não apenas para restaurar a anatomia de um órgão ou tecido, mas também sua função. Evidentemente, na maioria dos casos, esses efeitos não podem ser completamente alcançados, mas é preciso estar ciente dessa possibilidade e não ficar excessivamente direcionado à rotina cirúrgica. A ausência da bigorna, em uma análise simplista, não podia possibilitar uma boa condução do som da MT para a janela oval, a menos que houvesse uma retração timpânica sobre a cabeça do estribo, que

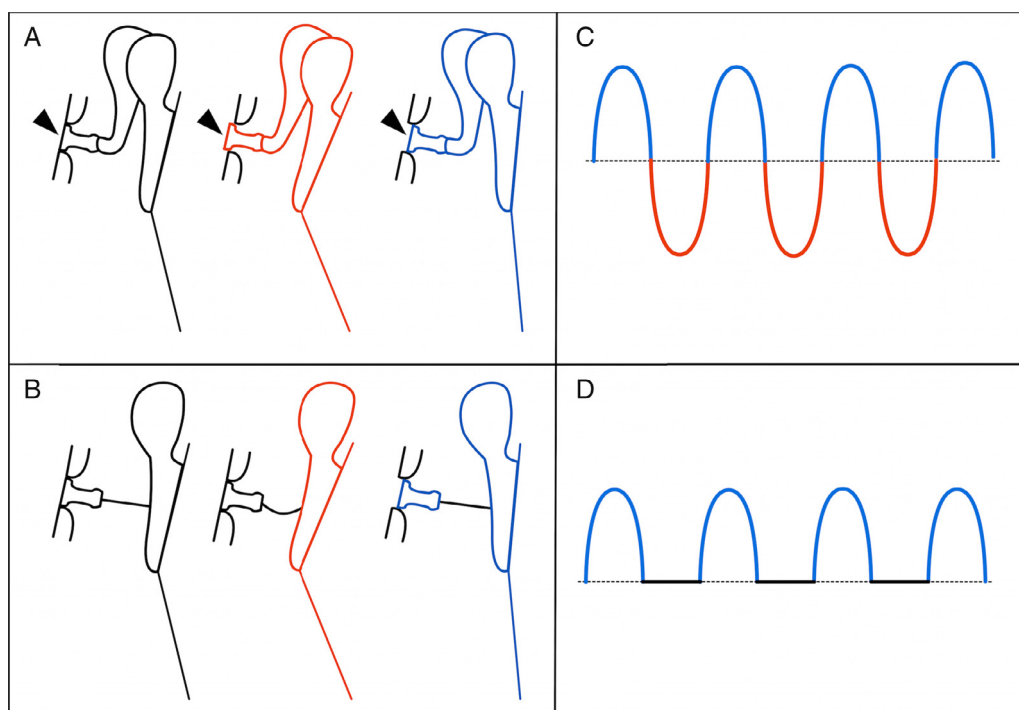


Figura 5 Desenho esquemático que demonstra o movimento da unidade tímpano-ossicular em situação normal (A) e com ponte fibrosa (B). A cor preta representa a posição restante (neutra); a fase de compressão é representada em vermelho e a fase de rarefação, em azul. Note, em A, o comportamento normal do estribo na janela oval (pontas de setas), penetra no vestibulo durante a compressão (vermelho) e sai dele durante a rarefação (azul). Em B, apenas a rarefação produz um movimento do estribo. À direita (C e D), a representação gráfica da onda da perilinfá resultante é detalhada. Note que, em D, apenas a fase de rarefação está presente.

criasse uma miringostapediopexia. No entanto, em nenhum dos casos foi identificada qualquer retração timpânica que poderia ser responsável pela transmissão de som para o estribo. Parece claro que, em cada um desses pacientes, a ponte fibrosa era o único condutor de ondas de som. Todos os casos, particularmente 1, 3, 5 e 6, alcançaram resultados funcionais surpreendentes, mesmo quando comparados com a melhor série de reconstrução ossicular convencional.²⁻⁵ Em tais casos, o cirurgião poderia questionar a confiabilidade do teste auditivo feito e ser tentado a substituir a ponte por uma prótese regular, naturalmente considerada, por sua rigidez, mais eficaz na transmissão do som do que uma estrutura mole, como uma aderência fibrosa. No entanto, nos casos 2 e 4, essa substituição foi claramente malsucedida. Em três casos (2, 4 e 7), o *gap* promovido pela ligação fibrosa foi igual ou pouco maior do que 20 dB. Esse *gap* representa um obstáculo para a transmissão do som, mas ainda está muito longe do esperado para uma situação de ausência de bigorna!

Como podemos explicar resultados tão bons? Os casos 3 e 5 podem nos ajudar a elucidar o enigma. Neles, mobilizamos o martelo e observamos o efeito disso sobre o estribo ou a janela redonda. Como seria de esperar, quando o martelo foi medializado, não houve qualquer movimento dessas estruturas, porque a ponte fibrosa, sendo mole e flexível, deformou sem causar qualquer efeito sobre o estribo. No entanto, a tração lateral causou uma resposta clara.

Em situação normal, a MT, estimulada por som, produz movimentos vibratórios que começam com uma

medialização correspondente à fase de compressão da onda, seguida por um retorno que passa pela posição neutra, até atingir uma situação lateral (fase de rarefação). Esses movimentos se repetem continuamente enquanto dura o estímulo. Os ossículos acompanham o movimento, a base do estribo move-se para dentro e fora do vestibulo, sucessivamente. Para explicar os casos relatados, propomos um modelo que, apesar de não ser perfeito, parece suficiente para gerar um estímulo coclear normal aproximado. De acordo com esse modelo, o ciclo descrito anteriormente sofre uma amputação da fase que corresponde à entrada do estribo no vestibulo. Quando a MT medializa, a ponte fibrosa deforma e o estribo permanece estável. No entanto, quando a MT é deslocada para fora, a ponte fibrosa traciona o estribo (fig. 5). De qualquer maneira, apesar dessa amputação, um movimento oscilatório periódico do estribo é criado, origina uma onda de curso perilinfático. Assim, são estabelecidas as condições para a vibração da membrana basilar e estimulação do órgão sensorial. Evidentemente, a amputação da onda determina menor amplitude do estímulo, o que poderia explicar um *gap* residual, como nos casos 2, 4 e 7. No entanto, como já foi dito, mesmo nesses casos, os resultados foram muito melhores do que se poderia prever, já que a bigorna estava ausente.

Podemos encontrar, no passado, evidências da existência desse efeito. Sheehy,⁶ em 1965, havia proposto, em casos de ausência de toda a cadeia ossicular, preencher com Gelfoam® toda a cavidade timpânica, exceto a área da base do estribo, que ele preencheu com uma fita da fásia, de

modo a criar e manter, em uma base de longo prazo, uma columela fibrosa entre a base e a MT. O autor relatou um intervalo médio de 20 dB, ou menos, em 40% dos casos. Obviamente, muitas das últimas séries alcançaram melhores resultados com vários implantes,⁷⁻¹⁰ mas é ainda surpreendente que, em alguns casos, um elemento fibroso possa substituir razoavelmente toda a cadeia ossicular. Também curiosa é a ausência de discussões sobre como ele poderia ser obtido com um tecido sem qualquer rigidez. Estamos convencidos de que a explicação está no modelo descrito anteriormente.

É claro que não sugerimos que se devam abandonar as reconstruções ossiculares. Mas devemos estar atentos para a possibilidade real desse tipo de situação e nunca subestimar o poder dessas pontes fibrosas na manutenção de uma boa condução do som. Também é altamente recomendável a preservação dessas aderências nos casos em que o *gap* aéreo-ósseo não ultrapasse 25 dB.

Conclusão

Uma ponte fibrosa pode transmitir som para o estribo de forma adequada, resultar em uma função auditiva normal aproximada. Nesses casos, a reconstrução ossicular pode ser desnecessária.

Conflitos de interesse

Os autores declaram não haver conflitos de interesse.

Referências

1. Austin DF. Ossicular reconstruction. *Arch Otolaryngol.* 1971;94:525-35.
2. Iurato S, Marioni G, Onofri M. Hearing results of ossiculoplasty in Austin-Kartush group A patients. *Otol Neurotol.* 2001;22:140-4.
3. Siddiq MA, East DM. Long-term hearing results of incus transposition. *Clin Otolaryngol.* 2004;29:115-8.
4. Martin TPC, Weller MD, Kim DS, Smith MC. Results of primary ossiculoplasty in ears with an intact stapes superstructure and malleus handle: inflammation in the middle ear at the time of surgery does not affect hearing outcomes. *Clin Otolaryngol.* 2009;34:218-24.
5. Chavan SS, Jain PV, Vedi JN, Rai DK, Kadri H. Ossiculoplasty A prospective study of 80 cases. *Iran J Otorhinolaryngol.* 2014;26:143-50.
6. Sheehy JL. Ossicular problems in tympanoplasty. *Arch Otolaryngol.* 1965;81:115-22.
7. Mangham CA, Lindeman RC. Ceravital versus Plastipore in tympanoplasty: a randomized prospective trial. *Ann Otol Rhinol Laryngol.* 1990;99:112-6.
8. Kshitij DS, Renuka AB, Anagha AJ, Deepti DS. The efficiency of titanium middle ear prosthesis in ossicular chain reconstruction: our experience. *Indian J Otolaryngol Head Neck Surg.* 2013;65:298-301.
9. Quaranta N, Taliente S, Coppola F, Salonna I. Cartilage ossiculoplasty in cholesteatoma surgery: hearing results and prognostic factors. *Acta Otorhinolaryngol Ital.* 2015;35:338-42.
10. Lailach S, Zahnert T, Lasurashvili N, Kemper M, Beleites T, Neudert M. Hearing outcome after sequential cholesteatoma surgery. *Eur Arch Otorhinolaryngol.* 2016;273:2035-46.