



ARTIGO DE REVISÃO

Papel dos corticosteroides sistêmicos na celulite orbitária: uma metanálise e revisão da literatura^{☆,☆☆}

Boo-Young Kim * e Jung Ho Bae 

Ewha Womans University of Korea, School of Medicine, Department of Otorhinolaryngology, Seoul, Coreia

Recebido em 7 de maio de 2020; aceito em 9 de fevereiro de 2021

PALAVRAS-CHAVE

Celulite orbital;
Infecção;
Esteróide;
Internações;
Drenagem cirúrgica

Resumo

Introdução: O tratamento padrão da celulite orbitária inicia-se com uma combinação de antibióticos intravenosos de amplo espectro concomitante ao tratamento do seio comprometido.

Objetivos: O objetivo deste estudo foi avaliar se a adição de corticosteroides poderia levar a uma resolução mais precoce da inflamação e melhorar o desfecho da doença.

Método: Fizemos uma pesquisa independente em cinco bancos de dados (PubMed, SCOPUS, Embase, Web of Science e o banco de dados Cochrane) em busca de estudos publicados até dezembro de 2019. Dos estudos incluídos, revisamos a celulite orbitária e a morbidade da doença através dos períodos de internação, incidência de drenagem cirúrgica, edema periorbital, visão, níveis de proteína C-reativa e níveis séricos de leucócitos com foco na comparação do grupo tratado com esteróides e antibióticos e do grupo tratado apenas com antibióticos.

Resultados: Os tempos de internação após a admissão dos diagnosticados com celulite orbitária (SMD = -4,02 [-7,93; -0,12], *p*-valor = 0,04, *I*² = 96,9%) diminuíram no grupo tratado com esteróides e antibióticos em comparação ao grupo tratado apenas com antibióticos. A incidência de drenagem cirúrgica (OR = 0,78 [0,27; 2,23], *p*-valor = 0,64, *I*² = 0,0%) foi menor no grupo tratado com esteróides e antibióticos em comparação com o grupo tratado apenas com antibióticos.

Conclusão: O uso de esteróides sistêmicos como adjuvante da antibioticoterapia sistêmica para celulite orbitária pode diminuir a inflamação orbitária com baixo risco de agravar a infecção. Com base em nossa análise, concluímos que o uso precoce de esteróides por um curto período pode ajudar a encurtar os dias de internação e prevenir a progressão da inflamação.

© 2021 Associação Brasileira de Otorrinolaringologia e Cirurgia Cérvico-Facial. Publicado por Elsevier Editora Ltda. Este é um artigo Open Access sob uma licença CC BY (<http://creativecommons.org/licenses/by/4.0/>).

DOI se refere ao artigo: <https://doi.org/10.1016/j.bjorl.2021.02.003>

[☆] Como citar este artigo: Kim B-Y, Bae JH. Role of systemic corticosteroids in orbital cellulitis: a meta-analysis and literature review. Braz J Otorhinolaryngol. 2022;88:257-62.

^{☆☆} Esta pesquisa foi apoiada pelo Basic Science Research Program através da National Research Foundation of Korea (NRF) financiada pelo Ministério da Educação (2017R1D1A1B04030364).

* Autor para correspondência.

E-mail: 81ungii@hanmail.net (B. Kim).

A revisão por pares é da responsabilidade da Associação Brasileira de Otorrinolaringologia e Cirurgia Cérvico-Facial.

Introdução

A celulite orbital envolve os tecidos orbitais, podendo manifestar-se com quemose e edema periorbital, limitação dos movimentos oculares, proptose ou diminuição da acuidade visual.¹ A causa mais comum é a rinossinusite que se estende para a órbita, especialmente quando os seios etmoidais estão envolvidos.¹ O tratamento padrão da celulite orbitária inicia-se com uma combinação de antibióticos intravenosos de amplo espectro associados ao tratamento do seio comprometido e, quando necessário, com drenagem cirúrgica. Embora esse tratamento seja eficaz para controlar o componente infeccioso, as sequelas da inflamação podem persistir por semanas a meses após a infecção.²

Estudos mostraram que os corticosteroides sistêmicos podem ser benéficos no tratamento da rinossinusite aguda, mas os dados clínicos sobre seu potencial papel na celulite orbitária são escassos. A celulite orbitária aguda atribuível à infecção bacteriana está associada ao edema difuso dos tecidos orbitais com infiltração de células inflamatórias.³⁻⁵ Como a órbita representa um compartimento quase fechado com espaço limitado, a pressão orbital elevada como resultado da inflamação é o fator de deficiência visual na maioria dos casos de celulite orbitária. Ao reduzir o edema e a migração celular e inibir os efeitos tóxicos das citocinas e outros mediadores, os corticosteroides podem diminuir a compressão das estruturas orbitais. Além disso, ao diminuir a proliferação de fibroblastos, eles podem reduzir a formação de cicatrizes e potenciais sequelas no longo prazo.² O objetivo deste estudo foi avaliar se a adição de corticosteroides poderia levar a uma resolução mais precoce da inflamação e melhorar o desfecho da doença.

Método

Estratégia de busca da literatura

Os estudos clínicos publicados até dezembro de 2019 foram identificados nos bancos de dados PubMed, SCOPUS, Embase, Web of Science e Cochrane Central Register of Controlled Trials. Os termos de busca foram os seguintes: "celulite orbitária", "corticosteroide", "esteroide", "distúrbio", "sinusite", "complicação" e "ptose". Apenas estudos escritos em inglês foram incluídos. As referências dos estudos pesquisados foram identificadas para garantir que nenhum estudo relacionado fosse ignorado. Dois revisores, trabalhando de forma independente, examinaram todos os resumos e títulos dos estudos candidatos e removeram os estudos que não estavam associados à celulite orbitária e ao tratamento com esteroides.

Crítérios de seleção e exclusão

Inicialmente foram avaliados todos os estudos com pacientes com suspeita de infecção orbitária, com ou sem sinusite. Os dados foram obtidos dos estudos com base nos prontuários dos pacientes registrados nos hospitais com diagnóstico de celulite orbitária. Os dados coletados dos prontuários dos pacientes incluíram parâmetros demográficos (idade, nacionalidade, estado imunológico), parâmetros

clínicos (tempo de início da doença, sintomas clínicos, achados de exames, fonte de infecção), achados laboratoriais e radiológicos (contagem de leucócitos e níveis de Proteína C-reativa [CPR], estudos microbiológicos, achados de raios-X e tomografia computadorizada), tratamento necessário (esteroide, antibióticos, procedimentos cirúrgicos), complicações e acompanhamento. Para a análise estatística, os pacientes foram divididos em dois grupos: pacientes com celulite orbitária tratados com esteroides e antibióticos e pacientes com celulite orbitária tratados apenas com antibióticos. Os pacientes foram considerados como portadores de celulite orbitária se apresentassem sinais de envolvimento orbital (fotofobia, proptose, movimento extraocular doloroso, oftalmoplegia, deficiência visual ou quemose), e a confirmação do envolvimento pós-septal foi realizada por meio de tomografia computadorizada (TC).

Os estudos que não foram considerados adequados incluíram pacientes com diagnóstico de formação de abscesso orbital inicial, síndrome inflamatória orbital com presença de abscesso/infecção intracraniana, pacientes imunocomprometidos e pacientes com contraindicação para receber esteroides sistêmicos ou se os relatos fossem duplicados. Além disso, foram excluídos da análise os estudos cujos resultados clínicos não foram claramente descritos com dados quantificáveis ou quando não foi possível avaliar os dados dos resultados descritos. A estratégia de busca resume a triagem dos estudos escolhidos para a metanálise (fig. 1).

Extração de dados e avaliação do risco de viés

Os dados dos estudos foram extraídos com formulários padronizados e identificados por dois revisores trabalhando separadamente. Os resultados para a análise incluíram celulite orbitária e morbidade da doença com foco na comparação dos grupos: tratamento com esteroides e antibióticos e tratamento apenas com antibióticos. Dos estudos incluídos, extraímos os seguintes dados: número de pacientes, tempo de internação, incidência de drenagem cirúrgica, dor, edema periorbital, visão, níveis de proteína C-reativa e níveis séricos de leucócitos. O risco de viés para cada estudo foi analisado usando a ferramenta da Cochrane para avaliar o risco de viés (tabela 1).

Análise estatística e mensurações dos resultados

O programa estatístico R (R Foundation for Statistical Computing, Viena, Áustria) foi usado para a metanálise dos estudos selecionados. Para as variáveis contínuas, a metanálise foi conduzida usando a diferença média padronizada (Standardized Mean Difference – SMD). De acordo com o tamanho e o desvio padrão de cada estudo, um peso foi atribuído à diferença média individual (resultado do tratamento menos resultado do controle) para fornecer uma estimativa precisa do efeito do tratamento e depois somado em um único resultado. Para as variáveis relacionadas à incidência, a razão de chance (Odds Ratio – OR) foi utilizada de acordo com o método de Mantel-Haenszel. A heterogeneidade foi avaliada usando a estatística I².

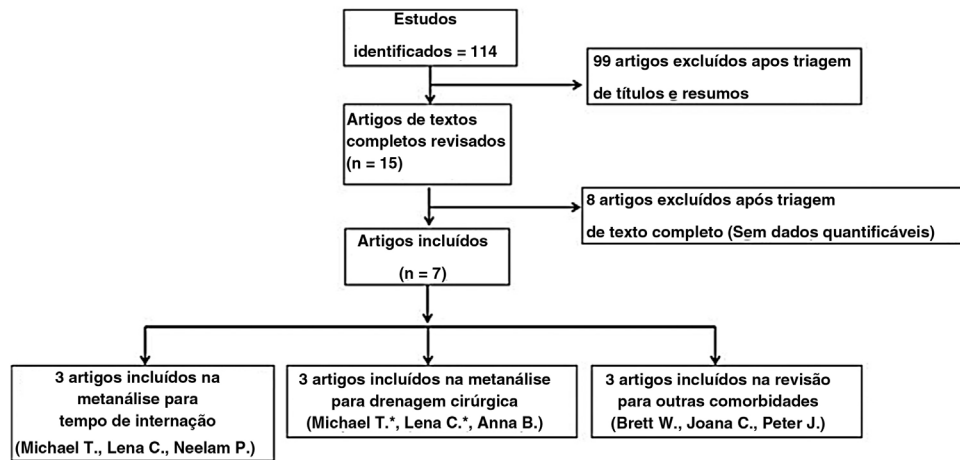


Figura 1 Diagrama da seleção dos estudos para metanálise (*Dados significam artigo repetido).

Tabela 1 Resumo dos estudos incluídos na metanálise

Autor principal (ano)y	Número de pacientes/faixa etária	Tipo de estudo	Tratamento com esteroides	Tratamento com antibióticos	Avaliação do risco de viés
Michael T. (2005)	23/0–15 anos	Retrospectivo	Corticosteroide, dose não foi relatada	Não relatado	Baixo
Neelam P. (2013)	21/11–59 anos	Prospectivo	Prednisolona 1.5 mg/kg/dia por 3 dias e 1 mg/kg/dia por 3 dias	Vancomicina (1g duas vezes por dia ou 40 mg/kg/dia e Ceftriaxona (1g duas vezes por dia ou 100 mg/kg/dia)	Baixo
Brett W. (2014)	31 média 7,1 anos	Prospectivo	Prednisolona 1 mg/kg/d por 7 dias	Ampicilina/sulbactam, Clindamicina ou Vancomicina e Ceftriaxona	Alto
Lena C. (2017)	28/ < 18 anos (média 9,3)	Prospectivo	Dexametasona 0.3 mg/kg/d por 3 dias	Vancomicina, Ampicilina/Sulbactam ou Vancomicina, Ceftriaxona e Clindamicina	Baixo
Anna B. (2018)	35 crianças	Retrospectivo	Prednisolona ou metilprednisolona, dose ≤ 1 mg/kg/dia	Não relatado	Obscuro
Joana C. (2019)	122 abaixo de 18 anos	Retrospectivo	Não relatado	Não relatado	Baixo
Peter J. (2019)	3000/ 0–18 anos	Estudo retrospectivo de coorte	Não relatado	Não relatado	Obscuro

Resultados

De 114 estudos, um total de sete estudos foi selecionado para revisão e metanálise. Esta análise incluiu pacientes internados em hospital com um diagnóstico primário de celulite periorbital ou celulite orbitária feito pelo médico

assistente na admissão ou na alta hospitalar. Nesses estudos, compararam-se os grupos tratados com esteroides e antibióticos e os grupos tratados apenas com antibióticos. Os resultados da avaliação de viés e das características dos estudos estão descritos na [tabela 1](#). O viés de publicação não foi medido porque o número de ensaios analisados foi

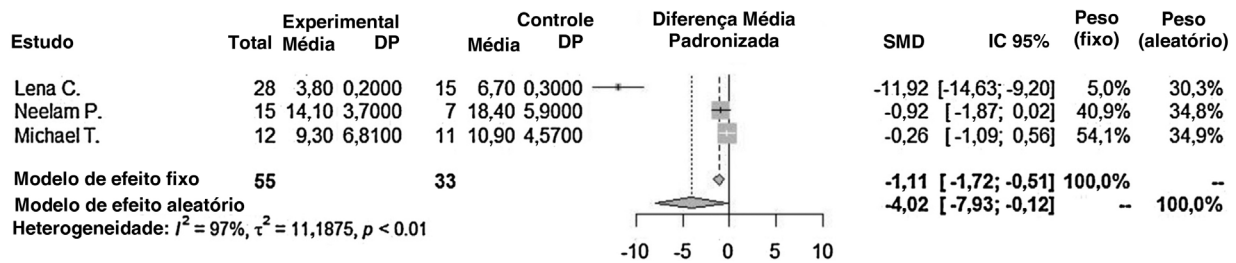


Figura 2 Os tempos de internação após a admissão foram comparados entre o grupo tratado com esteroides e antibióticos e o grupo tratado apenas com antibióticos. SMD: diferença média padronizada; IC: intervalo de confiança; DP: desvio padrão.

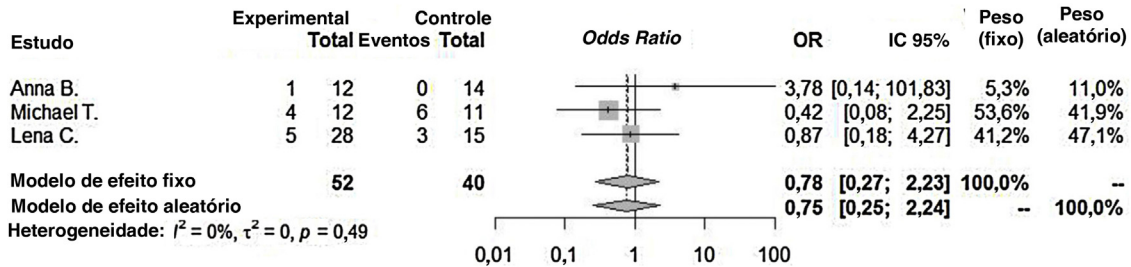


Figura 3 A incidência de drenagem cirúrgica foi comparada entre o grupo tratado com esteroides e antibióticos e o grupo tratado apenas com antibióticos.

SMD: diferença média padronizada; IC: intervalo de confiança; DP: desvio padrão.

insuficiente para uma mensuração adequada com um gráfico de funil ou para realizar avaliações baseadas em regressões mais avançadas.

O tempo de internação após a admissão dos diagnosticados com celulite orbitária (SMD = -4,02 [-7,93; -0,12], p -valor = 0,04, $I^2 = 96,9%$) diminuiu significativamente no grupo tratado com esteroides e antibióticos em comparação com o grupo tratado apenas com antibióticos (fig. 2). Houve diferença significativa entre os grupos (p -valor = 0,0435). Heterogeneidade significativa entre os estudos foi encontrada para esse desfecho.

A incidência de drenagem cirúrgica (OR = 0,78 [0,27; 2,23], p -valor = 0,64, $I^2 = 0,0%$) foi menor no grupo tratado com esteroides e antibióticos que no grupo tratado apenas com antibióticos. No entanto, não houve diferenças significantes entre os dois grupos. Não foi encontrada heterogeneidade significativa entre os estudos para esse desfecho (fig. 3).

Há debates sobre o tratamento com esteroides para celulite orbitária em vários estudos. Yen e Yen⁶ mostrou que o tempo de internação entre os pacientes tratados com e sem corticosteroides intravenosos não foi significativamente diferente; embora tenha havido internações de pacientes tratados com corticosteroides sistêmicos. Em contraste, Chen et al.⁷ relatou que os pacientes que receberam esteroides sistêmicos tiveram internações hospitalares significativamente mais curtas que os pacientes que não receberam esteroides. O tempo de internação variou de 3–6 dias no grupo que recebeu esteroides e de 5–9 dias no grupo que não recebeu esteroides. Os dados referentes à drenagem cirúrgica para lesões extensas da celulite orbitária foram variáveis. Por exemplo, no estudo conduzido por Yen e Yen⁶, quatro dos 12 pacientes tratados com corticosteroides sistêmicos foram submetidos à drenagem

cirúrgica e seis dos 11 pacientes tratados sem corticosteroides foram submetidos à drenagem cirúrgica. Chen et al.⁷ mostrou que 18% dos pacientes que receberam corticosteroides tiveram drenagem cirúrgica, mas 20% precisaram de drenagem cirúrgica estendida, semelhante à formação de abscesso no grupo tratado com antibióticos. Contudo, não havia dados suficientes para uma metanálise das morbidades da celulite orbitária (dor, edema periorbital, visão, ptose, níveis de proteína C-reativa e níveis séricos de leucócitos) em nosso estudo.

Discussão

A celulite orbitária atribuível à infecção bacteriana está associada a edema difuso dos tecidos orbitais com infiltração de células inflamatórias.² Trata-se de uma doença potencialmente ameaçadora da visão e da vida, podendo levar à perda visual permanente.² O distúrbio visual é uma condição que resulta de panofthalmite ou neuropatia óptica compressiva atribuível à pressão intraorbital elevada, neurite óptica tóxica ou ceratopatia de exposição após proptose.^{3,4}

O tratamento mais comum da celulite orbitária de início agudo é feito com uma combinação de antibióticos intravenosos de amplo espectro junto com o tratamento da sinusite associada e, se necessário, a drenagem cirúrgica. Embora esse tratamento controle efetivamente o componente infeccioso, a inflamação pode persistir por semanas a meses após a infecção. Amostras da mucosa nasal demonstraram infiltração nos níveis de algumas dessas citocinas, IL-1 beta, IL-6, IL-8 e TNF-alfa.⁸

Estudos têm demonstrado que os corticosteroides sistêmicos podem ser benéficos no tratamento da rinossinusite aguda, mas os dados clínicos sobre seu potencial papel na

celulite orbitária são escassos. Nosso estudo descreve uma metanálise e revisa outros artigos sobre o tratamento da celulite orbitária com corticosteroides sistêmicos e antibióticos.

Nosso foco foi em pacientes internados com celulite orbitária tratados com esteroides sistêmicos durante a internação. Os dados demográficos, imagens de apresentação clínica e achados laboratoriais, protocolos de tratamento e resultados foram avaliados.

Os corticosteroides são conhecidos por terem um efeito anti-inflamatório profundo que pode reduzir o risco de um resultado desfavorável em infecções sistêmicas. O efeito benéfico dos corticosteroides foi comprovado em muitos estudos de vários tipos de doenças inflamatórias. Nesses estudos, os autores levantaram a hipótese de que os esteroides exercem um efeito na redução do líquido cefalorraquidiano, da inflamação meníngea e de outras sequelas neurológicas sem efeitos adversos.^{9–12} Os corticosteroides também são administrados em casos de abscesso cerebral para reduzir o edema cerebral, a tensão intracraniana e a herniação cerebral.¹³ Além disso, o papel dos corticosteroides para suprimir a inflamação excessiva foi mencionado na literatura em casos de septicemia e trombose do seio cavernoso.^{14,15}

Embora existam muitas vantagens teóricas para o uso adjuvante de corticosteroides, faltam metanálises do efeito dos esteroides na celulite orbitária. Em uma revisão da literatura em língua inglesa, encontramos vários estudos avaliando o papel dos corticosteroides no tratamento agudo da celulite orbitária. Nesse estudo retrospectivo, os autores concluíram que o uso de corticosteroides não afeta adversamente os desfechos clínicos e pode ser benéfico no tratamento da celulite orbitária.⁶

No estudo conduzido por Neelam P., os autores sustentaram que o uso de corticosteroides como um adjuvante aos antibióticos tem efeito benéfico na celulite orbitária bacteriana aguda.² Embora a resolução completa da infecção tenha sido observada em todos os pacientes, a adição de esteroides ajudou na resolução precoce da inflamação e melhorou o resultado geral em comparação com o grupo sem esteroides. Os autores sugeriram que o tratamento com a combinação de antibióticos e esteroides pode ajudar os pacientes com um curso clínico inflamatório, com mais rapidez na melhora. Eles analisaram escores de dor, edema periorbital, quemose conjuntival, motilidade extraocular e acuidade visual. No entanto, as morbidades da doença não mostraram significância estatística.

Em outros casos, celulite orbitária causada por *S. aureus* resistente à meticilina adquirido na comunidade, os autores encontraram resolução da celulite com o uso de antibióticos intravenosos e corticosteroides juntamente com drenagem cirúrgica dos seios da face.¹⁴ Em outro relato, os esteroides reduziram significativamente o inchaço periocular e levaram a melhores movimentos extraoculares.¹⁵

Por outro lado, um estudo retrospectivo não encontrou diferença no tempo de internação ou drenagem cirúrgica entre os pacientes tratados com corticosteroides sistêmicos adicionais e aqueles tratados apenas com antibióticos; embora tenha havido uma leve diferença em relação ao período de internação nos pacientes tratados com corticosteroides intravenosos (mediana, 6,5 dias vs. 10 dias).⁶

Como a maioria dos estudos usa protocolos de tratamento, vancomicina ou antibióticos de amplo espectro, ampicilina/sulbactam IV, clindamicina ou vancomicina e ceftriaxona foram administrados aos pacientes como cobertura empírica para organismos gram-positivos e gram-negativos.^{1–6} Nenhum dos pacientes apresentou efeitos adversos causados por esteroides, recorrência ou disseminação da infecção. Nesses estudos, a duração dos antibióticos intravenosos e da internação hospitalar foi significativamente menor no grupo tratado com esteroides, o que pode ajudar a reduzir o custo do tratamento.^{1–6}

Atualmente, o uso de esteroides ainda é controverso. Como dado adicional, 19,7% dos pacientes usam esteroides sistêmicos para celulite orbitária.¹⁶ Um estudo retrospectivo anterior sobre esse assunto relatou 50% de uso de esteroides sistêmicos em celulite orbitária pediátrica com abscesso subperiosteal.⁶ Outros estudos retrospectivos não relataram o uso de esteroides.^{17–19}

Um esteroide é como uma faca de dois gumes. Ele diminui o edema, inibe o efeito tóxico de citocinas e outros mediadores, ajudando a descarga dos seios da face e acelerando a resolução dos sintomas.^{2,6,20} Porém, seu uso causa preocupação quanto ao mascaramento do curso clínico e ao permitir que a infecção progrida por imunossupressão. Além disso, ao focarmos na celulite orbitária, com base em nossa análise, podemos concluir que o uso de corticoide por um curto período de tempo pode diminuir o número de dias de internação. Portanto, recomendamos o uso precoce de esteroides com antibióticos por um curto período antes da formação de um abscesso orbital.

Conclusão

Com base em nossa análise, podemos concluir que o uso precoce de esteroides por um curto período pode diminuir o número de dias de internação. Portanto, recomendamos o uso precoce de esteroides por um curto período associados a antibióticos para tratar a celulite orbitária. Pesquisas futuras com um número maior de estudos devem ser realizadas para que as evidências científicas sejam suficientes.

Conflitos de interesse

Os autores declaram não haver conflitos de interesse.

Agradecimentos

Este material científico foi baseado no trabalho apoiado por HA Lee, que trabalhou no Clinical Trial Center, Ewha Womans University.

Referências

1. Hauser A, Fogarasi S. Periorbital and orbital cellulitis. *Pediatr Rev.* 2010;31:242–9.
2. Pushker N, Tejwani LK, Bajaj MS, Khurana S, Velpandian T, Chandra M. Role of oral corticosteroids in orbital cellulitis. *Am J Ophthalmol.* 2013;156:178–83.
3. Sciarretta V, Demattè M, Farneti P, Fornaciari M, Corsini I, Piccin O, et al. Management of orbital cellulitis and subperiosteal

- orbital abscess in pediatric patients: A ten-year review. *Int J Pediatr Otorhinolaryngol.* 2017;96:72–6.
4. Chaudhry IA, Shamsi FA, Elzaridi E, Al-Rashed W, Al-Amri A, Al-Anezi F, et al. Outcome of treated orbital cellulitis in a tertiary eye care center in the Middle East. *Ophthalmology.* 2007;114:345–54.
 5. Reynolds DJ, Kodsir SR, Rubin SE, Rodgers IR. Intracranial infection associated with preseptal and orbital cellulitis in the pediatric patient. *J AAPOS.* 2003;7:413–7.
 6. Yen MT, Yen KG. Effect of corticosteroids in the acute management of pediatric orbital cellulitis with subperiosteal abscess. *Ophthalmic Plast Reconstr Surg.* 2005;21:363–6.
 7. Chen L, Silverman N, Wu A, Shinder R. Intravenous Steroids With Antibiotics on Admission for Children With Orbital Cellulitis. *Ophthalmic Plast Reconstr Surg.* 2018;34:205–8.
 8. Lennard CM, Mann EA, Sun LL, Chang AS, Bolger WE. Interleukin-1 beta, interleukin-5, interleukin-6, interleukin-8, and tumor necrosis factor-alpha in chronic sinusitis: response to systemic corticosteroids. *Am J Rhinol.* 2000;14:367–73.
 9. de Gans J, van de Beek D. European Dexamethasone in Adulthood Bacterial Meningitis Study Investigators Dexamethasone in adults with bacterial meningitis. *N Engl J Med.* 2002;347:1549–56.
 10. McIntyre PB, Berkey CS, King SM, Schaad UB, Kilpi T, Kanra GY, et al. Dexamethasone as adjunctive therapy in bacterial meningitis. A meta-analysis of randomized clinical trials since 1988. *JAMA.* 1997;17(278):925–31.
 11. Girgis NI, Farid Z, Mikhail IA, Farrag I, Sultan Y, Kilpatrick ME. Dexamethasone treatment for bacterial meningitis in children and adults. *Pediatr Infect Dis J.* 1989;8:848–51.
 12. Quagliarello VJ, Scheld WM. Treatment of bacterial meningitis. *N Engl J Med.* 1997;6(336):708–16.
 13. Victor M, Adams R. Infections of nervous system. In: Ropper AH, Brown RH, editors. *Adams and Victor's Principles of Neurology.* 8th ed. New York: The McGraw Hill Co; 2005. p. 592–630.
 14. Katzung BG. Adrenocorticosteroids and adrenocortical antagonists. In: Chrousos GP, editor. *Basic and Clinical Pharmacology.* 9th ed. New York: The McGraw Hill Co; 2004. p. 641–60.
 15. Migirov L, Eyal A, Kronenberg J. Treatment of cavernous sinus thrombosis. *Isr Med Assoc J.* 2002;4:468–9.
 16. Santos JC, Pinto S, Ferreira S, Maia C, Alves S, da Silva V. Pediatric preseptal and orbital cellulitis: A 10-year experience. *Int J Pediatr Otorhinolaryngol.* 2019;120:82–8.
 17. Botting AM, McIntosh D, Mahadevan M. Paediatric pre- and post-septal peri-orbital infections are different diseases. A retrospective review of 262 cases. 2008;72:377–83.
 18. Yang M, Quah BL, Seah LL, Looi A. Orbital cellulitis in children-medical treatment versus surgical management. *Orbit.* 2009;28:124–36.
 19. Crosbie RA, Nairn J, Kubba H. Management of paediatric peri-orbital cellulitis: Our experience of 243 children managed according to a standardised protocol 2012-2015. *Int J Pediatr Otorhinolaryngol.* 2016;87:134–8.
 20. Davies BW, Smith JM, Hink EM, Durairaj VD. C-Reactive Protein As a Marker for Initiating Steroid Treatment in Children With Orbital Cellulitis. *Ophthalmic Plast Reconstr Surg.* 2015;31:364–8.