



Brazilian Journal of OTORHINOLARYNGOLOGY

www.bjorl.org



RELATO DE CASO

Um caso raro de neurofibroma do nervo hipoglosso cervical em um paciente com neurofibromatose tipo 1[☆]

Sai-Guan Lum  ^{a,b}, Marina Mat Baki  ^{a,b} e Mohd Razif Mohamad Yunus  ^{a,b,*}

^a Hospital Canselor Tuanku Muhriz, Universiti Kebangsaan Malaysia Medical Centre, Department of Otorhinolaryngology - Head & Neck Surgery, Kuala Lumpur, Malásia

^b National University of Malaysia, Faculty of Medicine, Kuala Lumpur, Malásia

Recebido em 31 de agosto de 2020; aceito em 31 de janeiro de 2021

Introdução

Neurofibromas são tumores benignos de crescimento lento que surgem a partir da bainha de nervos periféricos. Esses tumores são uma mistura de células de Schwann, células perineurais e células semelhantes a fibroblastos.¹ Aproximadamente 25%-45% dos tumores benignos da bainha nervosa ocorrem na região da cabeça e pescoço e a maioria desses tumores é schwannoma.² Neurofibromas na região cervical são uma ocorrência rara. A maioria (60%-90%) ocorre de forma esporádica, com apenas 10% dos casos associados à neurofibromatose tipo 1 (NF-1), anteriormente conhecida como doença de von Recklinghausen.²

A neurofibromatose tipo 1 (NF-1) é uma doença genética autossômica dominante, com penetrância e expressividade variáveis, com uma incidência estimada de

1 em 2.500 nascimentos.³ Está associada a uma mutação somática no gene NF-1, um gene supressor de tumor localizado no braço longo do cromossomo 17 (17q). A perda da expressão do gene NF-1 leva a níveis aumentados do gene ativado do sarcoma de rato (RAS, *Rat Sarcoma*) que é um oncogene que promove o crescimento e a proliferação celular desregulados.¹ A upregulação desse oncogene resulta em várias características patognomônicas, como os nódulos de Lisch na íris, manchas *café-au-lait*, múltiplos neurofibromas e gliomas ópticos.

A maioria dos neurofibromas anteriores na região cervical associados ao NF-1 foi relatada como originária do nervo vago.² Descrevemos um caso raro de neurofibroma parafaríngeo originário do nervo hipoglosso em paciente com NF-1. Inicialmente considerou-se que o tumor tivesse sua origem no nervo vago. As características das imagens radiológicas e os achados intraoperatórios inesperados são apresentados e discutidos.

Relato de caso

Um homem de 32 anos com NF-1 subjacente apresentou-se com uma lesão tumoral cervical bilateral. Ele havia notado pela primeira vez a presença do tumor no pescoço direito 5 anos antes. A lesão era indolor, mas aumentava progressivamente. Dois anos antes, ele havia notado outra

[☆] Como citar este artigo: Lum S-G, Baki MM, Yunus MR. A rare case of cervical hypoglossal nerve neurofibromas in a patient with type 1 neurofibromatosis. *Braz J Otorhinolaryngol.* 2022;88:812-6.

* Autor para correspondência.

E-mail: razif72@gmail.com (M.R. Yunus).

A revisão por pares é da responsabilidade da Associação Brasileira de Otorrinolaringologia e Cirurgia Cérvico-Facial.

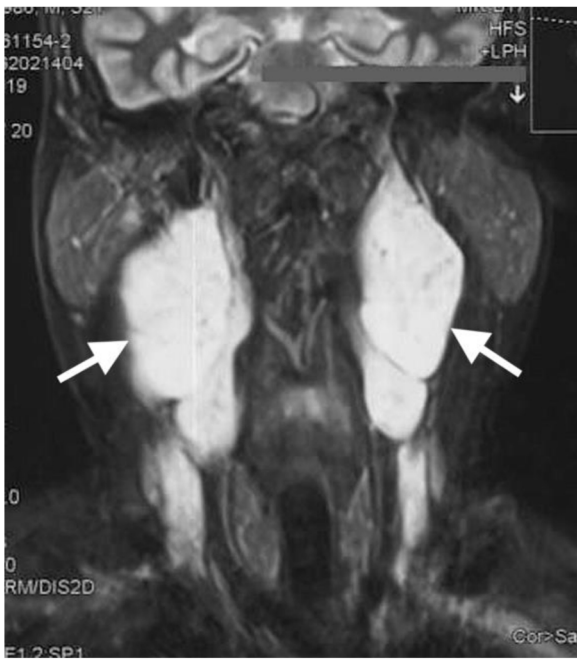

Figura 1 Imagem coronal de ressonância magnética ponderada em T2 mostra tumores hiperintensos bilaterais (setas brancas) no espaço parafaríngeo com realce heterogêneo pelo contraste.

tumefação no lado esquerdo do pescoço, com características semelhantes às da lesão tumoral cervical direita. Ele também relatou pressão ou desconforto recente no lado direito do pescoço e sensação de um caroço na garganta ao engolir. Ele negou qualquer alteração na voz, perda auditiva ou sintomas obstructivos, como disfagia ou dispneia. Não havia sintomas constitucionais, como perda de peso inexplicada ou febre recorrente. Ele tinha história de excisão de lesão cutânea no antebraço direito e perna direita 7 anos antes. Ambas as análises histopatológicas relataram a presença de neurofibromas. Não havia história de neurofibromatose na família.

Ao exame físico, foi verificada a presença de lesões cervicais de nível II bilaterais, posteriores ao ângulo da mandíbula, localizadas profundamente no músculo esternomastoideo. A lesão tumoral cervical direita era maior do que a esquerda, média 5×4 cm e 4×3 cm, respectivamente. Os tumores eram bem circunscritos e de formato fusiforme, firmes, não pulsáteis e não dolorosos à palpação. Eram móveis na direção horizontal, mas não na vertical. Várias manchas *café-au-lait* foram observadas, a maior média 15×8 cm sobre o ombro esquerdo. A endoscopia flexível da laringe revelou pregas vocais bilaterais móveis. A ressonância magnética (RM) com contraste de gadolínio mostrou massas bilaterais bem circunscritas, isointensas em T1 e hiperintensas em T2 no espaço parafaríngeo pós-estiloide (fig. 1). A lesão cervical direita mostrou realce heterogêneo pelo contraste e média $3,0 \times 4,6 \times 7,2$ cm. Ela deslocava a artéria carótida interna medialmente e comprimia parcialmente a veia jugular interna do lado direito. Nenhuma dilatação das artérias carótidas foi observada na angiografia por ressonância magnética.

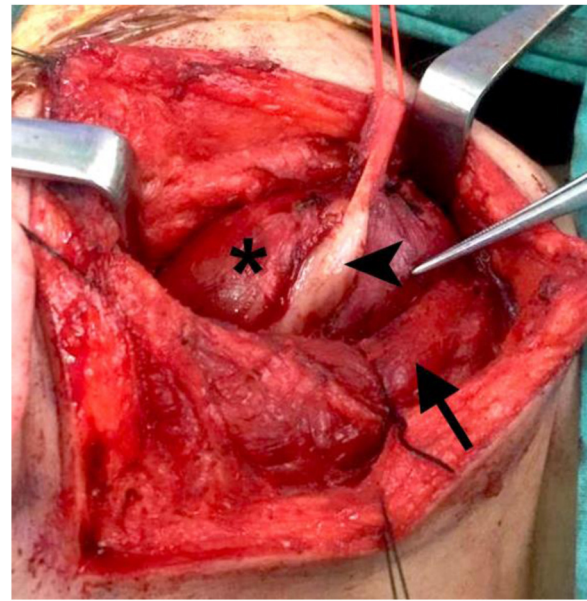


Figura 2 O tumor (*) localizado profundamente no músculo esternomastoideo (seta), ligado ao nervo hipoglosso (ponta de seta).

Considerando as características clínicas e de imagem, foi concluído que as lesões eram tumores neurogênicos parafaríngeos, provavelmente neurofibromas originários do nervo vago ou plexo cervical. O paciente manifestou desejo de remoção do tumor cervical direito, devido à preocupação com o aumento progressivo do tamanho, causava pioria dos sintomas compressivos e da aparência estética. Após uma conversa detalhada com o paciente, durante a qual ele foi informado sobre possíveis déficits funcionais pós-operatórios, uma exploração cirúrgica foi planejada para excisão do tumor cervical direito, com o intuito de preservar a função nervosa. O paciente consentiu com a reinervação laríngea não seletiva e a laringoplastia com injeção transoral.

No intraoperatório, a lesão mostrou estar localizada no espaço parafaríngeo, profundamente à veia jugular interna, deslocava a artéria carótida medialmente. Ela parecia ser bem encapsulada, de cor amarelada e média $7 \times 5 \times 3$ cm. A extremidade superior do tumor estava localizado aproximadamente 2 cm abaixo da base do crânio. A extremidade inferior da lesão tumoral estava ligada ao nervo hipoglosso, onde cruzavam as artérias carótidas interna e externa (fig. 2). O nervo vago estava aderido ao tumor, mas pôde ser separado com dissecação cuidadosa. Portanto, o plano de reinervação laríngea não seletiva e laringoplastia com injeção transoral foi abandonado. As artérias carótidas interna e externa e a veia jugular interna foram liberadas do tumor. O nervo hipoglosso distal à lesão parecia inchado e anormal. A parte proximal do nervo hipoglosso estava completamente envolvida pelo tumor (fig. 3). Devido à difícil localização da lesão próxima à base do crânio, não foi possível delinear os fascículos do nervo hipoglosso do tumor e o nervo teve de ser sacrificado e excisado juntamente com o tumor.

No período pós-operatório imediato, o paciente desenvolveu paralisia do nervo hipoglosso direito devido à excisão

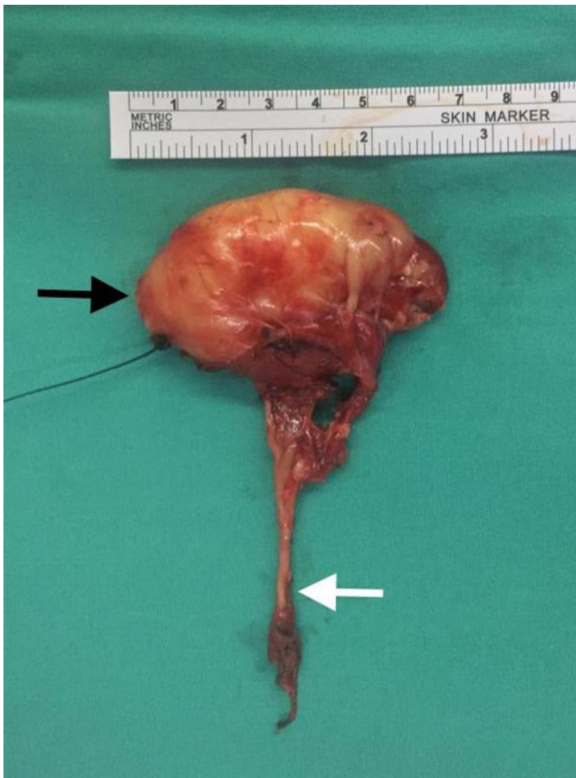


Figura 3 O tumor tinha envolvido toda a extremidade proximal do nervo hipoglossal (seta branca). A seta preta mostra a extremidade cranial do tumor.

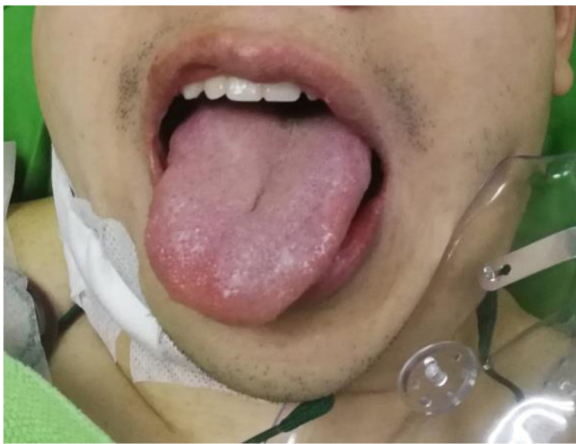

Figura 4 O paciente desenvolveu paralisia bilateral do nervo hipoglossal no pós-operatório imediato.

do tumor. Sua língua desviava-se para o lado direito na protrusão (fig. 4). O paciente não apresentou disfagia ou fala arrastada. No terceiro dia do pós-operatório, ele desenvolveu rouquidão e tosse ao beber. A endoscopia flexível de laringe revelou prega vocal direita imóvel com arqueamento lateral. Havia um grande *gap* glótico na fonação e as sensações laringeas estavam reduzidas, como evidenciado pelo acúmulo de saliva na laringe e na hipofaringe. Foi feito aumento da prega vocal direita por laringoplastia com injeção de ácido hialurônico. Os sintomas de rouquidão e aspiração melhoraram após o procedimento.

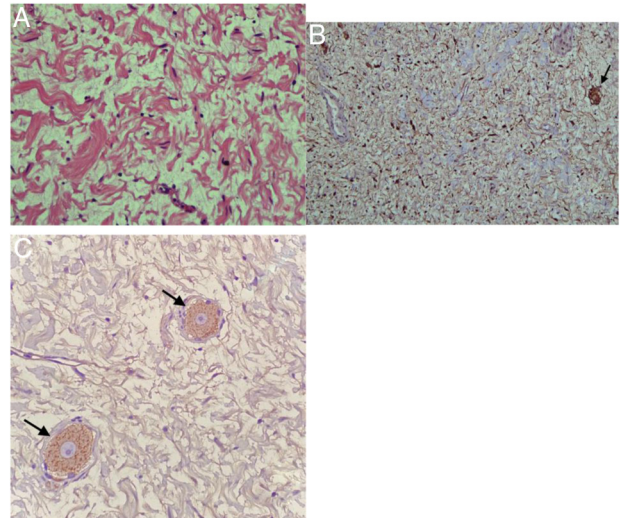


Figura 5 (A) As células tumorais exibem cromatina granular fina, núcleos bifurcados com contorno estreito e afilado, nucléolos imperceptíveis e citoplasma pálido mal definido (H&E, 100 ×). (B) Células fusiformes e células ganglionares maduras (seta) positivas para S100. (C) Células ganglionares maduras (seta) positivas para sinaptofisina.

O laudo histopatológico do tumor cervical revelou características típicas de neurofibroma, sem degeneração maligna (figura 5a). As células fusiformes expressaram a proteína S100 de forma difusa e as células ganglionares maduras mostraram reatividade para S100 e sinaptofisina (figs. 5b e c). No seguimento de um mês, a prega vocal direita permanecia imóvel. Entretanto, clinicamente, a qualidade da voz do paciente melhorou e os sintomas de aspiração melhoraram acentuadamente.

Como a lesão cervical esquerda apresentava características clínicas e radiológicas semelhantes às do lado direito, é altamente possível que ela compartilhe uma origem neural semelhante com o lado contralateral. Após consulta com o paciente, ele não foi favorável à excisão da da lesão cervical esquerda em um futuro próximo, considerou as possíveis sequelas de paralisia bilateral do nervo hipoglossal. Ele permanece em seguimento, com conduta expectante e um plano de repetição de imagens para reavaliar a progressão do tumor.

Discussão

A neurofibromatose, uma doença genética caracterizada por anormalidades da pele, ossos e sistema nervoso, está associada ao desenvolvimento de tumores neurogênicos em todo o corpo. As células neurogênicas se originam de células da crista neural, que dão origem a schwannomas e neurofibromas.⁴ Pacientes com neurofibromatose apresentam expressão fenotípica variável, exibem um espectro de manifestações clínicas e gravidade da doença.

Os tumores neurogênicos cervicais podem se originar dos quatro nervos cranianos inferiores, nervo simpático cervical, plexo cervical ou braquial. Um tumor neurogênico do nervo vago é extremamente incomum. Um estudo retrospectivo de centro único mostrou que apenas

5% (2/42) dos tumores neurogênicos originavam-se do nervo hipoglossos.⁴ A maioria das neoplasias do nervo hipoglossos é schwannoma, em vez de neurofibroma.^{2,5} Dos poucos casos relatados de neurofibromas do nervo hipoglossos na literatura, todos eram originários da parte craniana do nervo ou da parte terminal da língua.⁵ Um neurofibroma originado da parte cervical do nervo hipoglossos é extremamente raro. Há apenas dois relatos de caso de neurofibroma do nervo hipoglossos cervical na literatura em língua inglesa, ambos relatados há mais de 80 anos. Que seja de nosso conhecimento, este é o primeiro relato de neurofibromas bilaterais originários da parte cervical dos nervos hipoglossos em um paciente com NF-1.

A RM é a modalidade de imagem ideal para o diagnóstico de tumores da bainha nervosa. Entretanto, pode ser difícil determinar a origem de tais tumores com base apenas no teste de imagem. A neurografia por RM de alta resolução pode delinear os fascículos neurais em relação ao tumor, o que ajuda a fazer o planejamento pré-operatório e a abordagem cirúrgica.³ Os autores de um estudo anterior propuseram que a RM com imagem por tensão difusional, que permite a visualização direta de tratos nervosos específicos que entram e saem de um tumor da bainha de nervo periférico, é útil para a avaliação anatômica e funcional de lesões de nervos periféricos.⁶

A punção aspirativa por agulha fina (PAAF) tem um papel limitado na diferenciação entre os vários tipos de tumores neurogênicos cervicais.³ O diagnóstico de um neurofibroma no presente caso foi evidente, com base na doença subjacente do paciente e características típicas do exame de imagem, torna a PAAF não essencial. Embora a PAAF possa ser útil para diferenciar lesões benignas de malignas, pesquisas anteriores relataram que apenas 60% das PAAFs produziram material adequado para interpretação.⁷ A biópsia não é recomendada em casos de neurofibromas, pois apresenta tendência a causar sangramento e formação de cicatrizes dentro e ao redor dos tumores.⁵

A decisão de fazer a cirurgia em pacientes com diagnóstico de neurofibroma deve levar em conta os benefícios e riscos, inclusive a gravidade sintomática pré-operatória e os déficits neurológicos pós-operatórios previstos. Apesar da dificuldade de determinar o nervo de origem nos tumores neurais cervicais, exames detalhados devem ser feitos antes da cirurgia para avaliar e documentar a função neural. Todos os pacientes devem ser informados sobre o risco de déficits funcionais e sequelas pós-tratamento. No presente caso, a paralisia hemiglossal foi consequência da ressecção do tumor originado do nervo hipoglossos. A imobilidade ipsilateral da prega vocal no terceiro dia provavelmente resultou de disfunção temporária devido à manipulação do nervo vago durante a dissecação do tumor. O monitoramento intraoperatório da integridade do nervo vago pode ajudar a identificar a interrupção da função nervosa no período intraoperatório. Se um déficit do nervo vago for detectado, a reabilitação por reinervação não seletiva ou laringoplastia com injeção pode ser feita durante a cirurgia.⁸

Há vários fatores a serem considerados no tratamento de um neurofibroma em pacientes com NF-1, em comparação a casos esporádicos. Alguns autores propuseram a conduta vigilante em casos de NF-1, pois 54% dos pacientes com a doença têm mais de um neurofibroma.¹ A cirurgia pode ser considerada quando o paciente é sintomático ou quando há

suspeita de transformação maligna.¹ Outros autores sugeriram intervenções cirúrgicas precoces em neurofibromas sintomáticos, uma vez que 50%-60% dos tumores malignos da bainha de nervo periférico estão associados a NF-1.³ Em um estudo, relatou-se que o risco de transformação maligna ao longo da vida em pacientes com NF-1 é de 1% a 2%.⁴ Outro estudo relatou um risco significativamente maior, de 8%-13%.¹ O risco foi significativamente maior em pacientes com história de radiação ionizante, doença de longa duração e a presença de múltiplos neurofibromas desde tenra idade. O monitoramento cuidadoso e um alto nível de suspeita na presença de crescimento rápido de edema doloroso são essenciais para a detecção precoce de lesões com transformação maligna.

A excisão de um neurofibroma acarreta o risco de disfunção neural devido à sua origem. Entretanto, a cirurgia continua a ser o tratamento de escolha, porque os neurofibromas são relativamente radiorresistentes.⁷ Tem havido algumas tentativas de obter ressecção macroscópica do tumor com preservação da função neural. Embora alguns autores tenham defendido o uso de enucleação intracapsular para tumores da bainha nervosa, a paralisia pós-operatória do nervo ocorreu em 16%-40% dos casos do estudo.⁷ Existe também o risco de recorrência na presença de tumor residual na cápsula após a cirurgia. Entretanto, os estudos anteriores focaram-se principalmente em schwannomas extracranianos. Um neurofibroma, em contraste com um schwannoma, contém todos os elementos de um nervo, a saber, axônios, células da bainha e tecido conjuntivo. O neurofibroma geralmente envolve vários fascículos do nervo original que são indistinguíveis do tecido nervoso circundante, tornam a excisão completa um desafio sem sacrificar uma grande parte do nervo.^{6,9}

Por outro lado, alguns autores relataram excisão completa em 79% dos pacientes com NF-1 que apresentaram neurofibromas, sem deterioração da função neural.³ Em nosso caso, o nervo hipoglossos estava macroscopicamente envolvido pelo tumor e, portanto, foi ressecado juntamente com o tumor. A reconstrução do nervo não foi feita, pois o coto proximal estava alto na base do crânio. Tandon et al. sugeriram uma abordagem transcervical com uma mandibulectomia paramediana em casos de tumores que se estendiam até a base do crânio ou excediam 8 cm de diâmetro.⁶ Outro estudo relatou que uma abordagem da base do crânio forneceria exposição suficiente para tumores intracranianos da bainha do nervo hipoglossos em formato de haltere.¹⁰

Conclusão

Neurofibromas do nervo hipoglossos são incomuns, particularmente aqueles que se originam da parte cervical do nervo. Descrevemos um paciente com NF-1 e um raro neurofibroma do nervo hipoglossos parafaríngeo. Foi indicada a intervenção cirúrgica, visto que o paciente era sintomático devido ao aumento progressivo do tumor e ao risco aumentado de transformação maligna. A ressecção macroscópica do tumor com preservação da função neural é o tratamento de escolha para os tumores da bainha nervosa. No entanto, isso pode ser difícil de obter devido à natureza dos neurofibromas, que envolvem múltiplos fascículos nervosos e suas localizações

próximas à base do crânio. Mais estudos são necessários para melhorar o resultado do tratamento do neurofibroma do nervo hipoglosso cervical, o qual é uma entidade clínica rara.

Conflitos de interesse

Os autores declaram não haver conflitos de interesse.

Agradecimentos

Ao Dr. Hafizah Wagiman e ao Dr. Nur Atiqah do Departamento de Patologia pela leitura e preparação das fotos da histopatologia para este caso.

Referências

1. Bray DP, Chan AK, Chin CT, Jacques L. Large cervical vagus nerve tumor in a patient with neurofibromatosis type 1 treated with gross total resection: case report and review of the literature. *J Brachial Plex Peripher Nerve Inj.* 2016;11:e48–54.
2. Curioni OA, de Souza RP, Mercante AM, de Jesus AC, Pavelegeni A, Dedivitis RA, et al. Extracranial neurogenic tumors of the head and neck. *Braz J Otorhinolaryngol.* 2015;81:604–9.
3. Desai KI. The surgical management of symptomatic benign peripheral nerve sheath tumors of the neck and extremities: an experience of 442 cases. *Neurosurgery.* 2017;81:568–80.
4. Molina AR, Brasch H, Tan ST. Malignant peripheral nerve sheath tumour of the cervical vagus nerve in a neurofibromatosis type 1 patient. *J Plast Reconstr Aesthet Surg.* 2006;59:1458–62.
5. Gilmer-Hill HS, Kline DG. Neurogenic tumors of the cervical vagus nerve: report of four cases and review of the literature. *Neurosurgery.* 2000;46:1498–504.
6. Chhabra A, Thakkar RS, Andreisek G, Chalian M, Belzberg AJ, Blakeley J, et al. Anatomic MR imaging and functional diffusion tensor imaging of peripheral nerve tumors and tumorlike conditions. *Am J Neuroradiol.* 2013;34:802–7.
7. Tandon D, Bahadur S, Misra N, Deka R, Kapila K. Parapharyngeal neurofibromas. *J Laryngol Otol.* 1992;106:243–6.
8. Mat Baki M, Clarke P, Birchall MA. Immediate selective laryngeal reinnervation in vagal paraganglioma patients. *J Laryngol Otol.* 2018;132:846–51.
9. Shintani Y, Ohta M, Hazama K, Minami M, Okumura M, Hirabayashi H, et al. Bilateral cervicomedial neurofibroma originating from the vagal nerve in a patient with von recklinghausen's disease: report of a case. *Surg Today.* 2002;32:1068–71.
10. Nonaka Y, Grossi PM, Bulsara KR, Taniguchi RM, Friedman AH, Fukushima T. Microsurgical management of hypoglossal schwannomas over 3 decades: a modified grading scale to guide surgical approach. *Neurosurgery.* 2011;69:121–40.