



## RELATO DE CASO

# Chorda tympani schwannoma: one new case revealed during malignant otitis externa and review of the literature ☆



## Schwannoma da corda do tímpano diagnosticado no decurso de uma otite externa maligna: relato de caso e revisão da literatura

Marion Montava <sup>a,b,\*</sup>, Sophie Giusiano <sup>c</sup>, Marianne Jolibert <sup>d</sup> e Jean-Pierre Lavieille <sup>a,b</sup>

<sup>a</sup> Aix Marseille Université, Marselha, França

<sup>b</sup> Hôpital de la Conception, Service d'Oto-rhino-laryngologie et de Chirurgie Cervico-Faciale, Marselha, França

<sup>c</sup> Hôpital Nord, Service d'Anatomie et Cytologie Pathologiques, Marselha, França

<sup>d</sup> Hôpital Nord, Service de Radiologie, Marselha, França

Recebido em 2 de setembro de 2015; aceito em 9 de novembro de 2015

Disponível na Internet em 26 de abril de 2017

## Introdução

Schwannomas do nervo facial (SNF) constituem uma rara entidade, pouco descrita na literatura. Embora a prevalência estimada seja extremamente baixa, o SNF é o tumor primário do nervo facial de ocorrência mais frequente. SNFs ocorrem ao longo de toda extensão do nervo facial e de seus ramos e os schwannomas da corda do tímpano são bastante raros. Em 2010, Huoh e Cheung relataram o aparecimento

de mais sete schwannomas da corda do tímpano na literatura desde o primeiro relato de Nager, em 1969.<sup>1,2</sup> Em sua maioria, os schwannomas eram isolados; apenas dois deles vinham acompanhados por numerosos neuromas em pacientes com neurofibromatose.<sup>1,2</sup> Os sintomas de apresentação do schwannoma isolado da corda do tímpano foram: perda condutiva da audição, zumbido e paralisia facial.<sup>2</sup> Curiosamente, em nenhum caso prévio houve documentação de perturbações gustativas.<sup>2</sup> Todos os casos descreviam uma massa que obstruía o conduto auditivo externo (CAE) ou localizada por detrás de uma membrana timpânica intacta, o que confirma uma história clínica comum dessa rara entidade.

Apresentamos o caso de um paciente homem, 89 anos, que apresentava um schwannoma de corda do tímpano diagnosticado durante o tratamento de uma otite externa maligna. Até onde vai nosso conhecimento, este é o primeiro caso na literatura com achado radiológico incidental de um schwannoma da corda do tímpano assintomático.

## Relato de caso

Paciente homem, 89 anos, com hipertensão e diabetes melito tipo 2 de longa data, se apresentou à nossa instituição de

DOI se refere ao artigo:

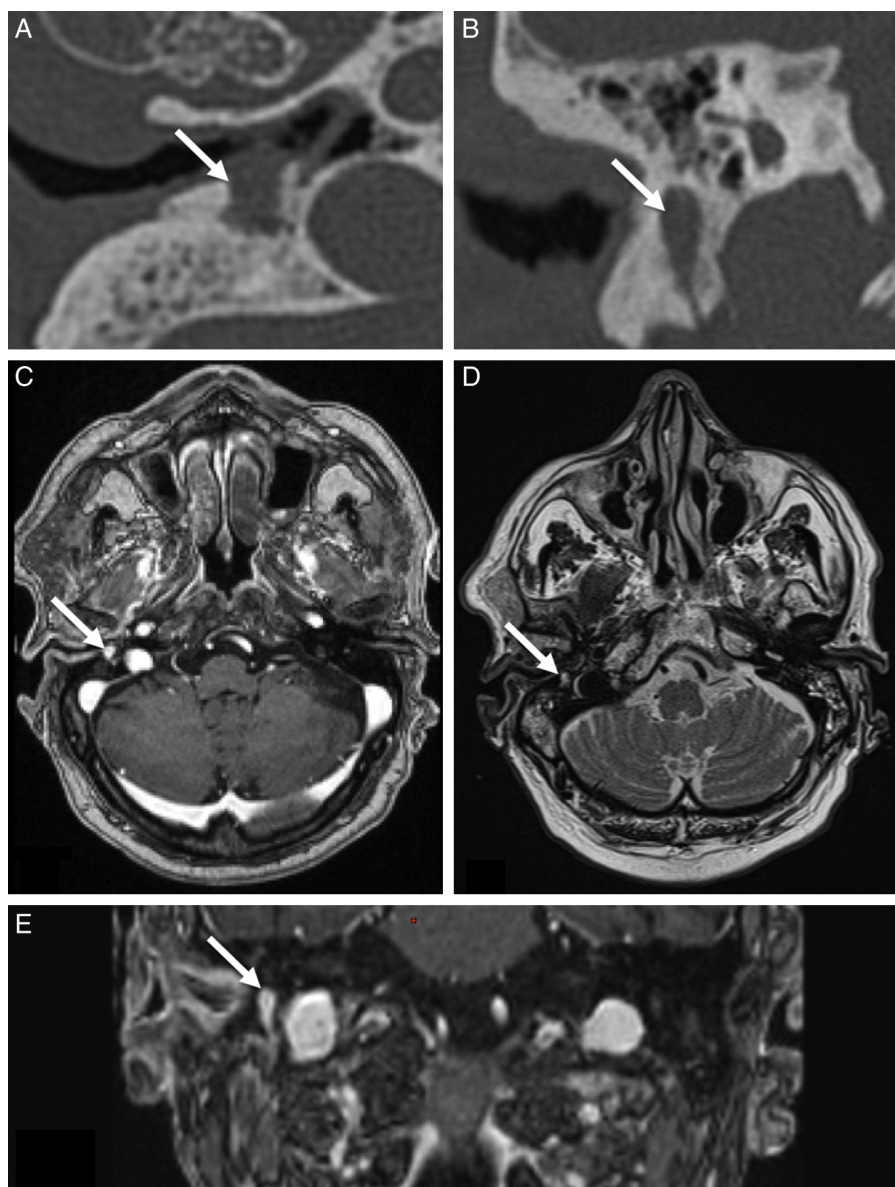
<http://dx.doi.org/10.1016/j.bjorl.2015.11.011>

☆ Como citar este artigo: Montava M, Giusiano S, Jolibert M, Lavieille J-P. Chorda tympani schwannoma: one new case revealed during malignant otitis externa and review of the literature. Braz J Otorhinolaryngol. 2018;84:252–6.

\* Autor para correspondência.

E-mail: [marion.montava@ap-hm.fr](mailto:marion.montava@ap-hm.fr) (M. Montava).

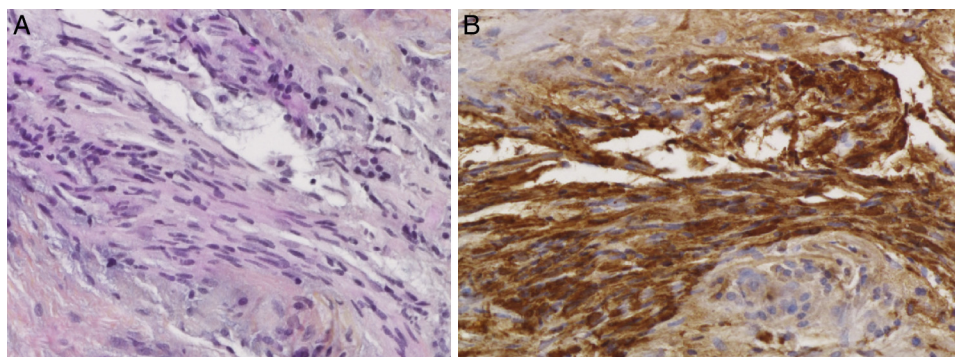
A revisão por pares é da responsabilidade da Associação Brasileira de Otorrinolaringologia e Cirurgia Cérvico-Facial.



**Figura 1** Exame radiológico do schwannoma da corda do tímpano em associação com OEM. A, Estudo de TC axial demonstra lesão de tecido mole bem definida. B, Imagem reconstruída com TC coronal demonstra, acima, lesão de tecido mole causada por erosão osteolítica da mastoide ao longo do segmento vertical do nervo facial. C, Imagem RM T1 com intensificação por gadolínio em projeção axial: o tumor da corda do tímpano exibe hiperintensificação homogênea. D, RM T2 em projeção axial revela o schwannoma hiperintenso. E, RM T1 com intensificação por gadolínio coronal: o tumor da corda do tímpano exibe hiperintensificação homogênea. OEM, otite externa maligna; TC, tomografia computadorizada; RM, ressonância magnética.

assistência terciária com história de seis meses de dor na orelha direita, otorreia e perda da audição. O paciente tinha sido medicado com antibióticos (amoxicilina-clavulanato) por via oral e gotas antibióticas otológicas durante esse intervalo. O paciente negava zumbido ou vertigem. O exame otoscópico da orelha direita revelou otorreia e inflamação do CAE. A membrana timpânica se encontrava espessada e de aspecto ligeiramente hemorrágico, mas, afóra isso, estava intacta. O exame dos nervos cranianos revelou função facial normal. O paciente não se queixava de qualquer deficiência gustativa. A audiometria tonal limiar demonstrou perda auditiva mista no lado direito, com um *gap* aéreo-ósseo de 15 dB e curva óssea simétrica por

presbícia. Os sinais laboratoriais de inflamação ou infecção estavam ausentes (sem elevação no hemograma, proteína C reativa [PCR] ou da velocidade de hemossedimentação). Considerou-se que o diabetes do paciente estava sob controle (HbA1c = 5,6%). As culturas da otorreia foram positivas para *Pseudomonas aeruginosa*, com sensibilidade para ciprofloxacina e ceftazidima; de forma que esses antibióticos sistêmicos foram então prescritos. Foram obtidos estudos por imagem, pela tomografia computadorizada (TC) e por ressonância magnética (RM) do osso temporal. A TC revelou opacificação parcial das células mastoideas do lado direito e da cavidade da orelha média, além de espessamento



**Figura 2** Exame histológico do schwannoma da corda do tímpano com tecido inflamatório pela associação com OEM ( $\times 200$ ). A, O exame histológico revela células fusiformes alongadas típicas, que tendem a formar paliçadas na coloração por HES (Hematoxilina & Eosina-Safran). B, Positividade intensa e difusa das células fusiformes com proteína S100. OEM, otite externa maligna.

da membrana timpânica direita e da pele do CAE direito. O estudo de TC revelou ainda uma lesão osteolítica da mastoide ao longo do segmento vertical do nervo facial, com envolvimento do assoalho do CAE e com destruição de tecido ósseo, diminuição da densidade óssea e falha na continuidade e um aspecto corroído do osso cortical (fig. 1). No estudo de RM, foram observados diversos sinais de tecido mole na orelha média e na região mastóidea, com exibição de sinais de T1 e T2 longos e com intensificação de contraste por gadolínio. A RM também revelou inflamação do CAE com infiltração de gordura retrocondilar. Por outro lado, uma lesão de tecido mole de 6 mm que mostrava sinais igualmente em T1 e T2 longos e com hiperintensificação homogênea à injeção intravenosa de contraste envolvia o assoalho do CAE e causava uma erosão osteolítica da mastoide ao longo do segmento vertical do nervo facial (fig. 1). Com o paciente sob anestesia geral e com neuromonitoramento do nervo facial, acessamos o tumor por uma abordagem transmastóidea, para a extirpação de um tumor maligno. Nossa suspeita primária foi a de um tumor maligno; assim, o objetivo da cirurgia foi diagnóstico, antecedeu a decisão terapêutica. Foi obtido apenas material de biópsia e, durante a cirurgia, o nervo foi preservado. A biópsia revelou um tumor com origem nas células de Schwann (fig. 2). O exame histológico revelou uma lesão composta de células fusiformes com núcleos de aspecto ondulado. Os núcleos estavam dispostos em paliçada. Não havia atividade mitótica. Além disso, especificamente nesse caso, havia associação com células inflamatórias. Por fim, foi observada intensa e difusa positividade das células fusiformes com a proteína S100. O período pós-operatório transcorreu sem maiores problemas, ocorreu boa preservação da função do nervo facial, sem transtornos gustativos. Prescrevemos antibióticos sistêmicos (ciprofloxacina e ceftazidima) por seis semanas para o tratamento da otite externa maligna e recomendamos um monitoramento periódico do schwannoma da corda do tímpano. Não foi feita qualquer tentativa de ressecção do tumor de corda do tímpano, pois o paciente encontrava-se assintomático. Transcorridos seis meses, o monitoramento demonstrou que o paciente estava em boas condições de saúde e livre de recorrência. A audiometria tonal limiar demonstrou perda auditiva sensorioneural bilateral estável.

## Discussão

Descrevemos um caso de schwannoma de corda do tímpano. Até onde vai nosso conhecimento, este é o primeiro caso, na literatura, com um achado radiológico incidental de schwannoma da corda do tímpano assintomático.

Trata-se de um tumor benigno muito raro para todos os estudiosos, pois, em 2010, Huoh e Cheung relataram apenas mais sete casos na literatura inglesa.<sup>1</sup> Entretanto, uma nova revisão revelou que já foram publicados 14 casos de schwannoma da corda do tímpano em estudos em língua inglesa.<sup>1-9</sup> A tabela 1 lista esses casos, além de nosso novo caso de schwannoma de corda do tímpano. Nos 15 pacientes, foi observada predominância do gênero feminino: seis pacientes eram homens (40%) e nove eram mulheres (60%), ou seja, uma relação entre gêneros de 0,6. A média de idade por ocasião do diagnóstico era de 38,5 anos (variação: 12-89 anos). O tumor era localizado no lado direito em nove casos (60%), no lado esquerdo em quatro casos (27%), e houve falta dessa informação em dois (13%). Em sua maioria, tratava-se de casos isolados de schwannoma de corda do tímpano (87%); em apenas dois casos houve relato de vários schwannomas (13%): um paciente com neurofibromatose tipo 1 descrito por Nager em 1969<sup>2</sup> e outro paciente com neurofibromatose tipo 2 descrito por Huoh e Cheung em 2010.<sup>1</sup> Os sintomas por ocasião do diagnóstico incluíam perda auditiva condutiva ou mista (60%), zumbido (27%), otalgia (20%), vertigem (13%), paralisia facial (13%) e plenitude auricular (7%). Em um dos casos, a vertigem poderia não ter relação, sugeria vertigem paroxística benigna.<sup>8</sup> Em outro, a paresia facial no lado direito estava presente desde a infância, possivelmente em decorrência de trauma de parto.<sup>8</sup> Em nosso caso, a OEM pode ter causado otalgia direita e perda auditiva mista. Em todos os casos (exceto em nosso estudo), o exame otoscópico revelou uma massa retrotimpânica, ou uma massa no CAE. De acordo com a evolução das técnicas de imagens, todos os casos apresentavam uma lesão de tecido mole ao longo da corda do tímpano. Os diagnósticos pré-operatórios foram: colesteatoma,<sup>5,8,9</sup> glomus,<sup>2,9</sup> rabdomyosarcoma,<sup>2</sup> schwannoma do nervo facial<sup>1,4,9</sup> ou, em nosso caso, tumor maligno. Habitualmente, o diagnóstico é determinado pela biópsia e o tratamento é cirúrgico, com preservação das funções do facial e auditiva. Dois pacientes não foram tratados

**Tabela 1** Revisão da literatura de pacientes com schwannoma da corda do tímpano

Autores	Idade/ gênero	Lado	Apresentação clínica	Exame otoscópico	Exame imagiológico	Avaliação clínica pós-operatória	Casos previamente descritos
Undabetia et al. <sup>9</sup>	45/F	direito	PA mista, vertigem	Massa retrotimpânica no quadrante posterior	Massa na cavidade timpânica	PF HBII, PA mista	NI
Huoh and Cheung <sup>1</sup>	24/F	direito	PA, tinido, PF	Massa retrotimpânica	Tumor de corda do tímpano	Sem cirurgia	7
Hopkins et al. <sup>8</sup>	53/M	direito	vertigem, PA mista	Massa retrotimpânica no quadrante posterossuperior	Massa na cavidade timpânica, com extensão ao ático	Transtorno gustativo temporário	5
Biggs and Fagan <sup>7</sup>	26/F	direito	Doença otológica durante toda a vida	Massa retrotimpânica	Tumores no hipotímpano	Normal	4
Magliulo et al. <sup>2</sup>	58/F	esquerdo	PA condutiva, zumbido	Massa no CAE	Lesão no CAE, com extensão à cavidade timpânica inferior, com erosão osteolítica ao longo do segmento vertical do nervo facial	Normal, sem recorrência (2 anos posop)	5
Chai et al. <sup>6</sup>	60/F	esquerdo	PA condutiva	Massa retrotimpânica	Lesão medial ao maléolo, com extensão ao ático	Normal	5
Browning et al. <sup>5</sup>	51/F	direito	PA, otalgia	Massa no aspecto posterossuperior do CAE e massa retrotimpânica no quadrante posterossuperior	Normal	Normal	5
Saleh et al. <sup>2</sup>	62/F	esquerdo	Tinido	Massa no aspecto posterossuperior do CAE	NI	Normal, sem recorrência (7 anos posop)	NI
Lopes Filho et al. <sup>4</sup>	25/M	direito	plenitude auricular, otalgia	Tumor no aspecto posterior do CAE	Normal	Normal	2
Sanna et al. <sup>2</sup>	14/F	direito	PF progressiva	NI	Normal	PF HBII (2 anos posop)	NI
Wiet et al. <sup>2</sup>	12/M	esquerdo	PA condutiva	Massa no aspecto pótero-inferior do CAE	Massa no CAE com alterações erosivas da parede posterior	Normal	NI
Babin et al. <sup>3</sup>	18/M	NI	Assintomático	NI	NI	Sem cirurgia, por ser estudo <i>post-mortem</i>	NI
Pou e Chambers <sup>2</sup>	18/F	direito	PA condutiva, zumbido	Massa no CAE	Normal	Normal, sem recorrência (6 meses posop)	0
Nager <sup>2</sup>	22/M	NI	NI	NI	NI	NI	NI

CAE, conduto auditivo externo; F, feminino; HB, grau de House-Brackmann grade; M, masculino; NI, não informado; PA, perda da audição; PF, paralisia facial; posop, pós-operatório.



com ressecção cirúrgica (13%): um com neurofibromatose<sup>1</sup> e outro que era um caso *post-mortem*.<sup>3</sup> Dos 12 pacientes operados, a avaliação clínica pós-operatória registrou dois casos de paralisia facial (17%), um de perda auditiva mista (8%) e um de transtorno gustativo temporário (8%). Por ocasião da apresentação do presente estudo, o número de schwannomas da corda do tímpano citados pelos autores estava equivocado em todos os artigos. A revisão da literatura demonstrou que tinham sido publicados 14 casos de schwannoma da corda do tímpano na literatura inglesa, antes do nosso caso.

Nenhum dos casos precedentes documentou a ocorrência de transtorno gustativo, o que ocorreu em nosso paciente. É provável que a natureza de lento crescimento do neuroma permita o funcionamento de mecanismos compensatórios, sem que o paciente venha a apresentar disgeusia.<sup>8</sup> Ademais, frequentemente, a ressecção da corda do tímpano não causa mudança subjetiva na sensação gustativa geral. Em muitos casos de cirurgia de orelha média, o nervo é sacrificado; um estudo anotou uma incidência de 31% de alteração gustativa permanente em casos de ressecção completa do nervo corda do tímpano.<sup>10</sup>

Tanto quanto sabemos, este é o primeiro caso descrito na literatura com achado radiológico incidental de schwannoma de corda do tímpano assintomático. Em nosso caso, a OEM pode ter ocasionado a otalgia direita e a perda auditiva mista. O schwannoma pode ter se comportado de maneira assintomática porque a lesão tinha pequenas dimensões. O exame otoscópico foi compatível com uma apresentação clínica de OEM e a lesão neural não estava evidente. Todos os casos precedentes demonstravam a presença de uma massa no CAE, ou por detrás de uma membrana timpânica intacta. Assim, nosso caso é o primeiro, na literatura, de schwannoma de corda do tímpano assintomático desacompanhado de lesão tumoral ao exame otoscópico. Babin descreveu um caso *post-mortem* de corda do tímpano assintomático, mas esse autor não descreveu os exames otoscópico e imaginológico.<sup>3</sup> Schwannomas são facilmente diagnosticados por exames de imagens que, em termos gerais, são excelentes para o delineamento da extensão da lesão e para a orientação dos procedimentos cirúrgicos. Mas, em nosso estudo, a lesão media apenas 6 mm e a análise pela RM se torna mais difícil diante de lesões tão pequenas.

Em 1981, Babin descreveu três neuromas que ocorreram na presença de doença inflamatória crônica da orelha média.<sup>3</sup> Histologicamente, os três tumores se assemelhavam a neuromas traumáticos (reparativos). Os autores sugeriram que, ocasionalmente, a exposição prolongada do nervo facial à inflamação crônica poderia resultar em proliferação de neurofibrilas, o que conduziria à formação do neuroma. Nosso caso ocorreu em presença de doença inflamatória crônica da orelha média, com uma história de seis meses de otite externa.

A OEM, também denominada otite externa necrosante, corresponde à osteomielite da base do crânio, tipicamente

causada pela *Pseudomonas aeruginosa* e com surgimento no CAE. A presença de fatores predisponentes sistêmicos (diabete), sinais otoscópicos e, em especial, resistência ao tratamento tópico deve levar à suspeita de OEM. Um diagnóstico clínico precoce, confirmado por imagens e pela microbiologia, possibilita a implantação da antibioticoterapia apropriada, o que, com grande probabilidade, limitará a extensão da necrose e a ocorrência de complicações do sistema nervoso central, a manifestação clínica, bem como o diagnóstico específico e a dificuldade terapêutica encontrada neste caso. A literatura ainda não conta com um fluxograma diagnóstico consensual; com frequência, essa carência resulta em atrasos no diagnóstico e no tratamento primário inadequado. Em nosso caso, fizemos rapidamente a biópsia de uma lesão tumoral atípica, pois o diagnóstico é frequentemente uma tarefa difícil. Como é imperioso que um tumor maligno seja, levou ao diagnóstico desse novo caso de schwannoma da corda do tímpano.

## Conclusão

A presença de uma lesão osteolítica ao longo da corda do tímpano deve fazer com que o otorrinolaringologista considere um schwannoma. Embora raro, esse diagnóstico deve ser levado em consideração, bem como a possibilidade de um tumor maligno.

## Conflitos de interesse

Os autores declaram não haver conflitos de interesse.

## Referências

1. Huoh KC, Cheung SW. Chorda tympani neuroma. *Otol Neurotol*. 2010;31:1172-3.
2. Magliulo G, D'Amico R, Varacalli S, Ciniglio-Appiani G. Chorda tympani neuroma: diagnosis and management. *Am J Otolaryngol*. 2000;21:65-8.
3. Babin RW, Fratkin J, Harker LA. Traumatic neuromas of the facial nerve. *Arch Otolaryngol*. 1981;107:55-8.
4. Lopes Filho O, Bussoloti Filho I, Betti ET, Burlamachi JC, Eckley CA. Neuroma of the chorda tympani nerve. *Ear Nose Throat J*. 1993;72:730-2.
5. Browning ST, Phillipps JJ, Williams N. Schwannoma of the chorda tympani nerve. *J Laryngol Otol*. 2000;114:81-2.
6. Chai F, Vanopulos K, McManus T. Chorda tympani schwannoma. *Aust N Z J Surg*. 2000;70:827-8.
7. Biggs ND, Fagan PA. Schwannoma of the chorda tympani. *J Laryngol Otol*. 2001;115:50-2.
8. Hopkins C, Chau H, McGilligan JA. Chorda tympani neuroma masquerading as cholesteatoma. *J Laryngol Otol*. 2003;117:987-8.
9. Undabeitia JI, Undabeitia J, Padilla L, Municio A. Chorda tympani neuroma. *Acta Otorrinolaringol Esp*. 2014;65:263-5.
10. Yeo SB, Loy AH. Chorda tympani trauma - how much does it affect taste? *Singapore Med J*. 1997;38:329-31.