

Evaluation of the lacrimal recess of the maxillary sinus: an anatomical study

Avaliação do recesso lacrimal do seio maxilar: estudo anatômico

Paulo de Lima Navarro¹, Almiro José Machado Júnior², Agrício Nubiato Crespo³

Keywords:

lacrimal apparatus;
maxillary sinus;
natural orifice
endoscopic surgery;
paranasal sinuses.

Palavras-chave:

aparelho lacrimal;
cirurgia endoscópica
por orifício natural;
seio maxilar;
seios paranasais.

Abstract

The anatomical relation between the maxillary sinus and the nasolacrimal duct has gained greater importance with the advent of microsurgeries and endoscopic-assisted sinonasal procedures, and the growing use of endonasal surgery to perform middle meatus procedures and transnasal dacryocystorhinostomy. We did not find reports on maxillary sinus classification concerning its lacrimal recess, nor how often it is found. **Objective:** To assess how frequent the lacrimal recess can be found in the maxillary sinuses of dissected anatomical specimens. **Method:** We assessed 31 half-heads from cadavers. We dissected the area corresponding to the middle third of the face, by lateral access so as to be able to observe the most lateral portion of the nasolacrimal duct vis-à-vis the maxillary sinus. The maxillary sinuses were assessed by two examiners simultaneously, getting to a consensus in relation to the type of nasolacrimal duct. **Results:** We assessed 18 maxillary sinuses of the lateral type (58.1%) and 13 anterior sinuses (41.9%). The difference in frequency of the anterior type of maxillary type of the right side (35.7%) and left (47.1%) did not have statistical significance ($p = 0.524$). **Conclusion:** We found a frequency of 41.9% of lacrimal recesses in the maxillary sinuses.

Resumo

A relação anatômica entre seio maxilar e ducto lacrimonasal adquiriu maior importância com o advento das microcirurgias e cirurgias nasossinusais assistidas por endoscopia e pelo crescente uso da endoscopia nasal na realização das meatotomias médias e dacriocistorrinostomiastransnasais. Não foram encontrados relatos de classificação do seio maxilar quanto ao seu recesso lacrimal, tampouco sua frequência. **Objetivo:** Avaliar a frequência do recesso lacrimal do seio maxilar em peças anatômicas dissecadas. **Método:** Foram avaliadas 31 partes de hemicabeças de cadáveres. Procedeu-se à dissecação da área correspondente ao terço médio da face, por acesso lateral, para que se pudesse observar a posição da porção mais lateral do ducto lacrimonasal em relação ao seio maxilar. Os seios maxilares foram avaliados, por dois examinadores simultaneamente, chegando ao consenso do tipo de ducto lacrimonasal. **Resultados:** Foram encontrados 18 seios maxilares do tipo lateral (58,1%) e 13 do tipo anterior (41,9%). A diferença entre a frequência de seios maxilares do tipo anterior nos lados direito (35,7%) e esquerdo (47,1%) não mostrou significância estatística ($p = 0,524$). **Conclusão:** Observou-se frequência de 41,9% de recessos lacrimais nos seios maxilares.

¹ Mestre em Ciências Médicas (Otorrinolaringologista).

² DDS - PhD - Unicamp Pesquisador - Disciplina de ORL - Unicamp.

³ Phd (Chefe da Disciplina ORL Unicamp).

Faculdade de Ciências Médicas da Unicamp.

Endereço para correspondência: Almiro José Machado Júnior. Rua Maria Monteiro, nº 841, apto 11. Cambuí. Campinas - SP. Brasil. CEP: 13025-151.

E-mail: almiro@fcm.unicamp.br

Este artigo foi submetido no SGP (Sistema de Gestão de Publicações) do BJORL em 20 de março de 2012. cod. 9111.

Artigo aceito em 27 de outubro de 2012.

INTRODUÇÃO

O conhecimento anatômico preciso é indispensável a qualquer cirurgia. As cirurgias otorrinolaringológicas que envolvem os seios paranasais, principalmente as assistidas por endoscopia, destacam a importância deste conhecimento devido à íntima relação da cavidade nasal com elementos anatômicos nobres, tais como o encéfalo, a hipófise, os globos oculares com seus nervos ópticos e, também, devido a importantes elementos vasculares, como artérias carótidas internas, artérias etmoidais e seio cavernoso^{1,2}. No interior da cavidade nasal, destaca-se a parede lateral, pela presença de estruturas como as conchas nasais, o processo uncinado, o infundíbulo e a bolha etmoidal. Sua porção mais anterior apresenta estruturas importantes como as células etmoidais do *agger nasi*, o saco lacrimal e o ducto lacrimonasal (DLN)³⁻⁵. A parede da cavidade nasal também é o limite medial do seio maxilar (SM) que, na sua porção mais anterior, pode apresentar o recesso anterior ou lacrimal, assim denominado pela proximidade ao saco lacrimal e ao ducto lacrimonasal⁶⁻⁸.

A relação anatômica entre SM e DLN adquiriu maior importância com o advento das microcirurgias e cirurgias nasossinusais assistidas por endoscopia e pelo crescente uso da endoscopia nasal na realização das meatotomias médias e dacriocistorrinostomias transnasais⁹⁻¹⁷. Nas meatotomias médias, a ampliação do óstio principal do seio maxilar apresenta maior risco de sofrer estenose se houver manipulação de sua porção anterior, onde há proximidade com o DLN. A presença do recesso lacrimal no seio maxilar, anterior ao DLN, fragiliza a lâmina óssea que o recobre, com maior risco de ocorrer fratura durante a ressecção dos tecidos^{18,19}. Nas dacriocistorrinostomias transnasais assistidas endoscopicamente, além da necessidade de grande domínio no manejo do instrumental cirúrgico inerente à técnica, o cirurgião deve considerar a possibilidade de variações anatômicas da porção mais anterior e medial do seio maxilar, ou seja, da região do recesso lacrimal, para haver a correta localização das estruturas anatômicas e para que se evitem áreas de risco¹⁹⁻²².

Embora reconhecida esta variação anatômica, este recesso é vagamente citados por poucos relatos da literatura^{1,2,5}. Nas diferentes fontes literárias pesquisadas, não foram encontrados relatos de classificação do seio maxilar quanto ao seu recesso lacrimal, tampouco sua frequência. Portanto, o objetivo deste estudo é avaliar a frequência do recesso lacrimal do seio maxilar em peças anatômicas dissecadas.

MÉTODO

Neste estudo descritivo observacional, foram avaliadas 31 partes de hemicabeças de cadáveres fornecidos pelo Departamento de Morfologia da Faculdade de Odontologia

de Bauru, da Universidade de São Paulo. O protocolo para este estudo foi aprovado previamente, sem restrições, pelo Comitê de Ética em Pesquisa da Faculdade de Ciências Médicas da Unicamp sob número 26/2002. Foram incluídas, na amostra, as peças anatômicas que apresentassem boa visibilização da parede medial e parede anterior do seio maxilar e da parede lateral do ducto lacrimonasal. Foram excluídas peças anatômicas com sinais de manipulação/alteração prévias da parede medial do seio maxilar e do ducto lacrimonasal. Nas hemicabeças, procedeu-se à dissecação da área correspondente ao terço médio da face, por acesso lateral, para que se pudesse observar a posição da porção mais lateral do ducto lacrimonasal em relação ao seio maxilar (Figura 1). Os seios maxilares foram avaliados, por dois examinadores simultaneamente, chegando ao consenso do tipo de ducto lacrimonasal:

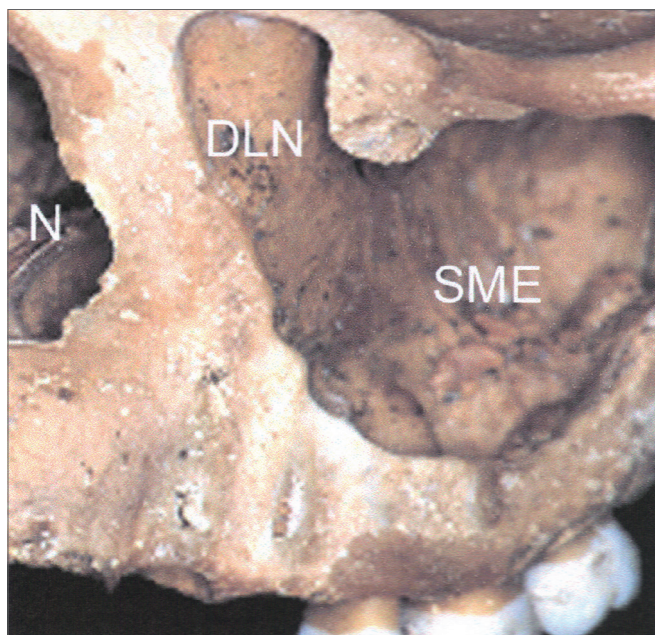


Figura 1. Visão anterolateral da porção média da face em peça anatômica óssea. DLN: impressão do ducto lacrimonasal na parede média do seio maxilar esquerdo; SME: Seio Maxilar Esquerdo, N: abertura piriforme nasal.

- tipo ANT (anterior): presença de depressão anterior à porção lateral do DLN na parede medial do seio maxilar, o que caracteriza a presença do recesso lacrimal (Figura 2);
- tipo LAT (lateral): ausência de depressão anterior à porção lateral do DLN na parede medial do seio maxilar, sem a presença do recesso lacrimal (Figura 3).

Os resultados são apresentados em forma de tabela por meio de frequência absoluta (n) e percentagem relativa (%). Utilizou-se para análise dos dados o teste exato de Fisher com nível de significância de 5%.

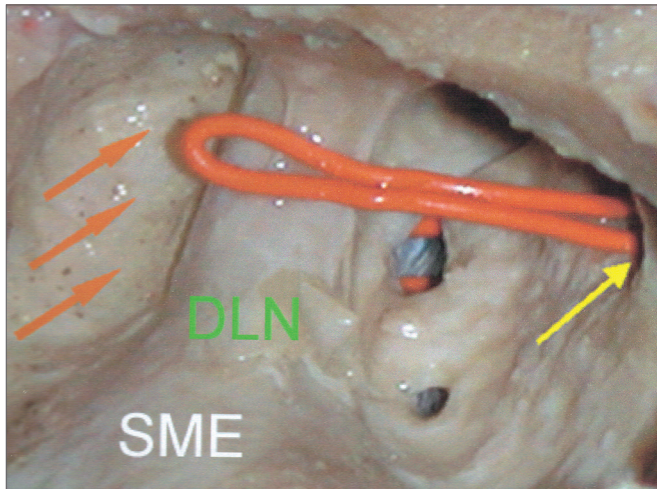


Figura 2. Visão lateral de dissecação de seio maxilar esquerdo do tipo ANT (anterior). Seta laranja: recesso lacrimal; Seta amarela: óstio principal do seio maxilar; DLN: Ducto Lacrimonasal; SME: Seio Maxilar Esquerdo.

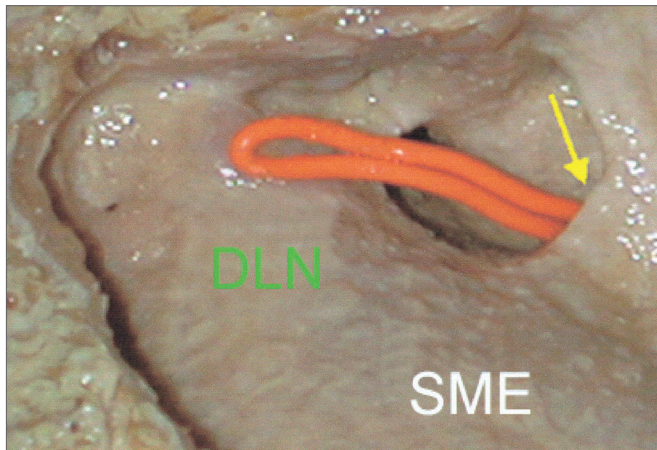


Figura 3. Vista lateral de dissecação de seio maxilar esquerdo tipo LAT (lateral). Seta amarela: óstio principal do seio maxilar; DLN: Ducto Lacrimonasal; SME: Seio Maxilar Esquerdo.

RESULTADOS

Nas peças anatômicas, foram encontrados 18 seios maxilares do tipo lateral (58,1%) e 13 do tipo anterior (41,9%), num total de 31 hemicabeças dissecadas (Tabela 1). Embora houvesse critérios de exclusão, todas as amostras se enquadram nos critérios de inclusão, não havendo perdas amostrais. A diferença entre a frequência de seios maxilares do tipo anterior nos lados direito (35,7%) e esquerdo (47,1%) não mostrou significância estatística ($p = 0,524$).

DISCUSSÃO

A frequência do recesso lacrimal do seio maxilar apresentada em nosso estudo em peças anatômicas foi de 41,9%. Este dado ressalta a importância de estarmos atentos

Tabela 1. Distribuição dos tipos de seios maxilares observados em disseções de peças anatômicas segundo o lado observado.

Disseções	SME	SMD
	n (%)	n (%)
ANT	8 (47,1)	5 (35,7)
LAT	9 (52,9)	9 (64,3)
Total	17 (100)	14 (100)

SME: Seio Maxilar Esquerdo; SMD: Seio Maxilar Direito; ANT: seio maxilar tipo anterior com recesso lacrimal; LAT: seio maxilar tipo lateral sem recesso lacrimal; n: número absoluto; %: frequência relativa. Teste exato de Fisher: $p = 0,524$.

para esta variação da normalidade. A avaliação criteriosa desta região antes de procedermos às cirurgias nasossinusais assistidas por endoscopia auxilia na prevenção de complicações^{1,5-7}.

Dados da literatura chamam atenção para esta importante região do seio maxilar, sem, contudo, fazer inferências sobre sua prevalência^{3,8,11,17}. Nosso estudo é pioneiro em relatar frequências sobre o recesso lacrimal do seio maxilar. Neste estudo, não foram avaliadas importantes estruturas revistas previamente, como as células do *agger nasi*, a inserção da cabeça da concha nasal média na parede nasal lateral e o processo uncinado. No entanto, por sua importância anatômica e proximidade com o recesso lacrimal, estas estruturas devem ser alvo de futuros estudos.

A frequência dos tipos de seio maxilares foi semelhante à direita e à esquerda e os dados obtidos permitem dizer que não houve diferença entre eles. Uma das limitações deste estudo é o fato de não podermos ter realizado inferências destes dados em relação ao gênero, idade e etnia, pois as peças anatômicas não continham tais dados. Apenas havia registro que as peças anatômicas eram provenientes de adultos, portanto, os resultados deste estudo não se aplicam a crianças e adolescentes.

Outros métodos têm sido utilizados, como método diagnóstico para avaliar a anatomia dos seios da face *in vivo*, como a tomografia computadorizada¹⁷. Sugerimos a utilização deste método para avaliar a frequência do recesso maxilar nas diferentes etnias, gêneros e idades.

A área de atuação do otorrinolaringologista está em contínua expansão e a inclusão sobre campos antes pertencentes a outras especialidades gera tanto novos desafios como a necessidade de um maior conhecimento do aparato lacrimal^{13,16}. Nosso estudo procurou colaborar para o esclarecimento da anatomia de uma área associada a importantes e frequentes procedimentos, como a meatotomia média e a dacriocistorrinostomia endonasal. Salientamos, também, que o recesso lacrimal do seio maxilar é um dos pontos mais importantes a ser estudados quando se pretende intervir na região mais anterior da fossa nasal e seio maxilar, principalmente nas cirurgias intervencionistas das vias lacrimais.

Na dacriocistorrinostomia, cria-se uma via de drenagem lacrimal para a cavidade nasal para restabelecer a drenagem deste sistema excretor obstruído, por meio de uma abertura realizada mais comumente no nível do osso lacrimal. Classicamente, tem sido realizada pelos oftalmologistas por meio da abordagem externa. Entretanto, com o uso de endoscopia, a dacriocistorrinostomia endonasal tem-se mostrado uma técnica cirúrgica segura e eficaz na resolução das obstruções lacrimais baixas, tornando-se uma alternativa à abordagem da obstrução das vias lacrimais, devido à baixa morbidade e resultados equivalentes à técnica cirúrgica convencional externa²¹.

A obstrução das vias lacrimais pode ocorrer em qualquer ponto do seu trajeto, sendo classificada para fins cirúrgicos como pré-sacal (canalículo comum), sacal ou pós-sacal (ducto nasolacrimal). Os pontos lacrimais marcam o início do sistema de drenagem lacrimal, seguidos pelos canalículos superior e inferior que se unem e formam o canalículo comum, com cerca de 1 a 2 mm de extensão, que, por sua vez, desemboca anteriormente no saco lacrimal. Após isso, a lágrima é bombeada, via ducto nasolacrimal, até se exteriorizar na cavidade nasal junto ao meato inferior, cerca de 1,5 cm posterior à borda da cabeça da concha inferior.

O saco lacrimal encontra-se recoberto pela mucosa nasal e por uma parede óssea (anteriormente pelo processo frontal do maxilar e posteriormente pelo osso lacrimal) localizando-se anterior ao processo unciforme. Sua borda superior situa-se acima da inserção da concha média e a borda inferior próximo à porção superior da concha inferior. O saco lacrimal tem cerca de 10 mm de extensão vertical, dos quais cerca de 3-5 mm estão acima da inserção do canalículo comum. Estudos têm demonstrando que o saco lacrimal pode estender-se até cerca de 8 mm acima da inserção da concha média. O principal sistema valvular do ducto nasolacrimal encontra-se na sua junção com o saco lacrimal e na abertura no meato inferior, impedindo o refluxo lacrimal^{21,22}. Assim, o conhecimento prévio da anatomia das vias lacrimais é essencial tanto para a compreensão dos processos patológicos desse sistema quanto para a realização correta dos procedimentos diagnósticos e terapêuticos²².

CONCLUSÃO

Da avaliação de 31 hemicabeças dissecadas, observou-se frequência de 41,9% de recessos lacrimais

nos seios maxilares. Não houve diferença estatística na presença de seio maxilar do tipo anterior entre os lados esquerdo e direito.

REFERÊNCIAS

1. Lang J. Clinical anatomy of the nose, nasal cavity and paranasal sinuses. New York: Thieme Verlag; 1989.
2. Navarro JAC. Seio maxilar: cavidade do nariz e seios paranasais. 1ª ed. Bauru: All Dent; 1997.
3. Gray H, Goss CM. Os órgãos acessórios do olho. In: Gray anatomia. 29ª ed. Rio de Janeiro: Guanabara-Koogan; 1988.
4. Lang J. Bases anatômicas. In: nasal cavity and paranasal sinuses. 1ª ed. Madrid: Editorial Garsi; 1984.
5. Navarro JAC, Navarro PL, Navarro JL. Maxillary sinus: nasal cavity and paranasal sinuses. 1st ed. Berlin: Springer; 2000.
6. Navarro PL, Machado Júnior AJ, Crespo AN. Assessment of the lacrimal recess of the maxillary sinus on computed tomography scans. Eur J Radiol. 2013. Article in press. Available from: <http://dx.doi.org/10.1016/j.ejrad.2012.12.015>.
7. Chiarugi G, Live G. Apparelcchio della vista. Istituzioni di anatomia dell'uomo. 9 ed. Milão: Società Editrice Libreria; 1965.
8. Morris H, Schaeffer JP. The nasolacrimal duct. Morris human anatomy. 11th ed. London: McGraw-Hill; 1942.
9. Osguthorpe JD, Calcaterra TC. Nasolacrimal obstructions after maxillary sinus and rhinoplastic surgery. Arch Otolaryngol. 1979;105(5):264-9.
10. Rice DH. Endoscopic intranasal dacryocystorhinostomy: results in four patients. Arch Otolaryngol Head Neck Surg. 1990;116(9):1061.
11. Metson R. The endoscopic approach for revision dacryocystorhinostomy. Laryngoscope. 1990;100(12):1344-7.
12. Meyers AD, Hawes MJ. Nasolacrimal obstruction after inferior meatus nasal antrostomy. Arch Otolaryngol Head Neck Surg. 1991;117(2):208-11.
13. Ricardo LAC, Nakanishi M, Fava AS. Transillumination-guided study of the endoscopic anatomy of the lacrimal fossa. Braz J Otorhinolaryngol. 2010;76(1):34-9.
14. Anari S, Ainsworth G, Robson AK. Cost-efficiency of endoscopic and external dacryocystorhinostomy. J Laryngol Otol. 2008;122(5):476-9.
15. Unlu HH, Gunhan K, Baser EF, Songu M. Long-term results in endoscopic dacryocystorhinostomy: is intubation really required? Otolaryngol Head Neck Surg. 2009;140(4):589-95.
16. Verma A, Khabori M, Zutshi R. Endonasal carbon-dioxide laser assisted dacryocystorhinostomy verses external dacryocystorhinostomy. Indian J Otolaryngol Head Neck Surg. 2006;58(1):9-14.
17. Asami R, Sato I, Miwa Y, Imura K, Sunohara M, Kawai T, et al. Understanding the formation of maxillary sinus in Japanese human fetuses using cone beam CT. Surg Radiol Anat. 2010;32(8):745-51.
18. Stamm AC, Draff W, eds. Micro-endoscopic surgery of the paranasal sinuses and the skull base. 1st ed. Heidelberg: Springer; 2000.
19. Unlu HH, Goktan C, Aslan A, Tarhan S. Injury to the lacrimal apparatus after endoscopic sinus surgery: surgical implications from active transport dacryocystography. Otolaryngol Head Neck Surg. 2001;124(3):308-12.
20. Rebeiz EE, Shapshay SM, Bowlds JH, Pankratov MM. Anatomic guidelines for dacryocystorhinostomy. Laryngoscope. 1992;102(10):1181-4.
21. Küpper DS, Demarco RC, Resende R, Anselmo-Lima WT, Valera FCP, Moribe I. Endoscopic nasal dacryocystorhinostomy: results and advantages over the external approach. Braz J Otorhinolaryngol. 2005;71(3):356-60.

ERRATA

DOI: 10.5935/1808-8694.20130047

VOLUME 79 EDIÇÃO 1 - JAN/FEV 2013

Evaluation of the lacrimal recess of the maxillary sinus: an anatomical study

Avaliação do recesso lacrimal do seio maxilar: estudo anatômico

Paulo de Lima Navarro • Almiro José Machado Júnior • Agrício Nubiato Crespo

Gostaríamos de corrigir a referência número 6:

6. Navarro PL, Machado Júnior AJ, Crespo AN. Assessment of the lacrimal recess of the maxillary sinus on computed tomography scans. *Eur J Radiol.* 2013. Article in press. Available from: <http://dx.doi.org/10.1016/j.ejrad.2012.12.015>.