



Brazilian Journal of OTORHINOLARYNGOLOGY

www.bjorl.org



ARTIGO DE REVISÃO

Postoperative otorhinolaryngologic complications in transnasal endoscopic surgery to access the skull base[☆]



Ricardo Landini Lutaif Dolci^{a,b,*}, Marcel Menon Miyake^{a,b},
Daniela Akemi Tateno^{a,b}, Natalia Amaral Cançado^{a,b},
Carlos Augusto Correia Campos^{a,b}, Américo Rubens Leite dos Santos^{b,c}
e Paulo Roberto Lazarini^{a,b}

^a Irmandade da Santa Casa de Misericórdia de São Paulo, Departamento de Otorrinolaringologia, São Paulo, SP, Brasil

^b Faculdade de Ciências Médicas da Santa Casa de São Paulo (FCMSC-SP), São Paulo, SP, Brasil

^c Irmandade da Santa Casa de Misericórdia de São Paulo, Departamento de Cirurgia, Disciplina de Neurocirurgia, São Paulo, SP, Brasil

Recebido em 7 de fevereiro de 2016; aceito em 14 de abril de 2016

Disponível na Internet em 25 de abril de 2017

KEYWORDS

Nasoseptal flap;
Endonasal;
Endoscopic;
Skull base;
Complications;
Otorhinolaryngologic

Abstract

Introduction: The large increase in the number of transnasal endoscopic skull base surgeries is the consequence of greater knowledge of the anatomic region, the development of specific materials and instruments, and especially the use of the nasoseptal flap as a barrier between the sinus tract (contaminated cavity) and the subarachnoid space (sterile area), reducing the high risk of contamination.

Objective: To assess the otorhinolaryngologic complications in patients undergoing endoscopic surgery of the skull base, in which a nasoseptal flap was used.

Methods: This was a retrospective study that included patients who underwent endoscopic skull base surgery with creation of a nasoseptal flap, assessing for the presence of the following post-surgical complications: cerebrospinal fluid leak, meningitis, mucocele formation, nasal synechia, septal perforation (prior to posterior septectomy), internal nasal valve failure, epistaxis, and olfactory alterations.

Results: The study assessed 41 patients undergoing surgery. Of these, 35 had pituitary adenomas (macro- or micro-adenomas; sellar and suprasellar extension), three had meningiomas (two tuberculum sellae and one olfactory groove), two had craniopharyngiomas, and one had an intracranial abscess. The complications were cerebrospinal fluid leak (three patients; 7.3%), meningitis (three patients; 7.3%), nasal fossa synechia (eight patients; 19.5%), internal nasal valve failure (six patients; 14.6%), and complaints of worsening of the sense of smell

DOI se refere ao artigo: <http://dx.doi.org/10.1016/j.bjorl.2016.04.020>

[☆] Como citar este artigo: Dolci RL, Miyake MM, Tateno DA, Cançado NA, Campos CA, Santos AR, et al. Postoperative otorhinolaryngologic complications in transnasal endoscopic surgery to access the skull base. Braz J Otorhinolaryngol. 2017;83:349–55.

* Autor para correspondência.

E-mail: landini37@hotmail.com (R.L. Dolci).

A revisão por pares é da responsabilidade da Associação Brasileira de Otorrinolaringologia e Cirurgia Cérvico-Facial.

PALAVRAS-CHAVE

Retalho nasosseptal;
Endonasal;
Endoscópica;
Base do crânio;
Complicações;
Otorrinolaringológicas

(16 patients; 39%). The olfactory test revealed anosmia or hyposmia in ten patients (24.3%). No patient had mucocele, epistaxis, or septal perforation.

Conclusion: The use of the nasoseptal flap has revolutionized endoscopic skull base surgery, making the procedures more effective and with lower morbidity compared to the traditional procedure. However, although mainly transient nasal morbidities were observed, in some cases, permanent hyposmia and anosmia resulted. An improvement in this technique is therefore necessary to provide a better quality of life for the patient, reducing potential complications. © 2017 Associação Brasileira de Otorrinolaringologia e Cirurgia Cérvico-Facial. Published by Elsevier Editora Ltda. This is an open access article under the CC BY license (<http://creativecommons.org/licenses/by/4.0/>).

Complicações pós-operatórias otorrinolaringológicas em cirurgias endoscópicas transnasais para acesso a base do crânio

Resumo

Introdução: O grande crescimento no número de cirurgias endoscópicas transnasais para a base do crânio ocorreu a partir de um maior conhecimento anatômico da região; do desenvolvimento de materiais e instrumentais específicos e, principalmente, após o uso do retalho nasosseptal como uma barreira entre o trato sinusal (cavidade contaminada) e o espaço subaracnóideo (área estéril), com redução de grandes riscos de contaminação.

Objetivo: Avaliar as complicações otorrinolaringológicas nos pacientes submetidos à cirurgia endoscópica da base do crânio, na qual foi usado o retalho nasosseptal.

Método: Estudo retrospectivo, no qual foram avaliados os pacientes submetidos à cirurgia da base do crânio por via endoscópica com retalho nasosseptal, quanto à presença no pós-operatório das seguintes complicações: fístula líquórica, meningite, formação de mucocele, sinéquia nasal, perfuração septal (anterior à septectomia posterior), insuficiência de válvula nasal interna, epistaxe e alteração olfatória.

Resultados: Foram avaliados 41 pacientes submetidos à cirurgia. Desses, 35 eram portadores de adenomas hipofisários (macro ou microadenomas; selares e extensão supraselar), três meningiomas (dois de tubérculo selar e um da goteira olfatória), dois craniofaringiomas e um abscesso intracraniano. As complicações observadas foram: fístula líquórica (três pacientes – 7,3%), meningite (três pacientes – 7,3%), sinéquia em fossa nasal (oito pacientes – 19,5%), insuficiência de válvula nasal interna (seis pacientes – 14,6%) e queixa de pioria do olfato (16 pacientes – 39%). O teste olfatório evidenciou anosmia ou hiposmia em 10 pacientes (24,3%). Nenhum paciente apresentou mucocele, epistaxe ou perfuração septal.

Conclusão: O uso do retalho nasosseptal proporcionou uma revolução na cirurgia da base do crânio por via endoscópica e tornou os procedimentos mais eficazes e com baixa morbidade, comparado com a via tradicional. Porém, passou a ocasionar morbidades nasais principalmente transitórias, mas em alguns casos permanentes, como hiposmia e anosmia. Assim, torna-se necessário um aperfeiçoamento dessa técnica para proporcionar uma melhoria na qualidade de vida do paciente e diminuir possíveis complicações.

© 2017 Associação Brasileira de Otorrinolaringologia e Cirurgia Cérvico-Facial. Publicado por Elsevier Editora Ltda. Este é um artigo Open Access sob uma licença CC BY (<http://creativecommons.org/licenses/by/4.0/>).

Introdução

Estudos de Jho e Carrau, nos anos 1990, mostraram que a via endoscópica nasossinusal permitia o acesso direto a diversas afecções da base do crânio, entre elas os tumores da hipófise. Essa foi uma etapa imensurável no desenvolvimento da cirurgia endoscópica para a base do crânio. Diversos estudos iniciaram um novo campo para investigação e mostraram as inúmeras possibilidades de tratamento dessas doenças, aliadas aos avanços no conhecimento anatômico e da técnica cirúrgica nos últimos anos que favoreceram a expansão da cirurgia endoscópica transnasal para a base do crânio. Além do aprofundamento no desenvolvimento de novas óticas,

equipamentos hemostáticos, pinças específicas, microdebridadores, exames diagnósticos e uso da neuronavegação foram fundamentais para melhorar a eficiência da técnica e diminuir a morbimortalidade e o tempo de cirurgia.¹⁻⁶

Nesse início, a técnica endoscópica endonasal à base do crânio tinha como principal crítica as elevadas taxas de fístula líquórica, que ocasionavam uma morbimortalidade muito elevada, quando comparada com a via tradicional. Assim, a consolidação dessa técnica ocorreu após o desenvolvimento do retalho nasosseptal, que permitiu a criação de uma barreira eficaz entre o trato nasossinusal e o espaço subaracnóideo e evitou o contato de uma cavidade contaminada com uma área estéril e com grandes riscos de infecção.^{7,8}

Há muitos trabalhos na literatura sobre o fechamento dos defeitos da base do crânio com o retalho nasosseptal em uma ampla variedade de doenças e em diversas localizações da base do crânio,⁷⁻¹⁰ mas são poucos os trabalhos que demonstraram as possíveis morbidades e como evitá-las. Assim, esta pesquisa teve como finalidade avaliar as possíveis complicações nasossinusais em pacientes submetidos à cirurgia da base do crânio por via endoscópica transnasal.

Método

Foram avaliados retrospectivamente os dados coletados em prontuário de pacientes operados pela equipe da base do crânio desta instituição, composta por otorrinolaringologistas e neurocirurgiões. Todos os pacientes incluídos no estudo foram submetidos a procedimentos cirúrgicos por via endoscópica endonasal, com acesso transefenoidal, transplanum ou transcribriforme à base de crânio e com uso do retalho nasosseptal, de novembro de 2012 a dezembro de 2014 e com um período mínimo de 100 dias de seguimento após a cirurgia. Foram excluídos os pacientes que não fizeram o acesso endonasal exclusivamente para a base do crânio, assim como o retalho nasosseptal. Os pacientes foram avaliados quanto a dados demográficos e quanto à presença de fistula líquórica, meningite, formação de mucocele, alteração olfatória, sinéquia nasal, epistaxe e perfuração septal no pós-operatório. Os dados coletados referiam-se à última consulta do paciente e foram baseados em relatos de queixas, exame físico otorrinolaringológico, nasofibroscopia e exames de imagem, tomografia computadorizada (TC) e ressonância magnética (RM), para o diagnóstico de mucocele. Os pacientes que apresentaram queixa de alteração olfatória foram submetidos ao teste de olfato (*Connecticut Chemosensory Clinical Research Center Test – CCCRC*). O estudo foi aprovado pelo Comitê de Ética (CAAE - 34487814.8.0000.5479).

Resultados

Foram operados 45 pacientes de novembro de 2012 a dezembro de 2014, 41 atenderam aos critérios de inclusão, foram submetidos à cirurgia da base do crânio por via endoscópica 28 pacientes do sexo feminino e 13 do masculino. A média de idade foi de 46 anos (15 a 79) e a média de acompanhamento foi de 12,2 meses (3,5 a 30). Quatro pacientes foram excluídos devido à não realização do retalho nasosseptal (reoperação) ou perda de acompanhamento.

Ao todo, 35 pacientes apresentaram adenomas hipofisários, três meningiomas (dois de tubérculo selar e um de goteira olfatória), dois craniofaringiomas e um abscesso cerebral ([tabela 1](#)).

As complicações nasossinusais, descritas na [tabela 2](#), foram divididas e avaliadas de acordo com sua localização (conforme descrito previamente por Soudry et al.¹¹): área receptora (base do crânio), área doadora (septo e mucosa nasal) e integridade do *flap* (retalho nasosseptal) ([fig. 1](#)).

Integridade do flap

Não ocorreu complicação diretamente relacionada ao retalho. Em todos os pacientes, o retalho foi observado com boa viabilidade no pós-operatório (ausência de necrose). Não

Tabela 1 Casos de cirurgias endoscópicas endonasais à base do crânio

Patologia	Números (%)
Adenomas	35 (85,3)
Multiprodutor	7 (17)
Não produtor	10 (24,4)
ACTH	11 (26,8)
GH	6 (14,6)
FSH	1 (2,4)
Meningioma	3 (7,3)
Tubérculo selar	2 (4,8)
Goteira olfatória	1 (2,4)
Craniofaringioma	2 (4,8)
Abscesso cerebral	1 (2,4)

Foram feitas 41 endoscópicas endonasais à base do crânio e foi confeccionado o retalho nasosseptal.

Tabela 2 Complicações das cirurgias endoscópicas endonasais à base do crânio

	Número (%)
Complicações de área doadora	
Sinéquia	8 (19,5)
Sem repercussão clínica	4 (9,7)
Com repercussão clínica	4 (9,7)
Insuficiência de válvula nasal	7 (17)
Associada à sinéquia	4 (9,7)
Associada ao desvio de septo	2 (4,8)
Desabamento de asa nasal prévia à cirurgia	1 (2,4)
Queixa de alteração olfatória	16 (39)
Anosmia	4 (9,7)
Hiposmia severa	3 (7,3)
Hiposmia moderada	2 (4,8)
Hiposmia leve	1 (2,4)
Normosmia	4 (9,7)
Não fizeram o teste	2 (4,8)
Mucocele	0 (0)
Perfuração septal	0 (0)
Complicações de área receptora	
Fístula líquórica	3 (7,3)
Meningite	3 (7,3)
Integridade do retalho	NI

Foram separadas as complicações otorrinolaringológicas da cirurgia endoscópica da base do crânio e relacionadas com a localização da morbidade: área doadora refere-se à mucosa e ao septo nasal e corresponde às principais queixas dos pacientes no pós-operatório, entre elas sinéquia, alteração de válvula nasal interna, mucocele, perfuração septal e olfatória. Área receptora refere-se ao local do defeito na base do crânio e à barreira a ser criada para impedir a comunicação entre uma área estéril e contaminada, na qual se encontra as complicações mais severas, como fístula líquórica e meningite. A integridade do retalho nasosseptal foi visualizada em todos os pacientes do trabalho. NI, nenhuma intercorrência.

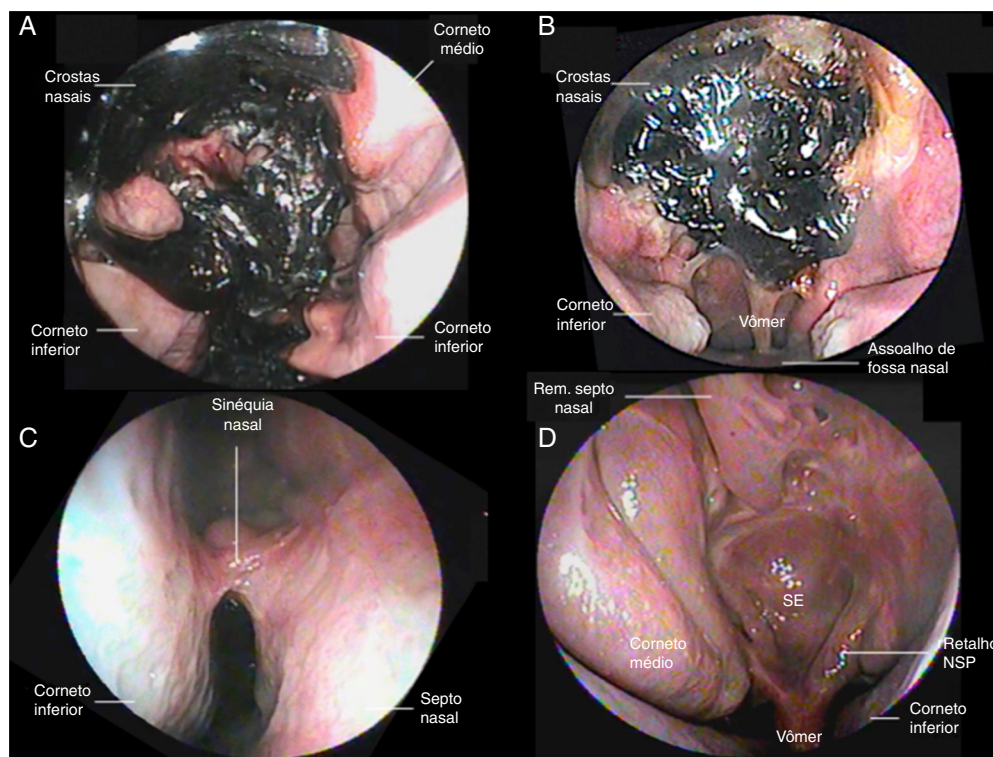


Figura 1 (A) e (B) Por meio do exame de nasofibrosopia, pudemos observar no pós-operatório de duas semanas de pacientes submetidos à cirurgia transesfenoidal devido a adenoma hipofisário a presença de crostas, em grande quantidade, por toda a fossa nasal, não foi possível visualizar a região do seio esfenoidal e selar. Não foi feito qualquer manuseio na região operada, devido ao risco de manipulação do retalho nasosseptal, que poderia ocasionar uma fistula líquórica. (C) Sinéquia de fossa nasal direita entre o corneto inferior e o septo nasal, no pós-operatório de três meses; (D) Pós-operatório de seis meses de adenoma hipofisário, no qual é possível identificar diversas estruturas anatômicas, entre elas o corneto médio direito, pois o retalho nasosseptal foi confeccionado à esquerda (pode-se visualizar o início do retalho no assoalho do seio esfenoidal), com remoção do corneto médio ipsilateral, pois o paciente apresentava um desvio septal importante para a direita; nota-se ainda a região esfenoidal amplamente aberta e toda revestida pelo retalho; é possível identificar a porção superior do septo nasal, pois foi feita a remoção posterior do septo (com preservação da ÁREA K, Keystone, e 1 cm superiormente ao septo nasal).

houve transecção do pedículo durante sua confecção nas cirurgias.

Área receptora

Três casos (7,3%) de fistula líquórica foram observados, dois em pacientes submetidos à cirurgia para tratamento de adenomas hipofisários produtores de ACTH (hormônio adrenocorticotrófico-síndrome de Cushing) e um para tratamento de meningioma de goteira olfatória. Foi feita craniotomia para tratamento da fistula líquórica nos dois pacientes com adenoma de hipófise. No paciente com meningioma de goteira olfatória, foi confeccionado retalho pericranial. Após esses procedimentos, os três pacientes apresentaram melhoria da fistula líquórica. Esses mesmos pacientes apresentaram meningite concomitantemente à fistula líquórica e foram tratados com antibioticoterapia endovenosa. Todos apresentaram uma evolução satisfatória após o tratamento com antibiótico e sem sequelas.

Área doadora

Foi observada alteração em fossa nasal (sinéquia, insuficiência de válvula ou ambos) em 11 (26,8%) pacientes,

que foram perguntados quanto à percepção de obstrução nasal em comparação com o período pré-operatório: cinco referiram pioria na respiração, cinco não relataram diferença e um referiu melhoria na respiração. Esse paciente apresentava um desvio de septo nasal severo antes da cirurgia, foi submetido a septoplastia no mesmo tempo cirúrgico. Entre as alterações da fossa nasal, em oito (19,5%) pacientes foi observada sinéquia e seis (14,6%) desenvolveram alteração na válvula nasal interna (três apresentaram sinéquia e alteração de válvula nasal interna). Assim, dentre os 41 pacientes estudados, cinco referiram pioria na respiração (12,1%). Nenhum apresentou perfuração septal, epistaxe ou mucocele.

No que se refere à função olfatória, 16 pacientes (39%) referiram queixa pós-operatória (com mais de 100 dias de acompanhamento) e foram submetidos ao teste de olfato *Connecticut Chemosensory Clinical Research Center Test* - CCCRC (tabelas 3 e 4). Desses, dez (24,3%) apresentaram algum grau de hiposmia ou anosmia (dois também apresentaram desvio de septo ou sinéquia); quatro (9,7%) apresentaram normosmia e dois (4,8%) não fizeram o exame (um devido à perda de acompanhamento e o outro devido a alterações cognitivas

Tabela 3 Complicações das cirurgias endoscópicas endonasais à base do crânio relacionadas com a doença

	Alt. olfatória	Fístula líquórica	Meningite	Sinéquia nasal	IVNI	P/M/E
Adenoma	7	2	2	7	5	
Craniofaringioma	1					
Meningioma de tubérculo selar						
Meningioma de goteira olfatória	1	1	1			
Abscesso intracraniano	1			1	1	
Total	10	3	3	8	6	0

Separamos as complicações por acesso cirúrgico e evidenciamos: em três casos (7,3%), fístula líquórica e meningite; nas duas complicações citadas, dois pacientes foram submetidos à cirurgia para tratamento de adenomas hipofisários produtores de ACTH (hormônio adrenocorticotrófico – síndrome de Cushing) e um para tratamento de meningioma de goteira olfatória. Entre as alterações da fossa nasal: em oito (19,5%) pacientes foi observada sinéquia, sete em pacientes submetidos à cirurgia para adenoma hipofisário e um abscesso intracraniano; seis (14,6%) pacientes desenvolveram alteração na válvula nasal interna: cinco foram submetidos à cirurgia para adenoma hipofisário e um abscesso intracraniano (três apresentaram sinéquia e alteração de válvula nasal interna). A alteração olfatória foi a complicação mais comum neste estudo, ocorreu em dez pacientes, comprovada pelo teste de olfato *Connecticut Chemosensory Clinical Research Center Test* – CCCRC, com sete pacientes operados devido a adenoma hipofisário, um craniofaringioma, um abscesso intracraniano e um meningioma de goteira olfatória. Quatro pacientes que apresentavam a queixa no pós-operatório fizeram o exame e evidenciaram normosmia. Dois pacientes que apresentavam queixa não fizeram o exame, um por perda de acompanhamento e outro por alteração cognitiva. Nenhum paciente apresentou perfuração septal, epistaxe ou mucocele.

Alt., alteração; IVNI, insuficiência de válvula nasal interna; P/M/E, perfuração septal/mucocele/epistaxe.

Tabela 4 Resultado do teste olfatório da Universidade de Connecticut (CCCRC, *Connecticut Chemosensory Clinical Research Center*) após abordagem cirúrgica

PCTE	LB-E	LB-D	IO-E	IO-D	EC-E	EC-D	EF	Classificação
1	3	2	7	7	5	4,5	4,75	Hip. moderada
2	10	5	6	6	8	5,5	6,75	Normosmia
3	0	0	5	7	2,5	3,5	3	Hip. severa
4	8	10	7	7	7,5	8,5	8	Normosmia
5	0	0	7	7	3,5	3,5	3,5	Hip. severa
6	8	0	5	4	6,5	2	4,25	Hip. moderada
7	0	0	4	6	2	3	2,5	Hip. severa
8	0	0	0	0	0	0	0	Anosmia
9	0	0	0	0	0	0	0	Anosmia
10	4	5	6	6	5	5,5	5,25	Hip. leve
11	10	10	7	7	8,5	8,5	8,5	Normosmia
12	NF	NF	NF	NF	NF	NF	NF	
13	1	10	7	7	4	8,5	6,25	Normosmia
14	NF	NF	NF	NF	NF	NF	NF	
15	0	0	0	0	0	0	0	Anosmia
16	0	0	0	0	0	0	0	Anosmia

Este teste é dividido em duas partes, compostas pela pesquisa de limiar olfatório e identificação de odores, é feita a classificação olfatória, que analisa: (1) Cálculo do *escore combinado* entre o teste de limiar (butanol) e a identificação de odores, que corresponde à média aritmética dos dois escores. A partir daí, obteve-se um *escore combinado* para cada cavidade nasal, separadamente. (2) Cálculo do índice de *escore combinado*, que corresponde à média aritmética entre os escores combinados de cada cavidade nasal. Assim, foram considerados, de acordo com os índices de *escore combinado* obtidos, os seguintes valores para a classificação do *status* olfativo de cada paciente: 6,0 a 8,5, normosmia; 5,0 a 5,75, hiposmia leve; 4,0 a 4,75, hiposmia moderada; 2,0 a 3,75, hiposmia severa; 0 a 1,75, anosmia.

D, direita; E, esquerda; EC, *escore combinado*; EF, *escore final*; Hip., Hiposmia; IO, identificação de odores; LB, limiar butanol; NF, não feito, PCTE, paciente.

que impediriam o exame de CCCRC). Quanto ao acesso, oito foram operados via transesfenoidal (quatro adenomas multiprodutores: um GH, um ACTH e um não produtor e um craniofaringioma) e dois via transcribriforme (abscesso cerebral e meningioma de goteira olfatória). O paciente submetido à cirurgia para tratamento de abscesso cerebral apresentou hiposmia moderada e o paciente submetido a procedimento para tratamento de meningioma de goteira olfatória apresentou anosmia.

Discussão

A abordagem cirúrgica à base do crânio com o acesso endoscópico endonasal já é considerada a via de escolha para o tratamento de diversas afecções, principalmente adenomas de hipófise. Entretanto, a necessidade de se manipular a cavidade nasal e os seios paranasais, bem como a confecção do retalho nasosseptal, pode resultar em complicações nasossinusais. O estabelecimento de uma equipe multidis-

ciplinar, inclusive neurocirurgiões e otorrinolaringologistas, tem se mostrado fundamental no manejo cirúrgico e no pós-operatório desses pacientes e é adotado nos principais centros do mundo.¹² Este estudo é um dos primeiros no país a relatar as complicações otorrinolaringológicas do acesso endoscópico endonasal à base de crânio e a experiência de um hospital público terciário.

Em nosso estudo não foram observadas complicações relativas à integridade do *flap*, pois fizemos a padronização da confecção do retalho à direita, podia variar quando havia desvio de septo nasal que dificultasse a sua realização à direita, o que diminuía as chances de complicações na confecção do retalho; um outro fator que ajudou na viabilidade do retalho consistiu na manutenção de um pedículo ao se fazer incisão inferior e superior, no arco coanal, com uma distância de pelo menos 1 a 1,5 cm, pois a incisão inferior é feita no arco inferior da coana e a superior exatamente abaixo do óstio esfenoidal.

Antes do advento do retalho nasosseptal, as complicações decorrentes da área receptora eram um fator limitante devido à elevada taxa de fístula liquórica, que apresentava no acesso endoscópico expandido entre 40 a 50%. Essas taxas eram consideradas inaceitáveis, uma vez que havia elevada morbimortalidade, e a grande crítica era que existia uma via tradicional e consagrada com taxas menores de complicações.^{8,11,13,14} Atualmente, a porcentagem pós-operatória de fístula liquórica é de 5%.^{7,15} No presente estudo, tivemos índice de 7,3%; porém, adicionamos os casos de acesso endoscópico expandido (três meningiomas, dois de tubérculo selar e um de goteira olfatória; dois craniofarinjomias; um abscesso cerebral) e no meningioma de goteira olfatória ocorreu fístula liquórica. Se analisarmos apenas as cirurgias de hipófise, observaremos uma taxa de fístula liquórica de 5,7%. Quando acesso endoscópico expandido à base do crânio é feito, as taxas de fístula liquórica são maiores, pois ocorre alto débito liquórico que ocasiona uma maior propensão à fístula. As taxas variam de 10 a 16,1%.^{9,16,17} Neste estudo, que analisou apenas os acessos expandidos, a taxa de fístula liquórica foi de 16,6%.

As maiores taxas de complicações são oriundas da área doadora. As complicações olfatórias já foram estudadas anteriormente e alguns estudos já mostraram a relação direta entre a confecção do retalho nasosseptal e a possível pioria, que apresentou índices que variam de 8 a 46%.¹⁸⁻²³ Este estudo diagnosticou anosmia ou algum grau de hiposmia (leve a severa) em dez pacientes (24,4%), por meio do CCCRC. Considerando também o diagnóstico positivo dos dois pacientes com queixa olfatória que não foram testados, esse índice chegaria a 29,2%. Diferentemente de alguns artigos que avaliaram apenas pacientes operados por acesso transesfenoidal, nossa casuística incluiu dois pacientes com acesso transcribriforme, que apresentaram pior prognóstico olfatório.

Vários fatores estão relacionados com as alterações do olfato. No primeiro mês, a presença de crostas na cavidade nasal decorrentes do procedimento cirúrgico exerce papel importante e pode persistir por 30 a 100 dias.^{20,24,25} Porém, essas crostas ocorrem de forma transitória e com a limpeza correta da fossa nasal pode haver uma melhoria importante do olfato. Além disso, outros fatores que podem minimizar as queixas olfatórias são a preservação de 2 cm da região superior da mucosa do septo nasal durante a confecção do

retalho, por tratar-se de uma região rica em neuroepitélio olfativo, e a preservação dos cornetos médios e superiores, estruturas com presença de fímbrias olfativas.

Outra complicação decorrente da área doadora, e uma das mais comuns, é a sinéquia nasal, que ocorre entre o septo e as estruturas da parede lateral do nariz e pode ocasionar pioria do fluxo nasal. Em nosso estudo foram identificados oito casos com sinéquia pós-operatória (19,5%), porcentagem semelhante a relatos prévios na literatura, que variam entre 9 a 20%.^{21,24} Em nossa experiência, consideramos que as principais causas de sinéquia são a falta de lavagem nasal com soro fisiológico no pós-operatório de forma adequada e a não colocação de *splint* nasal, o que expõe áreas de mucosa septal cruentas.

A insuficiência da válvula nasal interna também é uma complicação comum e foi observada em seis (14%) dos casos estudados, dois decorrentes de sinéquias e dois por desvios septais residuais. Outra possível causa de insuficiência de válvula nasal interna é a chamada *alar sill burn*, decorrente da sinéquia da cartilagem lateral inferior e do septo nasal. Essa ocorre quando é feita incisão superior do retalho nasosseptal com o eletrocautério na porção mais anterior do septo nasal, pode ser evitada com a colocação do *splint* nasal, reportada em 5% dos pacientes.²⁴ Em nosso estudo, nenhum caso foi observado.

Apesar de serem descritos índices de até 14% de perfuração septal,¹¹ em nosso estudo nenhum paciente apresentou essa complicação. A confecção do retalho reverso que recobre o remanescente de septo cartilaginoso de onde o retalho nasosseptal foi removido é feita rotineiramente em nossas cirurgias, além de julgamos ser de suma importância para uma cicatrização adequada.²⁶ Também não observamos caso de mucocèle, cujas taxas relatadas em estudos anteriores variavam de 0 a 50%,²⁷⁻³¹ mais frequentes em cirurgias pediátricas, devido à não formação completa do seio frontal, em casos de acesso à base anterior do crânio.^{31,32} Acreditamos que as seguintes etapas são fundamentais para minimizar a chance de mucocèle, especialmente esfenoidal: remoção completa da mucosa e de todas as septações presentes no seio esfenoidal, o que torna mais fácil a aderência do retalho; desnudamento de mucosa na área ao redor do defeito da base do crânio; esfenoidectomia ampla, que diminui o risco de bloqueio do fluxo aéreo; e evitar a sobreposição entre retalhos, quando feito retalho duplo.^{29,33} No presente estudo também não foi evidenciada ocorrência de epistaxe; caso surgisse, seria necessária, possivelmente, intervenção cirúrgica, pois todos os pacientes são mantidos no pós-operatório com sonda de *foley* e tampão nasal por três a sete dias, o que ocasiona menor possibilidade de sangramento.

As limitações do trabalho relacionam-se ao fato de ter sido feito retrospectivamente, assim como a necessidade de mais estudos que relacionem a cirurgia da base do crânio por via endoscópica com possíveis alterações do olfato; fizemos o teste do olfato apenas no pós-operatório e em pacientes com queixas.

No momento, essa técnica está bem consolidada como a melhor maneira de acesso à base do crânio e, hoje, estudos como este indicam a necessidade de um maior aprimoramento técnico para se evitarem eventuais complicações e assim proporcionar a cura e o bem-estar aos pacientes.

Conclusão

A técnica por via endoscópica transnasal deixou de ser novidade e tornou-se uma realidade, principalmente após o advento do retalho nasoseptal. Porém, seu uso ocasiona alterações nasais, principalmente transitórias, mas algumas vezes permanentes, entre elas a alteração olfativa que determina diminuição na qualidade de vida do paciente. Diante dos dados apresentados neste estudo, é importante aperfeiçoar a técnica cirúrgica para que o paciente seja beneficiado e evitar queixas e complicações pós-operatórias.

Conflitos de interesse

Os autores declaram não haver conflitos de interesse.

Referências

- Elangovan C, Singh SP, Gardner P, Snyderman C, Tyler-Kabara EC, Habeych M, et al. Intraoperative neurophysiological monitoring during endoscopic endonasal surgery for pediatric skull base tumors. *J Neurosurg Pediatr.* 2015;30:1-9.
- Kassam A, Snyderman CH, Carrau RL, Gardner P, Mintz A. Endoneurosurgical hemostasis techniques: lessons learned from 400 cases. *Neurosurg Focus.* 2005;19:E7.
- Kassam A, Snyderman CH, Mintz A, Gardner P, Carrau RL. Expanded endonasal approach: the rostrocaudal axis. Part I. Crista galli to the sella turcica. *Neurosurg Focus.* 2005;19:E3.
- Kassam A, Snyderman CH, Mintz A, Gardner P, Carrau RL. Expanded endonasal approach: the rostrocaudal axis. Part II. Posterior clinoids to the foramen magnum. *Neurosurg Focus.* 2005;19:E4.
- Palmer JN, Kennedy DW. Historical perspective on image-guided sinus surgery. *Otolaryngol Clin.* 2005;38:419-28.
- Snyderman CH, Pant H, Carrau RL, Prevedello D, Gardner P, Kassam AB. What are the limits of endoscopic sinus surgery?: the expanded endonasal approach to the skull base. *Keio J Med.* 2009;58:152-60.
- Hadad G, Bassagasteguy L, Carrau RL, Mataza JC, Kassam A, Snyderman CH, et al. A novel reconstructive technique after endoscopic expanded endonasal approaches: vascular pedicle nasoseptal flap. *Laryngoscope.* 2006;116:1882-6.
- Kassam AB, Carrau RL, Snyderman CH, Thomas A, Vescan A, Prevedello D, et al. Endoscopic reconstruction of the cranial base using a pedicled nasoseptal flap. *Neurosurgery.* 2008;63:ONS44-53.
- Eloy JA, Shukla PA, Choudhry OJ, Singh R, Liu JK. Challenges and surgical nuances in reconstruction of large planum sphenoidale tuberculum sellae defects after endoscopic endonasal resection of parasellar skull base tumors. *Laryngoscope.* 2013;123:1353-60.
- Harvey RJ, Parmar P, Sacks R, Zanation AM. Endoscopic skull base reconstruction of large dural defects: a systematic review of published evidence. *Laryngoscope.* 2012;122:452-9.
- Soudry E, Psaltis AJ, Lee KH, Vaezaafshar R, Nayak JV, Hwang PH. Complications associated with the pedicled nasoseptal flap for skull base reconstruction. *Laryngoscope.* 2015;125:80-5.
- Snyderman C, Carrau R, Kassam A. Who is the skull base surgeon of the future? *Skull Base.* 2007;17:353-5.
- Liu JK, Schmidt RF, Choudhry OJ, Shukla PA, Eloy JA. Surgical nuances for nasoseptal flap reconstruction of cranial base defects with high-flow cerebrospinal fluid leaks after endoscopic skull base surgery. *Neurosurg Focus.* 2012;32:E7.
- Pinheiro-Neto CD, Snyderman CH. Nasoseptal flap. *Adv Otorhinolaryngol.* 2013;74:42-55.
- Gardner PA, Kassam AB, Rothfus WE, Snyderman CH, Carrau RL. Preoperative and intraoperative imaging for endoscopic endonasal approaches to the skull base. *Otolaryngol Clin.* 2008;41:215-30, vii.
- Koutourousiou M, Fernandez-Miranda JC, Stefkó ST, Wang EW, Snyderman CH, Gardner PA. Endoscopic endonasal surgery for suprasellar meningiomas: experience with 75 patients. *J Neurosurg.* 2014;120:1326-39.
- Laufer I, Anand VK, Schwartz TH. Endoscopic endonasal extended transsphenoidal, transplanum transtuberulum approach for resection of suprasellar lesions. *J Neurosurg.* 2007;106:400-6.
- Awad AJ, Mohyeldin A, El-Sayed IH, Aghi MK. Sinonasal morbidity following endoscopic endonasal skull base surgery. *Clin Neurol Neurosurg.* 2015;130:162-7.
- de Almeida JR, Snyderman CH, Gardner PA, Carrau RL, Vescan AD. Nasal morbidity following endoscopic skull base surgery: a prospective cohort study. *Head Neck.* 2011;33:547-51.
- Gallagher MJ, Durnford AJ, Wahab SS, Nair S, Rokade A, Mathad N. Patient-reported nasal morbidity following endoscopic endonasal skull base surgery. *Br J Neurosurg.* 2014;28:622-5.
- Koren I, Hadar T, Rappaport ZH, Yaniv E. Endoscopic transnasal transsphenoidal microsurgery versus the sublabial approach for the treatment of pituitary tumors: endonasal complications. *Laryngoscope.* 1999;109:1838-40.
- Cavel O, Abergel A, Margalit N, Fliss DM, Gil Z. Quality of life following endoscopic resection of skull base tumors. *J Neurol Surg B Skull Base.* 2012;73:112-6.
- Sowerby LJ, Gross M, Broad R, Wright ED. Olfactory and sinonasal outcomes in endoscopic transsphenoidal skull-base surgery. *Int Forum Allergy Rhinol.* 2013;3:217-20.
- Pant H, Bhatki AM, Snyderman CH, Vescan AD, Carrau RL, Gardner P, et al. Quality of life following endonasal skull base surgery. *Skull Base.* 2010;20:35-40.
- Alobid I, Ensenat J, Marino-Sanchez F, de Notaris M, Centellas S, Mullol J, et al. Impairment of olfaction and mucociliary clearance after expanded endonasal approach using vascularized septal flap reconstruction for skull base tumors. *Neurosurgery.* 2013;72:540-6.
- Caicedo-Granados E, Carrau R, Snyderman CH, Prevedello D, Fernandez-Miranda J, Gardner P, et al. Reverse rotation flap for reconstruction of donor site after vascular pedicled nasoseptal flap in skull base surgery. *Laryngoscope.* 2010;120:1550-2.
- Bleier BS, Wang EW, Vandergrift WA 3rd, Schlosser RJ. Mucocele rate after endoscopic skull base reconstruction using vascularized pedicled flaps. *Am J Rhinol Allergy.* 2011;25:186-7.
- Di Rocco F, Couloigner V, Dastoli P, Sainte-Rose C, Zerah M, Roger G. Treatment of anterior skull base defects by a transnasal endoscopic approach in children. *J Neurosurg Pediatr.* 2010;6:459-63.
- Husain Q, Sanghvi S, Kovalerchik O, Shukla PA, Choudhry OJ, Liu JK, et al. Assessment of mucocele formation after endoscopic nasoseptal flap reconstruction of skull base defects. *Allergy Rhinol.* 2013;4:e27-31.
- Nyquist GG, Anand VK, Singh A, Schwartz TH. Janus flap: bilateral nasoseptal flaps for anterior skull base reconstruction. *Otolaryngol Head Neck Surg.* 2010;142:327-31.
- Verillaud B, Genty E, Leboulanger N, Zerah M, Garabedian EN, Roger G. Mucocele after transnasal endoscopic repair of traumatic anterior skull base fistula in children. *Int J Pediatr Otorhinolaryngol.* 2011;75:1137-42.
- McLaughlin RB Jr, Rehl RM, Lanza DC. Clinically relevant frontal sinus anatomy and physiology. *Otolaryngol Clin.* 2001;34:1-22.
- Vaezaafshar R, Hwang PH, Harsh G, Turner JH. Mucocele formation under pedicled nasoseptal flap. *Am J Otolaryngol.* 2012;33:634-6.