



ARTIGO ORIGINAL

Avaliando a eficácia de uma técnica de esmagamento modificada para o manejo da concha bolhosa: um estudo com tomografia por feixe cônico[☆]

Alireza Mesbahi ^a, Najmeh Movahhedian ^b, Fatemeh Akbarizadeh ^b,
Amir A. Hakimi ^c e Leila Khojastepour ^{b,*}

^a Facial Plastic Surgery Clinic, Shiraz, Irã

^b Shiraz University of Medical Sciences, Department of Oral and Maxillofacial Radiology, Shiraz, Irã

^c Beckman Laser Institute and Medical Clinic, Irvine, Estados Unidos

Recebido em 29 de agosto de 2020; aceito em 14 de dezembro de 2020

PALAVRAS-CHAVE

Concha bolhosa;
Esmagamento;
Técnica;
Tomografia
computadorizada de
feixe cônico

Resumo

Introdução: Embora existam muitas técnicas cirúrgicas para o tratamento da concha bolhosa, ainda se busca encontrar uma técnica menos invasiva com menor número de complicações e melhores resultados.

Objetivos: Descrever e avaliar a eficácia em curto e longo prazo de uma técnica de esmagamento modificada para o manejo da concha bolhosa.

Método: Os pacientes que preencheram os critérios de inclusão foram submetidos a exame nasal detalhado e tomografia computadorizada de feixe cônico antes e após septoplastia com cirurgia de esmagamento de concha bolhosa. Os pacientes foram divididos em grupos de curto e longo prazo de acordo com o período de seguimento, de modo que o grupo de curto prazo teve um seguimento médio de 15,14 meses (intervalo de 6 a 22 meses) e o grupo de longo prazo teve uma média de seguimento de 56,66 (variação de 29 a 80) meses.

Resultados: Vinte e quatro casos de concha bolhosa foram incluídos neste estudo, com 13 seguimentos de curto prazo e 11 de longo prazo. Todos os pacientes apresentaram uma redução significativa no tamanho da concha bolhosa no pós-operatório ($p < 0,001$). Não houve correlação entre a idade e a mudança na área da concha bolhosa no pós-operatório ($p = 0,39$) e nem diferença significativa na redução da área da CB no pós-operatório entre os grupos de curto e longo prazo ($p = 0,35$). Nenhum paciente apresentou sangramento, sinéquia, destruição da concha ou disfunção olfatória nas avaliações de seguimento.

[☆] Como citar este artigo: Mesbahi A, Movahhedian N, Akbarizadeh F, Hakimi AA, Khojastepour L. Assessing the efficacy of a modified crushing technique for the management of concha bullosa: a cone beam computer tomography study. Braz J Otorhinolaryngol. 2022;88:902-6.

* Autor para correspondência.

E-mail: khojastepour_l@yahoo.com (L. Khojastepour).

A revisão por pares é da responsabilidade da Associação Brasileira de Otorrinolaringologia e Cirurgia Cérvico-Facial.

Conclusões: Nossa técnica de esmagamento modificada é uma opção de tratamento simples, eficaz e duradoura para a concha bolhosa. Com base nessa experiência, não houve complicações e qualquer caso de recorrência na formação da concha bolhosa durante o período de seguimento. © 2021 Associação Brasileira de Otorrinolaringologia e Cirurgia Cérvico-Facial. Publicado por Elsevier Editora Ltda. Este é um artigo Open Access sob uma licença CC BY (<http://creativecommons.org/licenses/by/4.0/>).

Introdução

A pneumatização da concha média, também chamada de concha bolhosa (CB), é uma das variações anatômicas nasossinusais mais comuns, supostamente afeta entre 14% e 53,6% da população.¹ Embora geralmente seja um achado incidental, a CB pode levar a alterações na atividade mucociliar e estreitamento ostiomeatal responsável por doenças do seio maxilar, desvio de septo nasal e cefaleia rinogênica.²⁻⁶ Em consequência, os otorrinolaringologistas há muito procuram um tratamento eficaz para a CB.

Atualmente, não existe um tratamento padrão-ouro para a CB. Em vez disso, várias técnicas cirúrgicas foram descritas anteriormente, inclusive ressecção total, ressecção parcial lateral ou medial, turbinoplastia e esmagamento.⁶ Embora técnicas agressivas de ressecção melhorem a visualização dos seios paranasais, elas podem resultar na perda de parâmetros anatômicos cirúrgicos, formação de sinéquias e desestabilização da concha média secundária à manipulação cirúrgica extrema de osso e mucosa.⁷⁻⁹ A turbinoplastia trata efetivamente a CB e diminui o risco de formação de sinéquia, mas é um procedimento tecnicamente mais desafiador que pode resultar em lesão da mucosa. Dessa forma, o esmagamento tornou-se uma opção de tratamento cada vez mais popular.

O esmagamento é um tratamento mais conservador e simples para a CB, o qual preserva a mucosa. Apesar de trabalhos anteriores demonstrarem os benefícios da técnica de esmagamento para tratar a CB,^{3,5,10} sua eficácia e o potencial para reformação da CB após a cirurgia de esmagamento foram questionados.^{8,11} Modificamos a técnica de esmagamento a fim de minimizar as complicações e melhorar os desfechos através de um procedimento tecnicamente simples. Aqui, nosso objetivo é descrever essa técnica e avaliar sua eficácia em curto e longo prazo no manejo da CB.

Método

O protocolo deste estudo foi aprovado pelo comitê de ética da Shiraz University of Medicine and Sciences (protocolo número IR.SUMS.REC.1398.498).

Desenho do estudo

Pacientes programados para septoplastia com cirurgia concomitante da CB entre junho de 2012 e dezembro de 2018 foram incluídos neste estudo transversal. As indicações para cirurgia da CB incluíram rinossinusite crônica não responsiva

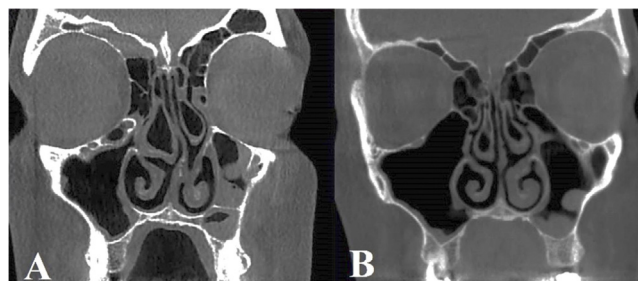


Figura 1 Redução percentual média da concha bolhosa após técnica de esmagamento modificada entre vários parâmetros dimensionais.

a tratamento clínico. Aqueles que haviam sido submetidos a cirurgia nasossinusal anterior foram excluídos da análise. Todos os pacientes foram submetidos a um exame nasal detalhado e imagem de tomografia computadorizada de feixe cônico (TCFC) antes da cirurgia. Um segundo exame de TCFC e uma reavaliação clínica foram feitos como parte do seguimento pós-operatório dos pacientes.

O período médio de seguimento dos pacientes incluídos no estudo foi de 34,88 meses (variação de 8–80 meses). Os pacientes também foram divididos em grupos de curto e longo prazo com base em seu período de seguimento, de modo que o grupo de curto prazo apresentou um seguimento médio de 15,14 meses (intervalo de 6 a 22 meses) e o grupo de longo prazo um seguimento médio de 56,66 (variação 29-80) meses.

Exame de imagem por TCFC

Os exames pré e pós-operatórios de TCFC foram feitos no mesmo centro de radiologia com o sistema de imagem VGI evo NewTom ENT (QR SRL Company, Verona, Itália) com tamanho de voxel de 0,3 mm, 110 kVp, 7,56 mAS e um campo de visão padrão.

Todas as radiografias foram avaliadas por dois radiologistas bucomaxilofaciais nos planos coronal e axial com espessura e intervalos de corte de 1 mm com o *software* NNT Viewer (NNT 9.21, Image Works, Verona, Itália) (*fig. 1*). As medidas no plano axial incluíram: a dimensão da CB mais anteroposterior, dimensão da CB mais médio-lateral e área máxima da CB. As medições no plano coronal incluíram: altura da CB, dimensão da CB mais médio-lateral e área máxima da CB.

Tabela 1 Comparação das dimensões da concha bolhosa antes e após a cirurgia de esmagamento modificada

Pré-operatório (Média ± DP)	Pós-operatório (Média ± DP)	<i>p</i> -valor ^a	
<i>Axial</i>			
Dimensão anteroposterior (mm)	14,40 ± 6,15	12,83 ± 6,22	< 0,001
Dimensão médio-lateral (mm)	7,01 ± 2,92	4,50 ± 1,80	< 0,001
Área máxima (mm ²)	76,48 ± 54,51	45,29 ± 27,91	< 0,001
<i>Coronal</i>			
Altura máxima (mm)	14,76 ± 7,22	12,39 ± 6,97	< 0,001
Dimensão médio-lateral (mm)	7,17 ± 3,45	4,27 ± 2,30	< 0,001
Área máxima (mm ²)	72,27 ± 53,71	40,26 ± 34,04	< 0,001

^a Teste *t* de Student.

Técnica cirúrgica

Sob anestesia geral, o nariz foi preparado com compressas neurocirúrgicas de algodão embebidas em solução de oximetazolina. Nenhuma injeção foi necessária no local da CB. Sob visão endoscópica, uma incisão horizontal foi feita com uma lâmina número 12 ao longo da face inferior da CB da direção posterior para a anterior. Foi feita então uma incisão vertical com uma lâmina número 12 ao longo da face anterior da CB, encontrou a incisão horizontal para formar um "L". Ambas as incisões transfixaram a mucosa e osso subjacente. A parede medial da CB foi então lateralizada com instrumento rombo, como um descolador pericondrial rombo. Nenhum curativo foi necessário após a conclusão.

Análise estatística

A análise dos dados foi feita com o *software* Statistical Package for the Social Sciences (SPSS) versão 17.0 (SPSS Inc., Chicago, IL, EUA). Um teste de correlação de Pearson foi usado para avaliar a correlação entre as mudanças dimensionais da CB com a idade e a duração do seguimento. O teste *t* de Student foi usado para comparar os parâmetros dimensionais antes e depois da cirurgia e para a comparação entre os grupos de seguimento de curto e longo prazo; valores de $p < 0,05$ foram considerados estatisticamente significantes.

Resultados

Treze pacientes (11 com CB bilateral, dois com CB unilateral, total de 24 casos de CB) foram incluídos neste estudo. A média de idade dos pacientes era de $27,5 \pm 4,91$ anos. O grupo de seguimento de curto prazo incluiu 13 casos de CB e o grupo de longo prazo incluiu 11 casos. Nenhum paciente em qualquer dos grupos apresentou sangramento, sinéquia ou destruição da concha durante as avaliações de seguimento.

As medidas das dimensões médias axial e coronal antes e após a cirurgia são mostradas na [tabela 1](#). Todos os pacientes apresentaram uma redução no tamanho da CB no pós-operatório ($p < 0,001$). Não houve correlação entre a idade e a mudança de área da CB no pós-operatório ($p = 0,39$) ([tabela 2](#)). Não houve diferença significativa na área da CB no pós-operatório entre os grupos de curto e longo prazo ($p = 0,35$) ([tabela 3](#)). A maior redução dimensional

Tabela 2 Correlação entre as alterações dimensionais da concha bolhosa e a idade do paciente no momento da cirurgia e no seguimento

	<i>p</i> -valor ^a	
	Idade na cirurgia	Seguimento
<i>Axial</i>		
Dimensão anteroposterior (mm)	0,957	0,857
Dimensão médio-lateral (mm)	0,765	0,243
<i>Coronal</i>		
Área máxima (mm ²)	0,917	0,319
Altura máxima (mm)	0,691	0,963
Dimensão médio-lateral (mm)	0,105	0,386
Área máxima (mm ²)	0,308	0,393

^a Correlação de Pearson.

média observada no pós-operatório ocorreu nos planos axial ou coronal, seguidos pelo plano médio-lateral ([fig. 2](#)).

Discussão

Neste estudo, introduzimos uma modificação da técnica de esmagamento e fornecemos evidências radiológicas com TCFC que confirmam que o tamanho da CB diminui significativamente após a cirurgia em períodos de seguimento de curto e longo prazo. É importante ressaltar que nenhum dos pacientes incluídos em nosso estudo apresentou complicações pós-operatórias, como formação de sinéquias, destruição da concha ou reformação da CB. Portanto, nossos dados apoiam o fato de que essa técnica é um tratamento eficaz em longo prazo para a CB.

Nossa técnica modificada de esmagamento oferece várias vantagens sobre as técnicas de ressecção para diminuir as conchas bolhosas médias e superiores. Ela permite que o tamanho da concha seja mais cuidadosamente manipulado de modo que o meato médio possa ser aberto de maneira adequada. Seu caráter conservador evita a remoção excessiva das paredes ósseas normais e da mucosa ciliada do meato médio, comumente associada a técnicas de ressecção

Tabela 3 Comparação das alterações dimensionais da concha bolhosa entre os períodos de seguimento de curto e longo prazo

	Curto prazo	Longo prazo	p-valor ^a
Axial			
Dimensão anteroposterior (mm)	15,53 ± 8,93	12,07 ± 10,79	0,400
Dimensão médio-lateral (mm)	31,14 ± 16,39	38,66 ± 12,86	0,231
Área máxima (mm ²)	36,45 ± 15,65	40,09 ± 12,86	0,545
Coronal			
Altura máxima (mm)	18,46 ± 19,32	17,64 ± 12,94	0,906
Dimensão médio-lateral (mm)	3,60 ± 2,14	4,25 ± 1,76	0,433
Área máxima (mm ²)	42,39 ± 20,56	50,35 ± 18,83	0,351

^a Teste *t* de Student.

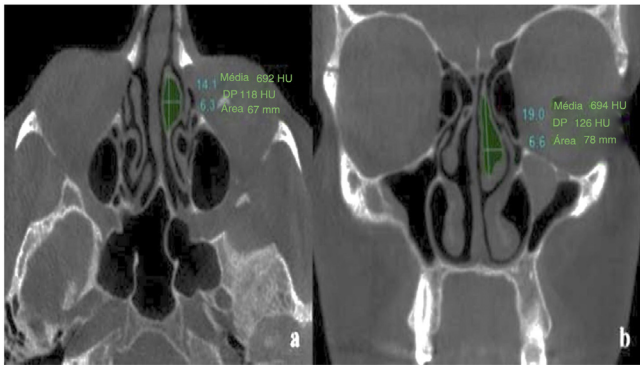


Figura 2 Imagens de tomografia computadorizada de feixe cônico demonstra (a) dimensões anteroposterior e médio-lateral, bem como área total no plano axial e (b) dimensões de altura e médio-lateral no plano coronal.

mais agressivas. Por fim, ela diminui bastante o risco de fistula líquórica, relatada com o uso de técnicas de ressecção da CB.¹²

Também demonstramos a eficácia dessa técnica em curto e longo prazo. Nossos dados de curto prazo (seguimento médio de 15,14 meses) são consistentes com trabalhos anteriores sobre a técnica de esmagamento, demonstra a regressão significativa do tamanho da CB sem a recorrência dela em um período de 2 anos.^{3,5,10} Nossos dados de longo prazo (seguimento médio de 56,66 meses) fornecem o período de seguimento mais longo do que quaisquer outros estudos anteriores após a técnica de esmagamento, demonstram que os efeitos dessa técnica são duradouros e não suscetíveis à repneumatização. Essa é uma melhoria em relação à técnica de esmagamento, que, embora geralmente eficaz, relatou a reformação da CB ao longo do tempo.^{8,11} No entanto, nossos resultados devem ser recebidos com cautela, pois o tamanho de nossa amostra foi limitado. Conseqüentemente, encorajamos o monitoramento pós-operatório contínuo de pacientes com CB para garantir o alívio dos sintomas em longo prazo.

Embora a tomografia computadorizada (TC) seja considerada a modalidade de imagem padrão-ouro para seios paranasais, usamos a TCFC para medir o tamanho da CB nos períodos pré e pós-operatório. A TCFC tem várias vantagens sobre a TC tradicional, inclusive menor dose de radiação, maior resolução e menor tempo de varredura.^{13–15} Além

disso, fornece imagens tridimensionais em corte transversal que oferecem visualização objetiva e não distorcida da cavidade nasal, diferentemente de plataformas de imagens bidimensionais, as quais dependem de um operador para estimar a geometria com base em uma projeção bidimensional de uma superfície tridimensional verdadeira. A TCFC já demonstrou ser altamente precisa e reproduzível em imagens maxilofaciais com medidas lineares dos planos axial e coronal.¹⁶ Para confirmar ainda mais as medidas objetivas de cada área, todas as radiografias em nosso estudo foram analisadas por dois radiologistas bucomaxilofaciais que forneceram medidas com base em consenso.

Também investigamos o impacto da idade nos resultados da cirurgia de esmagamento modificada. Busaba relatou anteriormente que a idade pode ter um impacto na melhoria sintomática em pacientes após cirurgia dos seios paranasais.¹⁷ Especificamente, foi demonstrado que pacientes mais jovens relataram melhoria do olfato, enquanto pacientes mais velhos relataram melhoria da rinorreia. A idade não impactou significativamente nas mudanças objetivas da área da CB ao longo do tempo após a técnica de esmagamento modificada em nossa amostra de estudo, sugere que essa técnica pode ser eficaz independentemente da idade. No entanto, não exploramos parâmetros subjetivos nos sintomas dos pacientes e nossa população de pacientes tinha uma faixa etária mais limitada (18 a 39 anos) em comparação com a população do estudo de Basuba. Estudos prospectivos futuros estão em andamento para correlacionar mudanças objetivas no tamanho da CB após a técnica de esmagamento modificada com mudanças subjetivas nas medidas de desfechos relatados pelos pacientes.

Conclusão

Nossa técnica de esmagamento modificada é uma opção de tratamento segura e conservadora para a CB. Por meio do uso de imagens por TCFC, fomos capazes de demonstrar uma redução significativa em longo prazo no tamanho da CB após a cirurgia sem reformação dela. Estudos futuros são necessários para correlacionar a melhora dos sintomas dos pacientes com o tamanho reduzido da CB. Esse procedimento deve ser considerado no lugar de práticas de manejo da CB mais agressivas, quando aplicável.

Financiamento

Os autores gostariam de agradecer ao Vice-Chanceler de Pesquisa da Shiraz University of Medical Science pelo apoio a esta investigação (Bolsa n° 18136).

Aprovação do comitê de ética

O protocolo deste estudo foi aprovado pelo Comitê de Ética da Shiraz University of Medicine Sciences (protocolo n° IR.SUMS.REC.1398.498). O consentimento informado foi obtido de todos os participantes individuais incluídos no estudo. Os pacientes assinaram o termo de consentimento informado para a publicação de seus dados e radiografias.

Conflitos de interesse

Os autores declaram não haver conflitos de interesse.

Referências

- Zinreich S, Albayram S, Benson M, Oliverio P. The ostiomeatal complex and functional endoscopic surgery. In: Som P, editor. *Head and Neck Imaging*. 4th edition. St. Louis, MO: Mosby; 2003, 149.
- Mandour Z, Kalza R, Elwany S. A simple minimally invasive technique to reduce the size of pneumatized middle turbinate (Concha Bullosa). *Otolaryngol (Sunnyvale)*. 2016;6.
- Tanyeri H, Aksoy EA, Serin GM, Polat S, Turk A, Unal OF. Will a crushed concha bullosa form again? *Laryngoscope*. 2012;122:956–60.
- Ozkiris M, Karacavus S, Kapsuz Z, Saydam L. The impact of unilateral concha bullosa on mucociliary activity: an assessment by rhinoscintigraphy. *Am J Rhinol Allergy*. 2013;27:54–7.
- Kocak I, Cokler O, Dogan R. Is it effective to use the crushing technique in all types of concha bullosa. *Eur Arch Otorhinolaryngol*. 2016;273:3775–81.
- Ahmed EA, Hanci D, Ustun O, Aydogdu I, Ozdemir E, Karaketir S, et al. Surgical techniques for the treatment of concha bullosa: a systematic review. *Otolaryngol Open J*. 2018;4:9–14.
- Dogru H, Tuz M, Uygur K, Cetin M. A new turbinoplasty technique for the management of concha bullosa: our short-term outcomes. *Laryngoscope*. 2001;111:172–4.
- Har-el G, Slavitt DH. Turbinoplasty for concha bullosa: a non-synechia-forming alternative to middle turbinectomy. *Rhinology*. 1996;34:54–6.
- Friedman M, Tanyeri H, Landsberg R, Caldarelli D. Effects of middle turbinate medialization on olfaction. *Laryngoscope*. 1999;109:1442–5.
- Eren SB, Kocak I, Dogan R, Ozturan O, Yildirim YS, Tugrul S. A comparison of the long-term results of crushing and crushing with intrinsic stripping techniques in concha bullosa surgery. *Int Forum Allergy Rhinol*. 2014;4:753–8.
- Kieff DA, Busaba NY. Reformation of concha bullosa following treatment by crushing surgical technique: implication for balloon sinuplasty. *Laryngoscope*. 2009;119:2454–6.
- Penttila M. In reference to reformation of concha bullosa following treatment by crushing surgical technique: implication for balloon sinuplasty. *Laryngoscope*. 2010;120:1491.
- Ludlow JB, Johnson BK, Ivanovic M. Estimation of effective doses from MDCT and CBCT imaging of extremities. *J Radiol Prot*. 2018;38:1371–83.
- Loubele M, Van Assche N, Carpentier K, Maes F, Jacobs R, van Steenberghe D, et al. Comparative localized linear accuracy of small-field cone-beam CT and multislice CT for alveolar bone measurements. *Oral Surg Oral Med Oral Pathol Oral Radiol Endod*. 2008;105:512–8.
- Lu Y, Liu Z, Zhang L, Zhou X, Zheng Q, Duan X, et al. Associations between maxillary sinus mucosal thickening and apical periodontitis using cone-beam computed tomography scanning: a retrospective study. *J Endod*. 2012;38:1069–74.
- Moshfeghi M, Tavakoli MA, Hosseini ET, Hosseini AT, Hosseini IT. Analysis of linear measurement accuracy obtained by cone beam computed tomography (CBCT-NewTom VG). *Dent Res J (Isfahan)*. 2012;9:557–62.
- Busaba NY. The impact of a patient's age on the clinical presentation of inflammatory paranasal sinus disease. *Am J Otolaryngol*. 2013;34:449–53.