



ARTIGO DE REVISÃO

## Giant fronto-ethmoidal osteoma – selection of an optimal surgical procedure<sup>☆</sup>



Maria Humeniuk-Arasiewicz<sup>a,\*</sup>, Grażyna Stryjewska-Makuch<sup>a</sup>, Małgorzata A. Janik<sup>b</sup>  
e Bogdan Kolebacz<sup>a</sup>

<sup>a</sup> Independent Public Research Hospital N° 7 of Silesian Medical University, Upper Silesian Medical Centre, Department of Laryngology and Laryngological Oncology, Katowice, Polônia

<sup>b</sup> University of Silesia in Katowice, Institute of Computer Science, Department of Biomedical Computer Systems, Sosnowiec, Polônia

Recebido em 28 de março de 2017; aceito em 21 de junho de 2017

Disponível na Internet em 14 de setembro de 2017

### KEYWORDS

Osteoma;  
Surgery;  
Endoscopy;  
Ethmoid Sinus;  
Frontal Sinus

### Abstract

**Introduction:** Osteomas of the paranasal sinuses are benign bone tumours that produce clinical signs depending on their size and location. In most reported cases large tumours are excised by an external approach or in conjunction with an endoscopic technique. Endoscopic treatment of such tumours is a huge challenge for the operator.

**Objective:** Determine the optimal surgical approach by analysing giant osteomas of the frontal and ethmoidal sinuses in the literature.

**Methods:** Group of 37 osteomas obtained from the literature review. A group of osteomas removed only by endoscopy was compared with a group in which an external approach (lateral rhinotomy or craniotomy) or combined external and endoscopic approach was applied.

**Results:** The authors, based on the statistical analysis of the literature data, have found that the average size of osteomas excised endoscopically and those removed by external approaches does not differ statistically, when the osteomas are located in the ethmoidal cells ( $p=0.2691$ ) and the frontal sinuses ( $p=0.5891$ ).

**Conclusion:** The choice of surgical method appears to be independent of the osteoma size and the decision is likely to be taken based on the experience of the surgeon, available equipment and knowledge of different surgical techniques.

© 2017 Associação Brasileira de Otorrinolaringologia e Cirurgia Cérvico-Facial. Published by Elsevier Editora Ltda. This is an open access article under the CC BY license (<http://creativecommons.org/licenses/by/4.0/>).

DOI se refere ao artigo: <http://dx.doi.org/10.1016/j.bjorl.2017.06.010>

<sup>☆</sup> Como citar este artigo: Humeniuk-Arasiewicz M, Stryjewska-Makuch G, Janik MA, Kolebacz B. Giant fronto-ethmoidal osteoma – selection of an optimal surgical procedure. Braz J Otorhinolaryngol. 2018;84:232–9.

\* Autor para correspondência.

E-mail: [humeniukmaria@gmail.com](mailto:humeniukmaria@gmail.com) (M. Humeniuk-Arasiewicz).

A revisão por pares é da responsabilidade da Associação Brasileira de Otorrinolaringologia e Cirurgia Cérvico-Facial.

**PALAVRAS-CHAVE**

Osteoma;  
Cirurgia;  
Endoscopia;  
Seio etmoidal;  
Seio frontal

**Osteoma fronto-etmoidal gigante – escolha do procedimento cirúrgico ideal****Resumo**

**Introdução:** Osteomas dos seios paranasais são tumores ósseos benignos cujas manifestações clínicas ocorrem em função de seu tamanho e localização. Na maioria dos casos relatados os tumores grandes são excisados por uma abordagem externa ou associada a uma técnica endoscópica. O tratamento endoscópico destes tumores ainda é um grande desafio para o cirurgião.

**Objetivo:** Determinar a abordagem cirúrgica ideal ao analisar osteomas gigantes dos seios frontal e etmoidal na literatura.

**Método:** Um total de 38 osteomas foram avaliados a partir da revisão da literatura. Um grupo de osteomas removidos apenas por cirurgia endoscópica foi comparado com um grupo para o qual foi utilizada uma abordagem externa (rinotomia lateral ou craniotomia) ou uma abordagem combinada, externa e endoscópica.

**Resultados:** Os autores, com base na análise estatística dos dados da literatura, observaram que o tamanho médio dos osteomas excisados endoscopicamente e daqueles que foram removidos através de uma abordagem externa não diferiram estatisticamente, tanto para osteomas localizados no seio etmoidal ( $p=0.2691$ ) quanto para os localizados no seio frontal ( $p=0.5891$ ).

**Conclusão:** A escolha do método cirúrgico parece ser independente do tamanho do osteoma e a decisão provavelmente será tomada com base na experiência prévia do cirurgião, nos equipamentos disponíveis e conhecimento de diferentes técnicas cirúrgicas.

© 2017 Associação Brasileira de Otorrinolaringologia e Cirurgia Cérvico-Facial. Publicado por Elsevier Editora Ltda. Este é um artigo Open Access sob uma licença CC BY (<http://creativecommons.org/licenses/by/4.0/>).

**Introdução**

Osteomas são tumores osteogênicos frequentes e benignos do tecido conjuntivo decorrentes da proliferação do osso esponjoso ou cortical.<sup>1,2</sup> Os osteomas craniofaciais ocorrem com mais frequência nos seios paranasais. Devido ao seu crescimento lento e assintomático, na maioria dos casos são detectados acidentalmente, em 3% das tomografias computadorizadas (TC) e 1% das radiografias dos seios nasais.<sup>3</sup>

Osteomas no interior dos seios paranasais são mais frequentemente localizados na região fronto-etmoidal (95% dos casos), envolvendo o seio frontal 60%-70% e células etmoidais 20% -30%. Osteomas do seio maxilar ocorrem em 5% dos casos.<sup>2</sup> O envolvimento orbital é o resultado da extensão de um osteoma a partir dos seios vizinhos. O envolvimento orbital primário é extremamente raro.<sup>4</sup>

A etiologia dos osteomas ainda não está clara. O papel dos fatores inflamatórios é sugerido aqui, assim como o de lesões e tratamentos anteriores no nariz e nos seios nasais, ou a teoria embriológica.<sup>1,5,6</sup> Fatores genéticos podem afetar a formação de osteomas na síndrome de Gardner com a coexistência de pólipos intestinais, cistos epidermóides e tumores desmóides.<sup>7</sup>

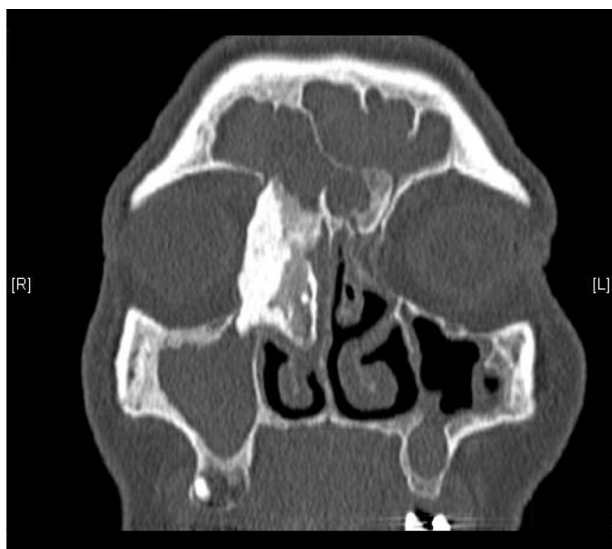
As observações de Janovic sugerem que os pacientes com osteomas desenvolvem variações anatômicas dos seios paranasais mais frequentemente do que aqueles sem osteomas.<sup>8</sup> Há uma maior incidência de osteomas em homens do que em mulheres entre as idades de 20-50 ano, na proporção de 2: 1.<sup>9</sup> A maior prevalência de osteomas em homens pode ser devido a exposição mais frequente a lesões e pelo maior desenvolvimento dos seios paranasais em relação às mulheres.<sup>3</sup>

Osteomas grandes dos seios paranasais são, na maioria dos casos relatados, excisados através de uma abordagem externa. São considerados osteomas gigantes dos seios paranasais tumores com tamanho superior a 30 mm ou pesando mais que 110 g,<sup>10</sup> e são geralmente excisados através de uma abordagem externa.<sup>3,4,11</sup> O tratamento cirúrgico endoscópico de tais tumores é um grande desafio para o cirurgião. Os autores do estudo removeram com sucesso por via endoscópica osteomas menores que 30 mm, localizados nos seios etmóides, e, por craniotomia, os osteomas da porção lateral dos seios frontais. Tumores localizados na área da fásia frontal foram melhor removidos combinando a cirurgia endoscópica com a abordagem através da parede anterior do seio frontal. Este artigo apresenta o caso de um osteoma gigante fronto-etmoidal removido com sucesso por via endoscópica sem complicações intra-operatórias e pós-operatórias.

A remoção bem sucedida do osteoma gigante inspirou os autores a realizar uma revisão retrospectiva da literatura e, com base nos dados, tentar determinar a abordagem cirúrgica ideal para o osteoma gigante de células etmoidais que invade o recesso frontal ou a órbita, e os localizados nos seios frontais.

**Descrição do caso**

Em 2016, uma mulher de 75 anos buscou o Departamento de Otorrinolaringologia e Cirurgia Oncológica queixando-se de epifora no olho direito, dores de cabeça persistentes, gotejamento pós-nasal, obstrução nasal, dor e pressão na área do seio maxilar direito. Vários anos antes, a paciente havia sido tratada cirurgicamente para sinusite crônica.

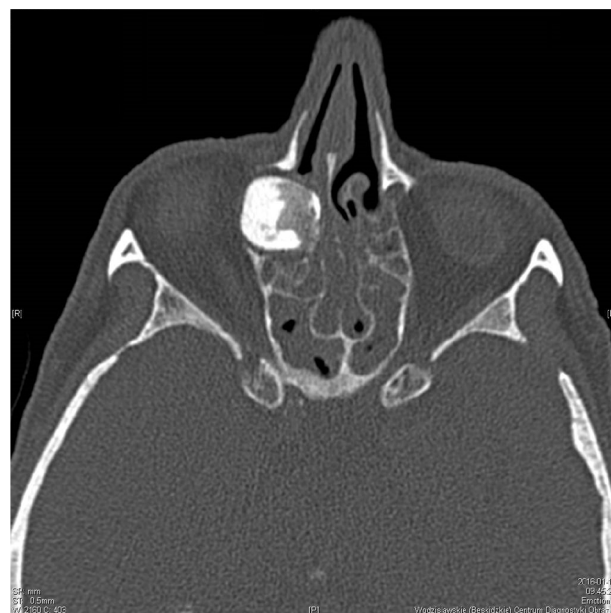

**Figura 1** Tomografia Computadorizada (TC) de seios paranasais - osteoma fronto-etmoidal medindo aproximadamente 39,5 × 19,8 × 19,4 mm, plano coronal.

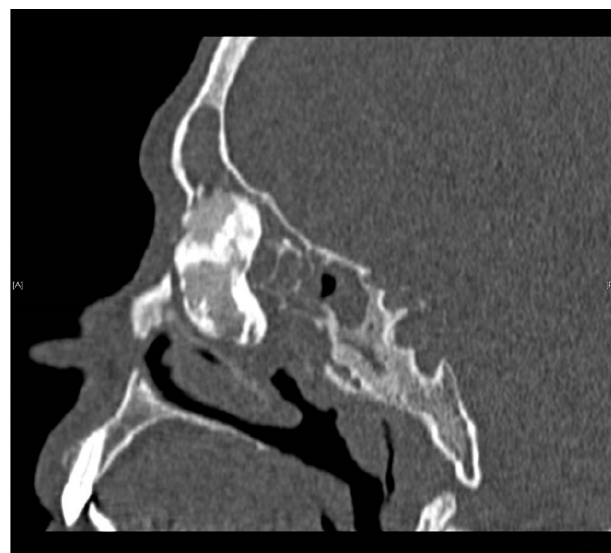
No dia da internação hospitalar, o exame clínico mostrou assimetria dos globos oculares com exoftalmia leve do globo ocular direito, sem prejuízo de sua mobilidade, e edema significativo no ângulo direito da órbita. Não havia presença de distúrbios visuais, ou sintomas neurológicos. A TC dos seios paranasais mostrou uma estrutura polí-cíclica nodular, calcificada, com dimensões aproximadas de 39,5 × 19,8 × 19,4 mm no interior do seio etmoidal anterior do lado direito, projetando-se para dentro da órbita direita e pressionando o músculo reto medial e o saco lacrimal, além de invadir a área do seio frontal e o complexo ostiomeatal direito. Um osteoma com um diâmetro de cerca de 9 mm foi encontrado no óstio do seio frontal esquerdo. De acordo com o radiologista, a densidade dos seios maxilar direito, etmoidal, frontal e esfenoidal sugeria hiperplasia mucosa maciça com secreção purulenta ou muco (figs. 1-3).

Sob anestesia geral e hipotensão controlada, uma estrutura óssea sólida foi visualizada endoscopicamente no lado direito, preenchendo o meato nasal médio, células etmoidais e recesso frontal. A concha média estava afilada, pressionada pelo tumor. Foram realizadas uncinectomia e antrostomia no lado direito. A porção medial do tumor do lado da concha média, células etmoidais anteriores e do recesso frontal foram cuidadosamente removidos utilizando-se uma broca. O restante da lesão foi removido cuidadosamente da porção medial superior do seio maxilar e da porção medial da órbita. Para permitir a remoção do tumor através da passagem nasal, a cabeça da concha inferior precisou ser removida. O material foi enviado para o exame histopatológico. O teto do seio etmoidal anterior, seio etmoidal posterior e o interior do seio maxilar foram limpos, com remoção de pólipos e da secreção purulenta. A seguir, a uncinectomia e antrostomia maxilar foram realizadas no lado esquerdo e os pólipos foram ressecados do seio etmoidal anterior e posterior utilizando-se um microdebridador. Não foi detectada fístula líquórica durante a cirurgia ou no pós-operatório. A paciente recebeu alta hospitalar em boas condições no terceiro dia após a cirurgia.

O exame histopatológico do tumor revelou um osteoma sem evidência de malignidade.



**Figura 2** TC de seios paranasais - osteoma fronto-etmoidal, plano axial.



**Figura 3** TC de seios paranasais - osteoma fronto-etmoidal gigante, plano sagital.

A paciente esteve sob constante controle endoscópico por 14 meses. Consultas, exame clínico e de imagem não detectaram recorrência do tumor e os sintomas relatados pela paciente antes da cirurgia foram completamente resolvidos. As figuras 4 e 5 mostram uma tomografia computadorizada dos seios nasais realizada na paciente 12 meses após a cirurgia.

A remoção endoscópica bem-sucedida do osteoma gigante dos seios etmoidais levou os autores a avaliar procedimentos cirúrgicos utilizados para remover osteomas com tamanho superior a 30 mm em sua maior dimensão, assim como em osteomas menores. As publicações selecionadas descrevem osteomas localizados nos seios frontal ou

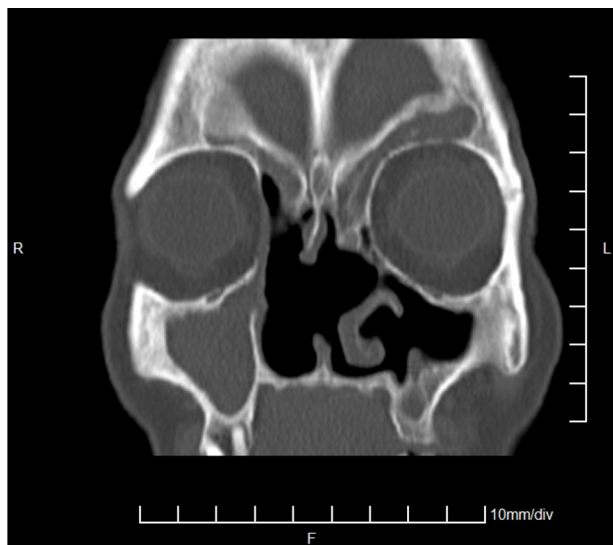


Figura 4 TC de seios paranasais - 12 meses após a cirurgia, plano coronal.

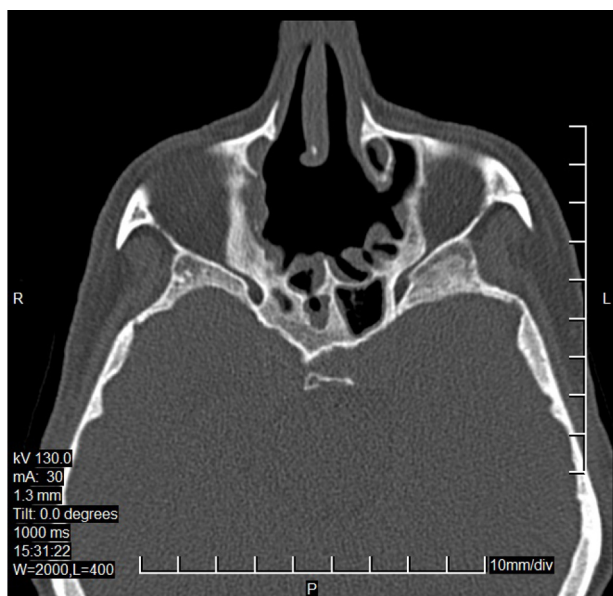


Figura 5 TC de seios paranasais - 12 meses após a cirurgia, plano axial.

etmoidal, com envolvimento de áreas adjacentes (recesso frontal, órbita).

## Método

O material, que foi a base da análise estatística, consistiu em um grupo de 37 osteomas obtidos a partir da revisão da literatura. Partindo da literatura disponível, foram selecionados para análise apenas os estudos em que os autores reportaram imagens tomográficas frontais de osteomas operados e onde foi possível avaliar as dimensões tumorais. Os trabalhos rejeitados incluíram aqueles em que as dimensões dos osteomas foram observadas em outras projeções tomográficas ou foram calculadas após a remoção do tumor em exame histopatológico. Um grupo de osteomas removidos exclusivamente por endoscopia transnasal foi comparado com um

grupo no qual a abordagem externa (através da parede anterior do seio frontal, órbita, rinotomia lateral ou craniotomia) foi exclusiva, ou combinada com abordagem endoscópica. Com o propósito de simplificação, o método externo e o combinado são referidos como "Outros" na tabela 1. Na análise, considerou-se o maior diâmetro do tumor no plano frontal na TC dos seios paranasais. A distribuição do tamanho dos osteomas em cada grupo foi avaliada pelo teste de Shapiro-Wilk e graficamente através de histogramas. A mediana foi escolhida como a medida do centro, e o intervalo de quartil como medida da diversidade. Para comparar o tamanho médio dos osteomas removidos endoscopicamente e com uma abordagem externa separadamente para os seios frontais e células etmoidais, foi realizado um teste *t* não pareado ou, em casos justificados, seu equivalente não paramétrico, isto é, o teste U de Mann-Whitney. A análise estatística foi realizada utilizando-se o *software* Statistica 12. Um valor de *p* menor que 0,05 foi considerado como estatisticamente significativo.

## Resultados

Entre os dados coletados da literatura, incluindo o caso descrito pelos autores, 31,58% de todos os osteomas foram localizados nas células etmoidais e removidos endoscopicamente, enquanto um número similar (34,21%) constituiu-se de osteomas localizados nas células etmoidais, removidos por abordagem externa. Os outros casos foram localizados nos seios frontais, dos quais apenas 1/3 foi removido endoscopicamente. Entre os osteomas ressecados de forma endoscópica, 75% deles estavam localizados nas células etmoidais, com os 25% restantes no seio frontal. Em relação aos casos tratados por abordagem externa, 59,1% estavam localizados nas células etmoidais, e os 40,9% restantes no seio frontal. No caso dos osteomas localizados nas células etmoidais, 48% foram removidos endoscopicamente e 52% através de uma abordagem externa. Em nenhum dos casos as diferenças foram estatisticamente significantes; portanto, não é possível concluir que a escolha dos métodos está associada com a localização dos osteomas.

Entre os osteomas localizados nas células etmoidais, 64% eram osteomas gigantes ( $\geq 30$  mm): 43,75% deles foram removidos endoscopicamente e os 56,25% restantes foram removidos através de uma abordagem externa. Osteomas das células etmoidais com menos de 30 mm representaram 36%, dos quais 55,56% foram ressecados de forma endoscópica, e os 44,44% restantes por uma abordagem externa. De todos os osteomas localizados nas células etmoidais, 28% eram osteomas gigantes removidos endoscopicamente e 36% eram osteomas gigantes tratados cirurgicamente através de uma abordagem externa. Assim como de acordo com a localização e do método escolhido para remoção dos osteomas, não houve relação entre o tamanho do osteoma nas células etmoidais e o método de remoção. De forma semelhante, para osteomas localizados nos seios frontais; salientando que de todos os osteomas gigantes (representando 73,92% de todos os casos localizados nos seios frontais) apenas 20% foram removidos endoscopicamente.

## Discussão

Osteomas são tumores benignos dos seios paranasais que podem ser a causa de vários sintomas clínicos, dependendo de sua localização, tamanho, e direção do crescimento tumoral. Alguns tumores são diagnosticados acidentalmente durante exames radiológicos realizados por outros motivos.

**Tabela 1** Grupo de osteomas obtido a partir da revisão da literatura

Autor	Localização	Método	Tamanho (mm)
Autores do estudo	Seio etmoidal	Endoscopicamente	≥ 30
<b>Revisão da Literatura</b>			
Mansour et al. <sup>3</sup>	Seio etmoidal	Outro	≥ 30
Zouloumis et al. <sup>4</sup>	Seio etmoidal	Outro	< 30
Blanco Dominguez et al. <sup>8</sup>	Seio etmoidal	Outro	< 30
Cheng et al. <sup>10</sup>	Seio etmoidal	Outro	≥ 30
Cheng et al. <sup>10</sup>	Seio frontal	Outro	≥ 30
Cheng et al. <sup>10</sup>	Seio frontal	Outro	≥ 30
Hazarika et al. <sup>11</sup>	Seio frontal	Outro	≥ 30
Zhuang et al. <sup>12</sup>	Seio etmoidal	Outro	≥ 30
Oleś et al. <sup>13</sup>	Seio frontal	Endoscopicamente	≥ 30
Oleś et al. <sup>13</sup>	Seio frontal	Endoscopicamente	≥ 30
Stręk et al. <sup>14</sup>	Seio etmoidal	Endoscopicamente	< 30
Stręk et al. <sup>14</sup>	Seio etmoidal	Endoscopicamente	< 30
Stręk et al. <sup>14</sup>	Seio etmoidal	Endoscopicamente	< 30
Stręk et al. <sup>14</sup>	Seio frontal	Endoscopicamente	< 30
Panagiotopoulos et al. <sup>15</sup>	Seio frontal	Outro	≥ 30
Nagashima et al. <sup>16</sup>	Seio frontal	Outro	< 30
Savastano et al. <sup>17</sup>	Seio frontal	Outro	≥ 30
Beitzke et al. <sup>18</sup>	Seio frontal	Outro	≥ 30
Kamide et al. <sup>19</sup>	Seio etmoidal	Outro	< 30
Kim <sup>20</sup>	Seio etmoidal	Endoscopicamente	< 30
Torun et al. <sup>21</sup>	Seio etmoidal	Endoscopicamente	≥ 30
Simsek et al. <sup>22</sup>	Seio etmoidal	Endoscopicamente	≥ 30
Li et al. <sup>23</sup>	Seio etmoidal	Endoscopicamente	< 30
Naraghi et al. <sup>24</sup>	Seio etmoidal	Endoscopicamente	≥ 30
Akmansu et al. <sup>25</sup>	Seio etmoidal	Endoscopicamente	≥ 30
Saetti et al. <sup>26</sup>	Seio etmoidal	Endoscopicamente	≥ 30
Kim <sup>27</sup>	Seio frontal	Endoscopicamente	< 30
Gerbrandy et al. <sup>28</sup>	Seio etmoidal	Outro	≥ 30
Maharjan et al. <sup>29</sup>	Seio etmoidal	Outro	≥ 30
Lodha et al. <sup>30</sup>	Seio etmoidal	Outro	< 30
Ansari et al. <sup>31</sup>	Seio etmoidal	Outro	≥ 30
Müslüman et al. <sup>32</sup>	Seio frontal	Outro	≥ 30
Müslüman et al. <sup>32</sup>	Seio etmoidal	Outro	≥ 30
Manaka et al. <sup>33</sup>	Seio frontal	Outro	≥ 30
Karbassi et al. <sup>34</sup>	Seio etmoidal	Outro	≥ 30
Saati et al. <sup>35</sup>	Seio etmoidal	Outro	≥ 30
Alotaibi et al. <sup>36</sup>	Seio etmoidal	Endoscopicamente	≥ 30

A tomografia computadorizada, onde os osteomas geralmente aparecem como uma estrutura densa, esclerótica, homogênea e bem definida, é suficiente para diagnosticar e planejar com precisão a abordagem cirúrgica.<sup>31</sup> Quatro tipos histopatológicos de osteomas foram descritos: 1) osso maduro, denso, duro, com ausência total de canais de Havers, 2) estrutura lamelar compacta com pequenos canais de Havers, 3) osso compacto com córtex esponjoso e septos radiais entremeados por espaços de medula, 4) tecido ósseo e tecido fibroso misto.<sup>37</sup> Os tipos 3 e 4 crescem mais rapidamente.

Osteomas são caracterizados por crescimento assintomático lento, e pode levar anos até aparecerem os primeiros sintomas da doença. Mais comumente, os sintomas incluem dores de cabeça, deformidades faciais, vertigem, sinusite, e distúrbios de obstrução nasal.<sup>9</sup> Os sintomas da doença aparecem quando a drenagem sinusal normal é

comprometida pela obstrução de seu óstio decorrente do crescimento tumoral. Os sintomas oculares e do sistema nervoso central são o resultado da expansão de osteomas localizados na região fronto-etmoidal podendo causar exoftalmia, dacriorrreia, dor retrobulbar, visão dupla.<sup>2,4,9,36</sup> Em alguns casos, eles podem causar complicações intracranianas como abscesso cerebral, meningite, mucocele e até mesmo levar a edema cerebral, como no caso do osteoma etmoidal descrito por Kamid, manifestando-se como dor de cabeça e hemiparesia leve.<sup>15,16,18,19,38</sup> Osteomas etmoidais gigantes são raros, representando aproximadamente 0,9%-5,1% de todos os tumores orbitais.<sup>31</sup> Os osteomas etmoidais podem produzir sintomas muito mais rapidamente do que aqueles localizados nos seios frontais devido ao espaço limitado da região do etmoide e, conseqüentemente, devido à invasão mais rápida das estruturas vizinhas.<sup>34</sup>

As indicações para o tratamento cirúrgico dos osteomas são ambíguas. Muitos autores sugerem a observação constante de tumores assintomáticos ou daqueles descobertos acidentalmente; através da realização regular de TC a cada 12 meses.<sup>14</sup> A ressonância magnética é útil no diagnóstico diferencial e nos casos de envolvimento orbital e expansão intracraniana.<sup>7</sup>

A cirurgia é recomendada em casos de crescimento tumoral significativo<sup>10</sup> acompanhado do aparecimento de sintomas clínicos, envolvimento da órbita ou fossa craniana anterior e as complicações resultantes.<sup>9,16,17,36</sup> No caso de osteoma assintomático do seio frontal descrito por Hazarika, o paciente estava sob constante observação há 10 anos, o tumor com dimensão de 38,1 mm foi removido cirurgicamente e então o paciente desenvolveu sintomas como dores de cabeça e epífora.<sup>11</sup> Panagiotopoulos propõe remoção cirúrgica de osteomas pequenos antes da progressão do tumor e do aparecimento de sintomas e complicações intracranianas.<sup>15</sup> Sugere-se que os osteomas envolvendo a área do duto nasolacrimal ou mais da metade do seio frontal devam ser removidos.<sup>3</sup> Todo osteoma do seio esfenoidal requer tratamento cirúrgico rápido, independente da sintomatologia, devido à possibilidade de neuropatia óptica resultante da pressão de um tumor de crescimento lento e cegueira.<sup>7,9</sup> Lee descreve um caso de osteoma do seio esfenoidal, cuja conduta foi observação e acompanhamento, de acordo com a política de “espera atenta”. O tratamento cirúrgico não foi iniciado devido ao pequeno tamanho da lesão.<sup>39</sup> Em anos recentes, com o desenvolvimento da cirurgia sinusal endoscópica, a remoção de osteomas dos seios paranasais por via endoscópica tornou-se um método de escolha devido à baixa taxa de morbidade, aspectos estéticos, menor custo de tratamento e maior experiência de cirurgiões.

A análise de literatura realizada pelos autores mostrou que, entre os osteomas removidos de forma endoscópica, 75% estavam localizados nas células etmoidais, e os 25% restantes nos seios frontais. Os resultados sugerem que, no caso de osteomas menores de 30 mm localizados nos seios etmoidais, a endoscopia pode ser o método cirúrgico de escolha. Osteomas gigantes nos seios etmoidais foram removidos tanto por via endoscópica quanto pela abordagem externa. Lee alega que a abordagem endoscópica permite a remoção de todos os osteomas etmoidais com envolvimento da base no crânio ou da lâmina papirácea.<sup>39</sup> Alotaibi descreve o caso de um osteoma do seio etmoidal anterior medindo 30 × 25 × 15 mm crescendo na direção da órbita, que foi excisada endoscopicamente utilizando neuronavegação, como no caso do tumor medindo 30 × 20 × 15 mm descrito por Zhuang.<sup>12,36</sup> Recomenda-se a excisão endoscópica de osteomas etmoidais, embora seja insuficiente quando as lesões se espalham para fora dos seios.<sup>40</sup> Karbassi chama a atenção para os casos descritos na literatura de osteomas gigantes na região etmoidal removidos endoscopicamente, que não eram acompanhados por complicações orbitais. Ele sugere que a cirurgia externa é o método adequado para remover osteomas com invasão profunda da órbita.<sup>34</sup>

Os resultados da análise estatística da literatura disponível mostraram que não houve relação entre o tamanho do osteoma do seio etmoidal e o método de remoção. O caso do osteoma gigante descrito neste artigo confirma a validade do tratamento endoscópico. A análise foi diferente no caso dos seios frontais. De todos os osteomas gigantes (representando 73,92% de todos os casos localizados nos seios frontais), apenas 20% deles foi removido endoscopicamente. Chiu recomendou a ressecção endoscópica de osteomas frontais pequenos com localização medial à linha sagital que passa pela lâmina papirácea (Grau I e II), e usar

a abordagem externa se a localização fosse lateral à linha sagital que passa através da lâmina papirácea ou preenchendo o seio frontal (Grau III e IV).<sup>41</sup> Savastano sugere a remoção dos osteomas dos seios frontais com uma abordagem externa se estiverem localizados na parede frontal ou lateral do seio. De acordo com Hazarika, osteomas dos seios frontais provenientes da parede posterior do seio com base ampla não devem ser abordados endoscopicamente devido a complicações, incluindo fístula líquórica.<sup>11,17</sup> Na literatura, há casos de tratamento endoscópico de osteomas dos seios frontais com diâmetro superior a 3 cm utilizando o acesso Draf III.<sup>13</sup> O tratamento endoscópico de lesões nos seios frontais é possível nos casos de tumores localizados perto do recesso frontal.<sup>17</sup> A cirurgia endoscópica de osteomas na região do recesso frontal pode afetar o curso pós-operatório. Com base na experiência cirúrgica, Lodha descreve a possibilidade de sinusite secundária após broqueamento ósseo endoscópico, que pode causar osteíte com estenose do recesso frontal.<sup>42</sup> Nagashima descreve o uso de craniotomia no caso de osteomas com envolvimento da órbita, fossa craniana anterior ou uma porção do seio frontal.<sup>16</sup>

De acordo com Müslüman, os osteomas multicompartimentais devem ser excisados através de abordagem externa devido à possibilidade de recorrência, como no caso do osteoma gigante fronto-etmoidal descrito com envolvimento orbital, utilizando a abordagem transcraniana para a excisão radical da lesão. No caso de osteomas gigantes, a abordagem cirúrgica transcraniana é mais segura e mais eficaz comparada a outras cirurgias externas, ou endoscópicas usadas como o único método cirúrgico.<sup>32</sup> De acordo com Karantzou, a abordagem paranasal transcutânea (rinotomia) permite, uma maior exposição, diagnóstico adequado e a proteção do aparelho de drenagem lacrimal.<sup>43</sup>

Verma descreve uma tentativa de remover endoscopicamente um tumor do seio maxilar medindo 4 × 5 × 3 cm, por abordagem de Weber-Fergusson devido ao difícil acesso à parte posterior e lateral do tumor.<sup>2</sup> Osteomas maxilares localizados na parte superior do seio maxilar podem ser tratados através de abordagem endoscópica.<sup>39</sup>

A recorrência de osteomas após a cirurgia é muito rara, cerca de 10%, geralmente após a remoção incompleta do tumor.<sup>15,44</sup> Existe uma possibilidade de remoção parcial de osteoma, desde que sua taxa média de crescimento não seja superior a 1,61 mm /ano.<sup>19,45</sup> Portanto, a observação constante de pacientes e exames de imagem regulares são necessários para excluir a recorrência. Muitas vezes, é suficiente realizar uma radiografia a cada 6 meses por vários anos após a cirurgia.<sup>14</sup>

## Conclusão

Com base na análise estatística dos dados da literatura e considerando o caso descrito, os autores observaram que o tamanho médio dos osteomas removidos endoscopicamente e daqueles removidos pela abordagem externa não diferem estatisticamente, tanto para osteomas localizados em células etmoidais ( $p = 0,2691$ ) quanto nos seios frontais ( $p = 0,5891$ ).

A escolha do método cirúrgico parece ser independente do tamanho do osteoma e a decisão provavelmente será tomada com base na experiência prévia do cirurgião, equipamento disponível e conhecimento de diferentes técnicas cirúrgicas dos seios frontais. Parece que a abordagem endoscópica, sendo menos traumática, não deixando cicatrizes e permitindo uma estadia mais curta no hospital, seja o

método de escolha, especialmente no caso da localização frontoetmoidal.

## Conflitos de interesse

Os autores declaram não haver conflitos de interesse.

## Referências

- Horikawa FK, Freitas RR, Maciel FA, Gonçalves AJ. Peripheral osteoma of the maxillofacial region: a study of 10 cases. *Braz J Otorhinolaryngol.* 2012;78:38–43.
- Verma RK, Kalsotra G, Vaiphei K, Panda NK. Large central osteoma of maxillary sinus: a case report. *EJENTAS.* 2012;13:65–9.
- Mansour AM, Salti H, Uwaydat S, Dakroub R, Bashshour Z. Ethmoid sinus osteoma presenting as epiphora and orbital cellulitis: case report and literature review. *Surv Ophthalmol.* 1999;43:413–26.
- Zouloumis L, Lazaridis N, Papadaki M, Epivatianos A. Osteoma of the ethmoidal sinus: a rare case of recurrence. *Br J Oral Maxillofac Surg.* 2005;43:520–2.
- Summers LE, Mascott CR, Tompkins JR, Richardson DE. Frontal sinus osteoma associated with cerebral abscess formation: a case report. *Surg Neurol.* 2001;55:235–9.
- Eller R, Sillers M. Common fibro-osseous lesion of the paranasal sinuses. *Otolaryngol Clin North Am.* 2006;39:585–600.
- Boffano P, Roccia F, Campisi P, Gallesio C. Review of 43 osteomas of the craniomaxillofacial region. *J Oral Maxillofac Surg.* 2012;70:1093–5.
- Janovic A, Antic S, Rakocevic Z, Djuric M. Paranasal sinus osteoma: is there any association with anatomical variations? *Rhinology.* 2013;51:54–60.
- Blanco Dominguez I, Oteiza Alvarez AV, Martinez Gonzalez LM, Moreno Garcia-Rubio B, Franco Iglesias G, Riba Garcia J. Frontoethmoidal osteoma with orbital extension. A case report. *Arch Soc Esp Ophthalmol.* 2016;91:349–52.
- Cheng KJ, Wang SQ, Lin L. Giant osteomas of the ethmoid and frontal sinuses: clinical characteristics and review of the literature. *Oncol Lett.* 2013;5:1724–30.
- Hazarika P, Zachariah PK, Victor J, Punnoose SE, Sharma S, Devi C. Frontal sinus osteoma: a difficult surgical decision in the era of endoscopic sinus surgery. *Am J Otolaryngol.* 2011;32:611–4.
- Zhuang A, Li Y, Lin M, Shi W, Fan X. Ethmoid. Osteoma as a culprit of orbital emphysema. A case report. *Medicine (Baltimore).* 2015;94:e724.
- Oleś K, Stręk P, Wiatr M, Szalaniec J. Endoscopic treatment of giant skull base osteomas. *Otolaryngol Pol.* 2011;65:410–3.
- Stręk P, Zagólski O, Składzień J, Oleś K, Konior M, Hydzik-Sobocińska K, et al. Endoscopic management of osteomas of the paranasal sinuses – own experience. *Otolaryngol Pol.* 2007;61:260–4.
- Panagiotopoulos V, Tzortzidis F, Partheni M, Iliadis H, Fratzoglou M. Giant osteoma of the frontoethmoidal sinus associated with two cerebral abscesses. *Br J Oral Maxillofac Surg.* 2005;43:523–5.
- Nagashima H, Aihara H, Tashiro T, Kohmura E. Brain abscess associated with ethmoidal sinus osteoma: a case report. *INAT.* 2014;1:97–100.
- Savastano M, Guarda-Nardini L, Marioni G, Staffieri A. The bicoronal approach for the treatment of a large frontal sinus osteoma. A technical note. *Am J Otolaryngol.* 2007;28:427–9.
- Beitzke D, Simbrunner J, Mokry M, Braun H, Feichtinger M, Beitzke M. Progressive intracranial mucocele associated with an osteoma of the frontal sinus causing seizures. *Eur J Radiol Extra.* 2009;69:57–9.
- Kamide T, Nakada M, Hayashi Y, Hayashi Y, Uchiyama N, Hamada J. Intraparenchymal pneumocephalus caused by ethmoid sinus osteoma. *J Clin Neurosci.* 2009;16:1487–9.
- Kim KS. Symptomatic osteoma originated from lamina papyracea. *Saudi J Ophthalmol.* 2011;25:427–9.
- Torun MT, Turan F, Tuncel U. Giant ethmoid osteoma originated from the lamina papyracea. *Med Arh.* 2014;68:209–11.
- Simsek E, Kaya Z, Gozeler MS, Kucur C. A case of giant ethmoidal osteoma with orbital invasion treated via endonasal endoscopic approach. *Dicle Med J.* 2014;41:743–5.
- Li XZ, Cai XL, Zhang L, Han XF, Wei X. Bilateral congenital choanal atresia and osteoma of ethmoid sinus with supernumerary nostril: a case report and review of the literature. *J Med Case Rep.* 2011;5:583.
- Naraghi M, Kashfi A. Endonasal endoscopic resection of ethmoido-orbital osteoma compressing the optic nerve. *Am J Otolaryngol.* 2003;24:408–12.
- Akmansu H, Eryilmaz A, Dagli M, Korkmaz H. Endoscopic removal of paranasal sinus osteoma: a case report. *J Oral Maxillofac Surg.* 2002;60:230–2.
- Saetti R, Silvestrini M, Narne S. Ethmoid osteoma with frontal and orbital extension: endoscopic removal and reconstruction. *Acta Otolaryngol.* 2005;125:1122–5.
- Kim KS. Frontal headache induced by osteoma of frontal recess. *Headache.* 2013;53:1152–4.
- Gerbrandy SJ, Saeed P, Fokkens WJ. Endoscopic and trans-fornix removal of a giant orbital-ethmoidal osteoma. *Orbit.* 2007;26:299–301.
- Maharjan R, Adhikari P, Pradhan B, Thapa N. Ethmoidal osteoid osteoma with orbital extension in a 14 years old boy. *Electron Phys.* 2012;4:448–50.
- Lodha JV, Dabholkar JP, Dhar H. Fronto-ethmoid osteoma: addressing surgical challenges. *J Postgrad Med.* 2014;60:207–8.
- Ansari S, Hasin N, Ozair E, Amanullah FM. Giant ethmoidal sinus osteoma with intraorbital extension: a case report. *Bangladesh J Med Sci.* 2015;14:95–7.
- Müslüman AM, Oba E, Yilmaz A, Kabukcuoglu F, Uysal E. Giant osteoid osteoma of the ethmoid bone with unusual large nidus. *J Neurosci Rural Pract.* 2012;3:383–5.
- Manaka H, Tokoro K, Sakata K, Ono A, Yamamoto I. Intradural extension of mucocele complicating frontoethmoid sinus osteoma: case report. *Surg Neurol.* 1998;50:453–6.
- Karbassi E, Arabi Mianroodi A, Shamsadini A. Orbital extension of a giant ethmoidal sinus osteoma in a 30-year-old female. *Iran J Otorhinolaryngol.* 2013;25:119–22.
- Saati S, Nikkerdar N, Golshah A. Two huge maxillofacial osteoma cases evaluated by computed tomography. *Iran J Radiol.* 2011;8:253–7.
- Alotaibi N, Hanss J, Benoudiba F, Bobin S, Racy E. Endoscopic removal of large orbito-ethmoidal osteoma in pediatric patient: case report. *Int J Surg Case Rep.* 2013;4:1067–70.
- Earwaker J. Paranasal sinus osteomas: a review of 46 cases. *Skeletal Radiol.* 1993;22:417–23.
- Ramakrishna R, Nair MN, Huber B, Sekhar LN. A rare case of recurrent frontal osteoma complicated by mucopyocele with an unusual organism, *moraxella catarrhalis*. *World Neurosurg.* 2014;82:240.e13–9.
- Lee DH, Jung SH, Yoon TM, Lee JK, Joo YE, Lim SC. Characteristics of paranasal sinus osteoma and treatment outcomes. *Acta Otolaryngol.* 2015;135:602–7.
- Schick B, Steigrewald C, el Rahman el Tahan A, Draf W. The role of endonasal surgery in the management of frontoethmoidal osteomas. *Rhinology.* 2001;39:66–70.
- Chiu AG, Schipor I, Cohen NA, Kennedy DW, Palmer JN. Surgical decisions in the management of frontal sinus osteomas. *Am J Rhinol.* 2005;19:191–7.

42. Lodha JV, Dabholkar JP, Dhar H. Fronto-ethmoid osteoma: addressing surgical challenges. *J Postgrad Med.* 2014;60:208–18.
43. Karapantzos I, Detorakis ET, Drakonaki EE, Ganasouli DL, Danielides V, Kozobolis VP. Ethmoidal osteoma with intraorbital extension: excision through a transcutaneous paranasal incision. *Acta Ophthalmol Scand.* 2005;83:392–4.
44. Loizaga JM, Calvo M, Lopez Barea F, Martinez Tello FJ, Perez Villanueva J. Osteoblastoma and osteoid osteoma. Clinical and morphological features of 162 cases. *Pathol Res Pract.* 1993;189:33–41.
45. Koivunen P, Lopponen H, Fors AP, Jokinen K. The growth rate of osteomas of the paranasal sinuses. *Clin Otolaryngol Allied Sci.* 1997;22:111–4.