



ARTIGO ORIGINAL

Comparison of drug-induced sleep endoscopy and Müller's maneuver in diagnosing obstructive sleep apnea using the VOTE classification system[☆]



Yakup Yegün, Mustafa Çelik*, Kamil Hakan Kaya, Arzu Karaman Koç e Fatma Tülin Kayhan

Bakırköy Dr. Sadi Konuk Training and Research Hospital, Department of Otorhinolaryngology – Head and Neck Surgery, Istanbul, Turquia

Recebido em 3 de novembro de 2015; aceito em 24 de maio de 2016
Disponível na Internet em 30 de maio de 2017

KEYWORDS

Obstructive sleep apnea;
Müller's maneuver;
Drug-induced sleep endoscopy;
VOTE classification

Abstract

Introduction: Knowledge of the site of obstruction and the pattern of airway collapse is essential for determining correct surgical and medical management of patients with Obstructive Sleep Apnea Syndrome (OSAS). To this end, several diagnostic tests and procedures have been developed.

Objective: To determine whether drug-induced sleep endoscopy (DISE) or Müller's maneuver (MM) would be more successful at identifying the site of obstruction and the pattern of upper airway collapse in patients with OSAS.

Methods: The study included 63 patients (52 male and 11 female) who were diagnosed with OSAS at our clinic. Ages ranged from 30 to 66 years old and the average age was 48.5 years. All patients underwent DISE and MM and the results of these examinations were characterized according to the region/degree of obstruction as well as the VOTE classification. The results of each test were analyzed per upper airway level and compared using statistical analysis (Cohen's kappa statistic test).

Results: There was statistically significant concordance between the results from DISE and MM for procedures involving the anteroposterior (73%), lateral (92.1%), and concentric (74.6%) configuration of the velum. Results from the lateral part of the oropharynx were also in concordance between the tests (58.7%). Results from the lateral configuration of the epiglottis were in concordance between the tests (87.3%). There was no statistically significant concordance between the two examinations for procedures involving the anteroposterior of the tongue (23.8%) and epiglottis (42.9%).

DOI se refere ao artigo: <http://dx.doi.org/10.1016/j.bjorl.2016.05.009>

[☆] Como citar este artigo: Yegün Y, Çelik M, Kaya KH, Koç AK, Kayhan FT. Comparison of drug-induced sleep endoscopy and Müller's maneuver in diagnosing obstructive sleep apnea using the VOTE classification system. Braz J Otorhinolaryngol. 2017;83:445–50.

* Autor para correspondência.

E-mail: dr.mcelik@yahoo.com (M. Çelik).

A revisão por pares é da responsabilidade da Associação Brasileira de Otorrinolaringologia e Cirurgia Cérvico-Facial.

PALAVRAS-CHAVE

Apneia obstrutiva do sono;
Manobra de Müller;
Endoscopia com sono induzido por fármacos;
Classificação VOTE

Conclusion: We suggest that DISE has several advantages including safety, ease of use, and reliability, which outweigh MM in terms of the ability to diagnose sites of obstruction and the pattern of upper airway collapse. Also, MM can provide some knowledge of the pattern of pharyngeal collapse. Furthermore, we also recommend using the VOTE classification in combination with DISE.

© 2016 Associação Brasileira de Otorrinolaringologia e Cirurgia Cérvico-Facial. Published by Elsevier Editora Ltda. This is an open access article under the CC BY license (<http://creativecommons.org/licenses/by/4.0/>).

Comparação entre endoscopia com sono induzido por fármacos e manobra de Müller no diagnóstico de apneia obstrutiva do sono usando o sistema de classificação VOTE

Resumo

Introdução: O conhecimento do local da obstrução e do padrão de colapso das vias respiratórias é essencial para determinar o tratamento cirúrgico e clínico corretos de pacientes com Síndrome de Apneia Obstrutiva do Sono (SAOS). Para este fim, vários testes e procedimentos de diagnóstico foram desenvolvidos.

Objetivo: Determinar se a Endoscopia de Sono Induzido por Fármacos (DISE) ou Manobra de Müller (MM) seria mais bem-sucedida na identificação do local de obstrução e do padrão de colapso das vias respiratórias superiores em pacientes com SAOS.

Método: O estudo incluiu 63 pacientes (52 do sexo masculino e 11 do sexo feminino) que foram diagnosticados com SAOS em nossa clínica. As idades variaram de 30 a 66 anos e a idade média foi de 48,5 anos. Todos os pacientes foram submetidos a DISE e MM e os resultados destes exames foram caracterizados de acordo com a região/grau de obstrução, bem como a classificação VOTE. Os resultados de cada teste foram analisados de acordo com o nível das vias respiratórias superiores e comparados por análise estatística (teste estatístico kappa de Cohen).

Resultados: Houve concordância estatisticamente significativa entre os resultados da DISE e MM para os procedimentos que envolvem configuração anteroposterior (73%), lateral (92,1%) e concêntrica (74,6%) do véu palatino. Os resultados da parte lateral da orofaringe também estavam em concordância entre os testes (58,7%). Os resultados da configuração lateral da epiglote estavam em concordância entre os testes (87,3%). Não houve concordância estatisticamente significativa entre os dois exames para os procedimentos que envolvem a parte anteroposterior da língua (23,8%) e epiglote (42,9%).

Conclusão: Sugere-se que a DISE apresenta várias vantagens, como segurança, facilidade de uso e confiabilidade, que superam a MM em termos da capacidade de diagnosticar locais de obstrução e o padrão de colapso da via respiratória superior. O MM pode também fornecer algum conhecimento sobre o padrão de colapso da faringe. Além disso, recomendamos o uso da classificação VOTE em combinação com DISE.

© 2016 Associação Brasileira de Otorrinolaringologia e Cirurgia Cérvico-Facial. Publicado por Elsevier Editora Ltda. Este é um artigo Open Access sob uma licença CC BY (<http://creativecommons.org/licenses/by/4.0/>).

Introdução

Em 1973, Guilleminault descreveu pela primeira vez a apneia obstrutiva do sono (AOS) como uma síndrome caracterizada por episódios recorrentes de apneia do sono e hipopneia causada pelo colapso repetitivo da via respiratória superior (VRS). A AOS frequentemente resulta em redução dos níveis de oxigênio no sangue e despertar do sono.¹ A síndrome de apneia obstrutiva do sono (SAOS) pode induzir sonolência diurna excessiva, cefaleias matinais, falta de concentração, doenças cardiopulmonares e cardiovasculares e uma menor qualidade de vida.^{2,3}

A polissonografia, descrita pela primeira vez em 1965 por Gastaut, é usada para diagnosticar e avaliar a gravidade

da SAOS.⁴ No entanto, o conhecimento do local da obstrução e do padrão de colapso das vias respiratórias é essencial para determinar os tratamentos cirúrgico e clínico corretos de pacientes com SAOS. Para esse fim, vários exames e procedimentos de diagnóstico têm sido desenvolvidos. A endoscopia nasal por fibra óptica foi usada pela primeira vez por Weitzman e Hill para diagnosticar pacientes com SAOS.^{5,6} Em 1978, a manobra de Müller (MM) foi introduzida por Borowiecki et al.⁷ para determinar locais de colapso das vias respiratórias em pacientes com SAOS. Sher et al.⁸ sugeriram que a MM é benéfica para a identificação do procedimento cirúrgico correto em pacientes com SAOS. Estudos anteriores determinaram que a fisiologia das vias respiratórias superiores é diferente durante a vigília e o

sono. Em 1991, Croft e Pringle introduziram a endoscopia do sono, um exame endoscópico feito durante o sono induzido por fármaco para visualizar o colapso das vias respiratórias superiores.⁹

Neste estudo, foram comparados dois métodos, DISE e MM, em relação à sua capacidade de identificar o local e o grau de colapso das vias respiratórias superiores, que caracterizamos de acordo com a classificação VOTE.

Método

Foi feita uma revisão retrospectiva de dados coletados de novembro 2013 a agosto de 2014, em nosso hospital, no Departamento de Otorrinolaringologia, Cirurgia de Cabeça e Pescoço. Havia 63 pacientes incluídos no estudo, 52 homens e 11 mulheres, com média de $48,5 \pm 8,9$ anos (variação 30 a 66). Foram incluídos pacientes com um índice de apneia-hipopneia superior a 5, determinado por um estudo do sono durante a noite. Foram excluídos pacientes que apresentavam qualquer uma das seguintes características: índice de apneia-hipopneia inferior a 5; menos de 18 anos; índice de massa corporal (IMC) superior a 40; história de cirurgia do sono anterior; graus 3-4 da *American Society of Anesthesiologists* (ASA); e pacientes que recusaram o tratamento cirúrgico. Cada paciente foi avaliado com base na escala de sonolência de Epworth (ESS), índice de apneia-hipopneia (IAH), IMC e circunferência do pescoço.

MM e DISE foram feitas nos pacientes com SAOS pelo mesmo cirurgião. Um descongestionante nasal tópico e um anestésico tópico (lidocaína 10%) foram aplicados em ambas as fossas nasais. Os pacientes foram colocados em decúbito dorsal sobre a mesa da sala de cirurgia com as luzes reduzidas. Um laringoscópio de fibra óptica flexível foi passado através da cavidade nasal anestesiada até a laringe e as observações foram gravadas digitalmente. O padrão, o local e o grau de colapso das vias respiratórias superiores foram caracterizados de acordo com a classificação VOTE. Foram avaliados os seguintes locais das vias respiratórias superiores: véu palatino, parede lateral da orofaringe, língua e epiglote. Todos os pacientes receberam as informações necessárias para proceder com a MM, que foi então feita por meio da manutenção de inspiração máxima com a glote aberta contra as vias respiratórias orais e nasais fechadas. A mesma manobra foi repetida para cada nível das vias aéreas superiores. O grau de colapso das vias respiratórias superiores foi dividido em três categorias: obstrução total, parcial e ausente, todas de acordo com a classificação VOTE. DISE também foi feita nos pacientes em uma sala de operação silenciosa, com cada paciente em posição de decúbito dorsal. Primeiramente, atropina (0,5 mg/kg) foi aplicada para reduzir a secreção das vias respiratórias superiores e, então, um descongestionante e um anestésico tópico (lidocaína 10%) foram aplicados em ambas as cavidades nasais. Durante o procedimento, oximetria e ritmos cardíacos foram monitorados por uma equipe anestésica e o oxigênio suplementar foi administrado por uma máscara *blow-by* (ou, quando necessário, uma cânula nasal). A sedação foi obtida com uma infusão de protocolo padrão de titulação de propofol, começou a uma taxa de 50-75 mcg/kg/min. Para os pacientes que apresentavam ronco ou apneias obstrutivas, um laringoscópio de fibra óptica flexível foi inserido através da

cavidade nasal anestesiada. Em seguida ao DISE, usamos o sistema de classificação VOTE para avaliar o colapso das vias respiratórias superiores. Para todos os pacientes, ambos os procedimentos endoscópicos foram feitos pelo mesmo cirurgião. Todos os pacientes foram informados e forneceram consentimento por escrito. O protocolo deste estudo foi aprovado pelo Comitê de Ética do mesmo hospital (número 2014/164).

Análise estatística

O *software* estatístico *Number Cruncher Statistical System* (NCSS) 2007 (UT, EUA) foi usado para as análises estatísticas. Os dados foram avaliados com métodos estatísticos descritivos (p.ex., média, desvio padrão, mediana, intervalo interquartil). Os resultados de ambos os procedimentos foram analisados pelo teste estatístico kappa de Cohen. Os resultados com um valor $p < 0,05$ foram considerados estatisticamente significativos.

Resultados

O IAH médio para todos os pacientes foi de $33,8 \pm 20,5$ eventos/h e variou de 5 a 94,6 eventos/h. O IMC médio foi de $29,2 \pm 4,3$ kg/m² e variou de 19,6-38,3 kg/m². A circunferência média do pescoço foi de $41 \pm 3,1$ cm, com valores que variavam de 33 a 46 cm. A ESSE média foi de $9,5 \pm 6,4$, com valores que variam de 0 a 24. Os resultados de todos esses testes estão listados na [tabela 1](#).

Entre os 63 pacientes, 30 deles deitados em uma configuração anteroposterior, cinco em uma configuração em perfil e 27 em uma configuração concêntrica apresentaram obstrução relacionada com o véu palatino, como observado tanto por MM como DISE. Para cada uma dessas configurações, houve concordância significativa no diagnóstico de obstrução relacionada com o véu palatino entre os dois métodos (anteroposterior, 73%; $\kappa = 0,55$, $p < 0,05$; perfil, 92,1%; $\kappa = 0,348$, $p < 0,05$; e concêntrica, 74,6%, $\kappa = 0,555$, $p < 0,05$) ([fig. 1](#)).

Ambas as técnicas endoscópicas identificaram 50 pacientes com obstrução relacionada com a orofaringe na configuração em perfil (58,7%; $\kappa = 0,414$, $p < 0,05$); nenhum apresentava obstrução em configurações anteroposteriores ou concêntricas, de acordo com ambos os procedimentos ([fig. 2](#)).

No nível da língua, 20 pacientes na configuração anteroposterior foram diagnosticados com colapso grave das vias respiratórias superiores, quando examinados via MM, em

Tabela 1 Demografia do paciente

Característica	Média
Idade, anos \pm DP	48,5 \pm 8,9
Sexo masculino, n (%)	52 (82,5%)
IAH, eventos/h \pm DP	33,8 \pm 20,5
CP, cm \pm DP	41,0 \pm 3,1
ESE, n \pm DP	9,5 \pm 6,4
Mallampati 3-4, n (%)	59 (93,7%)

CP, circunferência do pescoço; DP, desvio padrão; ESE, escala de sonolência de Epworth; IAH, índice apneia-hipopneia.

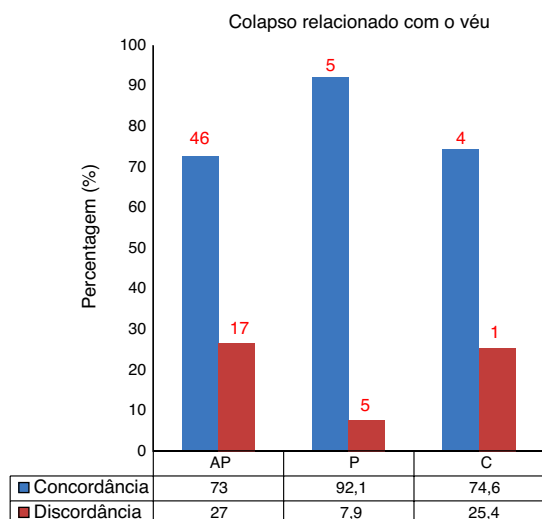


Figura 1 Concordância de diagnóstico de colapso relacionado com o véu em configurações anteroposterior, perfil e concêntrica (AP, anteroposterior; P, perfil; C, concêntrica).

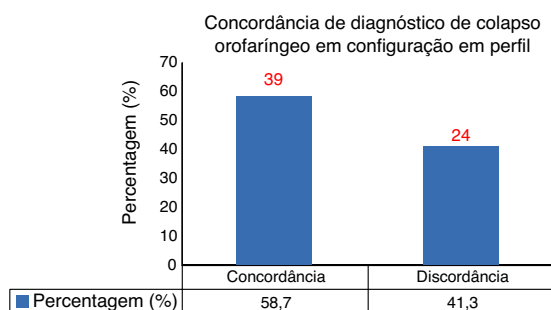


Figura 2 Concordância do diagnóstico de colapso orofaríngeo em configuração em perfil.

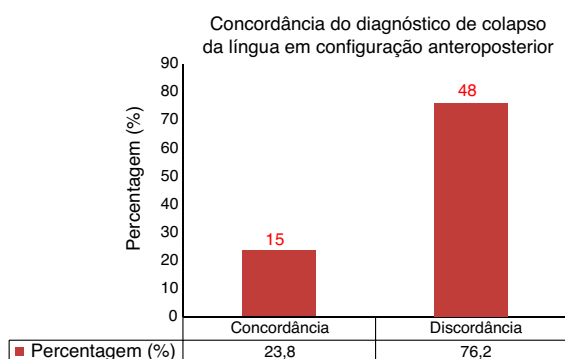


Figura 3 Concordância do diagnóstico de colapso da língua em configuração anteroposterior.

comparação com 51 pacientes diagnosticados por meio de DISE. Isso revela uma falta de concordância no diagnóstico de colapso grave relacionado com a língua entre os dois métodos (76,2%; $\kappa = 0,026$, $p > 0,05$) (fig. 3).

No nível da epiglote (configuração anteroposterior), observou-se colapso grave em 11 pacientes examinados por MM em comparação com 39 pacientes, quando examinados por DISE, o que demonstra falta de concordância entre os dois métodos (57,1%; $\kappa = 0,107$, $p > 0,05$).

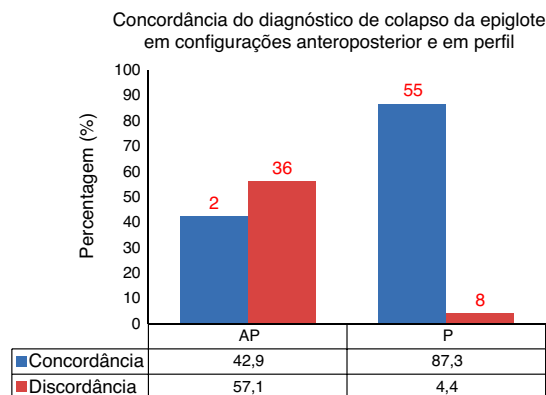


Figura 4 Concordância do diagnóstico de colapso da epiglote em configurações anteroposterior e em perfil (AP, anteroposterior; P, perfil).

Em contrapartida, na configuração em perfil, cinco pacientes examinados por MM, em comparação com nove pacientes examinados por DISE, foram diagnosticados com colapso da via respiratória superior grave, o que demonstra concordância significativa (87,3%; $\kappa = 0,383$, $p < 0,05$) (fig. 4).

Discussão

A identificação do local e do padrão de colapso da via respiratória superior é essencial para prescrever com precisão abordagens terapêuticas para pacientes com SAOS. Além disso, os pacientes são propensos a ter diferentes locais e padrões de colapso da via respiratória superior, bem como uma gama de graus de gravidade da doença. Portanto, a identificação de um tratamento cirúrgico preciso para pacientes com SAOS irá reduzir gastos desnecessários.^{10,11}

Vários métodos têm sido usados para diagnosticar a presença de colapso grave da via respiratória superior específico de um nível.^{12,13} Em 1977, Weitzman et al.⁵ introduziram um exame endoscópico para identificar o local de colapso da via respiratória superior em pacientes com SAOS. Uma técnica que tem sido prontamente usada em cenários clínicos é a MM. Essa técnica pode ser feita em pacientes com SAOS para determinar o local da obstrução nas vias respiratórias superiores, uma vez que é um método barato e de fácil execução que pode fornecer informações valiosas. No presente estudo, a MM foi feita em posição de decúbito dorsal diferente daquela de estudos anteriores. O mecanismo responsável pelo agravamento da OSA em decúbito dorsal permanece obscuro. O mais provável é que se refira ao efeito da gravidade sobre o tamanho ou a forma da via respiratória superior. Uma via respiratória faríngea menor na posição supina, que a torna mais vulnerável ao colapso, é uma explicação intuitiva. No entanto, estudos sobre o tamanho da faringe entre as duas posturas são inconsistentes.^{2,3} Até agora, o efeito da postura na via respiratória superior durante o sono em pacientes com OSA permanece indeterminado. Até onde sabemos, não há estudo relatado que tenha se concentrado na interação entre as posições supina e sentada em MM. Portanto, MM foi desaprovada por ser subjetiva e produzir resultados diferentes quando aplicada por diferentes examinadores.^{10,12} Terris et al.¹⁴ relataram

que, apesar das diferenças de experiência dos examinadores, havia uma alta concordância interexaminador e foi um exame valioso. No entanto, uma limitação é que ele é feito em um estado de vigília e a gravidade do colapso difere entre um estado consciente e inconsciente, provavelmente devido a diferenças no tônus do músculo faríngeo superior. Por essa razão, muitos estudos têm se concentrado na endoscopia durante o sono. Borowiecki et al.⁷ não observaram qualquer obstrução no nível da laringe durante o sono de dez pacientes com apneia do sono e hiperssonia. Croft e Pringle¹⁵ introduziram a DISE em 1991. Esse tipo de endoscopia visualiza diretamente o colapso das vias respiratórias superiores em pacientes deitados em posição supina.

A DISE tem sido frequentemente usada em ambientes clínicos. No entanto, a nossa compreensão das vantagens associadas à DISE foi obscurecida devido à multiplicidade e complexidade dos sistemas de classificação usados para comparar os resultados entre os estudos.¹⁵⁻¹⁸

Vários estudos compararam os resultados obtidos com MM aos relatados com DISE. Soares et al.¹⁹ reportaram que esses métodos endoscópicos produziram diagnósticos semelhantes de colapso retropalatal em 53 pacientes com SAOS. No entanto, a DISE demonstrou uma incidência muito maior de colapso retrolingual grave do que a MM. Além disso, Cavaliere et al.²⁰ demonstraram que o uso de MM seria mais provavelmente indicado para levantar a hipótese de diagnóstico de obstrução da laringe em pacientes com SAOS. Em geral, os dados sobre a comparação de DISE com MM em termos de identificação do local e padrão de colapso da via respiratória superior permanecem escassos.

Neste estudo, comparou-se o diagnóstico dos locais e do grau de colapso da via respiratória superior, de acordo com o sistema de classificação VOTE, entre os dois métodos endoscópicos. Embora MM seja um teste dinâmico, enquanto VOTE é uma classificação estática para a identificação do local e padrão de colapso da via respiratória superior, a comparação dos resultados desses diferentes métodos parece não ser ideal. Portanto, nenhum sistema de classificação dinâmica foi usado para a identificação do local e o padrão de colapso das vias respiratórias superiores na literatura. O sistema de classificação VOTE fornece conhecimento estatístico valioso de obstrução das vias respiratórias superiores e apenas a obstrução pode ser determinada como configuração anteroposterior, em perfil ou concêntrica. Portanto, pode ser inadequado para a identificação exata do colapso da via aérea superior. O sistema de classificação VOTE contém as estruturas mais comumente envolvidas, o grau e a configuração da obstrução relacionados a elas. Embora o sistema de classificação VOTE não reflita o grau de eventos obstrutivos das vias respiratórias superiores de maneira exata, proporciona um conhecimento valioso para a identificação do local e o padrão de colapso da via respiratória superior. Não existe consenso sobre o sistema de classificação do padrão ouro para identificação de colapso da via respiratória superior. Além disso, o uso de um sistema de escore universal pode facilitar a avaliação científica dos estudos feitos em centros únicos, bem como estudos multicêntricos, o que possibilitando a comparação dos resultados.^{17,20} A falta de dados dificulta o esclarecimento de várias questões controversas. A classificação VOTE é um método de avaliação qualitativo medido como o grau de

eventos obstrutivos das vias respiratórias superiores, que se concentra em estruturas primárias que contribuem para o colapso das vias respiratórias superiores e sua relação com a gravidade do colapso.^{20,21} A gravidade associada do colapso e a sua classificação dependem de experiências e confiabilidade do cirurgião.¹⁷ A obstrução das vias respiratórias superiores é classificada como nenhuma, parcial e total; uma classificação geral, mas que é útil para orientar as opções de tratamento para pacientes com SAOS, uma vez que é difícil determinar uma porcentagem exata de obstrução em pacientes.

A úvula e o palato mole são os principais fatores envolvidos no colapso do nível velofaríngeo em pacientes com SAOS.^{16,22} A obstrução desse nível pode ocorrer por colapso em uma configuração anteroposterior, em perfil ou concêntrica.²¹ Em nosso estudo, houve concordância estatisticamente significativa entre os dois procedimentos endoscópicos para todas as configurações com relação à obstrução relacionada com a velofaríngea.

Tonsilas, tecidos da parede lateral da faringe que consistem em musculatura e coxins gordurosos parafaríngeos adjacentes, contribuem para o colapso do nível orofaríngeo em pacientes com SAOS.^{12,13} A obstrução nesse nível pode ocorrer via colapso na configuração em perfil e concêntrica.²³ Observou-se concordância estatisticamente significativa no diagnóstico de obstruções relacionadas com a orofaringe na configuração em perfil entre os dois métodos.

A obstrução relacionada com a língua é um achado comum em pacientes com SAOS e é identificada principalmente em uma configuração anteroposterior.²³ A dilatação do tônus muscular da língua é mais pronunciada em pacientes com SAOS.²²⁻²⁴ Em nosso estudo, a presença e o grau de obstrução da língua diferiam pelo método, MM indica colapso grave em 20 pacientes e DISE indica queda grave em 51 pacientes na configuração anteroposterior no nível da língua. No presente estudo, a presença de obstrução da língua foi maior do que nos estudos anteriores na literatura. Variáveis de confusão abordadas incluem sedação profunda, escores mais elevados de Mallampati, observação extremamente sensível e exame prolongado. No presente estudo, não usamos a monitoração de índice bispectral para determinar, de forma objetiva, o nível de sedação. Além disso, não afirmamos que o nível de sedação foi semelhante em todos os pacientes. Em segundo lugar, existe uma heterogeneidade entre o presente estudo e outros publicados com relação ao escore de Mallampati. Em terceiro lugar, a experiência do cirurgião pode afetar a identificação do local e do padrão de colapso da via respiratória superior. Em geral, diversas variáveis são diferentes entre os pacientes com SAOS, inclusive idade, índice de massa corporal, cirurgias anteriores, variáveis cefalométricas, sexo e etnia, que contribuem para a heterogeneidade entre o presente estudo e outros já publicados.

Não se observou concordância significativa na incidência de colapso grave relacionado com a epiglote na configuração anteroposterior com MM em comparação com DISE, mas sim na configuração em perfil. Novos estudos com amostras maiores são necessários para dar apoio às altas correlações entre MM e DISE observadas neste estudo, no diagnóstico de obstrução relacionada com a epiglote na configuração em perfil.

Em um estudo prospectivo de Gregorio et al.¹ relatou-se que mais obstruções retroglossais foram detectadas durante a endoscopia do sono, em comparação com MM. Por outro lado, DISE não é um estado de sono natural. No sono natural, há uma redução no tônus do músculo genioglosso durante o sono NREM e REM, que é mais pronunciada na AOS do que o normal. Durante a sedação inconsciente com propofol, reduções no tônus do genioglosso também ocorrem e podem contribuir para o colapso da base da língua.

As limitações deste estudo são o tamanho da amostra, a falta do nível de sedação e a inexistência de randomização. Se o desenho do estudo fosse randomizado, com amostras maiores, poderia ser mais valioso.

Conclusão

Observou-se concordância estatisticamente significativa no diagnóstico de obstruções relacionadas com o véu e a orofaringe entre MM e DISE. Em contraste, não observamos essa concordância entre as técnicas quando identificamos obstrução relacionada com a língua e a epiglote. No entanto, MM pode ser feita em pacientes com SAOS para determinar o local da obstrução nas vias aéreas superiores, uma vez que é um método barato e de fácil execução, que pode proporcionar algum conhecimento do padrão de colapso da faringe. Nossos resultados sugerem que a DISE é um método fácil de usar, seguro e válido para identificar a gravidade do colapso da via respiratória superior em diferentes níveis das vias respiratórias. Também recomendamos o uso da classificação VOTE em combinação com a DISE.

Conflitos de interesse

Os autores declaram não haver conflitos de interesse.

Referências

- Gregório MG, Jacomelli M, Figueiredo AC, Cahali MB, Pedreira WL Jr, Lorenzi Filho G. Evaluation of airway obstruction by nasopharyngoscopy: comparison of the Müller maneuver versus induced sleep. *Braz J Otorhinolaryngol*. 2007;73:618–22.
- Viana Ada C Jr, Thuler LC, Araújo-Melo MH. Drug-induced sleep endoscopy in the identification of obstruction sites in patients with obstructive sleep apnea: a systematic review. *Braz J Otorhinolaryngol*. 2015;81:439–46.
- Blumen MB, Latournerie V, Bequignon E, Guillere L, Chabolle F. Are the obstruction sites visualized on drug-induced sleep endoscopy reliable? *Sleep Breath*. 2015;19:1021–6.
- Qureshi A, Ballard DR, Nelson SH. Obstructive sleep apnea. *J Allergy Immunol*. 2003;112:643–51.
- Weitzman ED, Pollak C, Borowiecki B, Burack B, Shprintzen R, Rakoff S. The hypersomnia sleep–apnea syndrome: site and mechanism of upper airway obstruction. *Trans Am Neurol Assoc*. 1977;102:150–3.
- Guilleminault C, Hill MW, Simmons FB, Dement WC. Obstructive sleep apnea: electromyographic and fiberoptic studies. *Exp Neurol*. 1978;62:48–67.
- Borowiecki B, Pollak CP, Weitzman ED, Rakoff S, Imperato J. Fibro-optic study of pharyngeal airway during sleep in patients with hypersomnia obstructive sleep-apnea syndrome. *Laryngoscope*. 1978;88:1310–3.
- Sher AE, Thorpy MJ, Shprintzen RJ, Spielman AJ, Burack B, McGregor PA. Predictive value of Müller maneuver in selection of patients for uvulopalatopharyngoplasty. *Laryngoscope*. 1985;95:1483–7.
- Pringle MB, Croft CB. A comparison of sleep nasendoscopy and the Muller manoeuver. *Clin Otolaryngol Allied Sci*. 1991;16:559–62.
- Safiruddin F, Koutsourelakis I, de Vries N. Analysis of the influence of head rotation during drug-induced sleep endoscopy in obstructive sleep apnea. *Laryngoscope*. 2014;124:2195–9.
- Fernández-Julían E, García-Pérez MÁ, García-Callejo J, Ferrer F, Martí F, Marco J. Surgical planning after sleep versus awake techniques in patients with obstructive sleep apnea. *Laryngoscope*. 2014;124:1970–4.
- Lee CH, Kim DK, Kim SY, Rhee CS, Won TB. Changes in site of obstruction in obstructive sleep apnea patients according to sleep position: a DISE study. *Laryngoscope*. 2015;125:248–54.
- Friedman M, Ibrahim H, Bass L. Clinical staging for sleep-disordered breathing. *Otolaryngol Head Neck Surg*. 2002;127:13–21.
- Terris DJ, Hanasono MM, Liu YC. Reliability of the Muller maneuver and its association with sleep-disordered breathing. *Laryngoscope*. 2000;110:1819–23.
- Croft CB, Pringle M. Sleep nasendoscopy: a technique of assessment in snoring and obstructive sleep apnoea. *Clin Otolaryngol Allied Sci*. 1991;16:504–9.
- Kezirian E. Drug-induced sleep endoscopy. *Oper Tech Otolaryngol*. 2006;17:230–2.
- Safiruddin F, Koutsourelakis I, de Vries N. Upper airway collapse during drug induced sleep endoscopy: head rotation in supine position compared with lateral head and trunk position. *Eur Arch Otorhinolaryngol*. 2015;272:485–8.
- De Vito A, Carrascollatas M, Vanni A, Bosi M, Braghioroli A, Campanini A, et al. European position paper on drug-induced sedation endoscopy (DISE). *Sleep Breath*. 2014;18:453–65.
- Soares D, Folbe AJ, Yoo G, Badr MS, Rowley JA, Lin HS. Drug-induced sleep endoscopy vs awake Müller’s maneuver in the diagnosis of severe upper airway obstruction. *Otolaryngol Head Neck Surg*. 2013;148:151–6.
- Cavaliere M, Russo F, Iemma M. Awake versus drug-induced sleep endoscopy: evaluation of airway obstruction in obstructive sleep apnea/hypopnoea syndrome. *Laryngoscope*. 2013;123:2315–8.
- Kezirian EJ, Hohenhorst W, de Vries N. Drug-induced sleep endoscopy: the VOTE classification. *Eur Arch Otorhinolaryngol*. 2011;268:1233–6.
- Soares D, Sinawe H, Folbe AJ, Yoo G, Badr S, Rowley JA, et al. Lateral oropharyngeal wall and supraglottic airway collapse associated with failure in sleep apnea surgery. *Laryngoscope*. 2012;122:473–9.
- Koo SK, Choi JW, Myung NS, Lee HJ, Kim YJ, Kim YJ. Analysis of obstruction site in obstructive sleep apnea syndrome patients by drug induced sleep endoscopy. *Am J Otolaryngol*. 2013;34:626–30.
- Zerpa Zerpa V, Carrasco Llatas M, Agostini Porras G, Dalmau Galofre J. Drug-induced sedation endoscopy versus clinical exploration for the diagnosis of severe upper airway obstruction in OSAHS patients. *Sleep Breath*. 2015;19:1367–72.