



ARTIGO ORIGINAL

## Endoscopic observation of different repair patterns in human traumatic tympanic membrane perforations<sup>☆</sup>



Peng Huang<sup>a</sup>, Shujun Zhang<sup>b</sup>, Xinhong Gong<sup>a</sup>, Xuesong Wang<sup>a</sup> e Zi-Han Lou<sup>c,\*</sup>

<sup>a</sup> Binzhou Centre Hospital, Department of Otorhinology, Shandong, China

<sup>b</sup> Binzhou Centre Hospital, Department of Physiatry, Shandong, China

<sup>c</sup> Xinxiang Medical University, Department of Clinical Medicine, Henan, China

Recebido em 4 de março de 2017; aceito em 30 de junho de 2017

Disponível na Internet em 22 de setembro de 2017

### KEYWORDS

Tympanic membrane perforation;  
Trauma;  
Epithelial cell;  
Granulation tissue;  
Endoscope

### Abstract

**Introduction:** In the last decade, there has been an increasing use of biomaterial patches in the regeneration of traumatic tympanic membrane perforations. The major advantages of biomaterial patches are to provisionally restore the physiological function of the middle ear, thereby immediately improving ear symptoms, and act as a scaffold for epithelium migration. However, whether there are additional biological effects on eardrum regeneration is unclear for biological material patching in the clinic.

**Objective:** This study evaluated the healing response for different repair patterns in human traumatic tympanic membrane perforations by endoscopic observation.

**Methods:** In total, 114 patients with traumatic tympanic membrane perforations were allocated sequentially to two groups: the spontaneous healing group ( $n = 57$ ) and Gelfoam patch-treated group ( $n = 57$ ). The closure rate, closure time, and rate of otorrhea were compared between the groups at 3 months.

**Results:** Ultimately, 107 patients were analyzed in the two groups (52 patients in the spontaneous healing group vs. 55 patients in the Gelfoam patch-treated group). The overall closure rate at the end of the 3 month follow-up period was 90.4% in the spontaneous healing group and 94.5% in the Gelfoam patch-treated group; the difference was not statistically significant ( $p > 0.05$ ). However, the total average closure time was significantly different between

DOI se refere ao artigo: <http://dx.doi.org/10.1016/j.bjorl.2017.06.011>

<sup>☆</sup> Como citar este artigo: Huang P, Zhang S, Gong X, Wang X, Lou Z-H. Endoscopic observation of different repair patterns in human traumatic tympanic membrane perforations. Braz J Otorhinolaryngol. 2018;84:545–52.

\* Autor para correspondência.

E-mail: [yiwulouzihan@126.com](mailto:yiwulouzihan@126.com) (Z. Lou).

A revisão por pares é da responsabilidade da Associação Brasileira de Otorrinolaringologia e Cirurgia Cérvico-Facial.

the two groups ( $26.8 \pm 9.1$  days in the spontaneous healing group vs.  $14.7 \pm 9.1$  days in the Gelfoam patch-treated group,  $p < 0.01$ ). In addition, the closure rate was not significantly different between the spontaneous healing group and Gelfoam patch-treated group regardless of the perforation size. The closure time in the Gelfoam patch-treated group was significantly shorter than that in the spontaneous healing group regardless of the perforation size (small perforations:  $7.1 \pm 1.6$  days vs.  $12.6 \pm 3.9$ , medium-sized perforations:  $13.3 \pm 2.2$  days vs.  $21.8 \pm 4.2$  days, and large perforations:  $21.2 \pm 4.7$  days vs.  $38.4 \pm 5.7$  days;  $p < 0.01$ ).

**Conclusion:** In the regeneration of traumatic tympanic membrane perforations, Gelfoam patching not only plays a scaffolding role for epithelial migration, it also promotes edema and hyperplasia of granulation tissue at the edges of the perforation and accelerates eardrum healing.

© 2017 Associação Brasileira de Otorrinolaringologia e Cirurgia Cérvico-Facial. Published by Elsevier Editora Ltda. This is an open access article under the CC BY license (<http://creativecommons.org/licenses/by/4.0/>).

## PALAVRAS-CHAVE

Perfuração da membrana timpânica;  
Trauma;  
Célula epitelial;  
Tecido de granulação;  
Endoscópio

## Observação endoscópica de diferentes padrões de reparo em perfurações humanas traumáticas da membrana timpânica

### Resumo

**Introdução:** Na última década, houve um uso crescente de placas biomateriais na regeneração de perfurações traumáticas da membrana timpânica. As principais vantagens das placas de biomateriais são restaurar provisoriamente a função fisiológica da orelha média, assim melhoram imediatamente os sintomas da orelha e atuam como um suporte para a migração do epitélio. No entanto, não se sabe se há efeitos clínicos adicionais na regeneração do tímpano em relação ao fragmento de material biológico.

**Objetivo:** Avaliar a resposta de cicatrização para diferentes padrões de reparo em perfurações de membrana timpânica traumáticas humanas por meio de observação endoscópica.

**Método:** Foram alocados 114 pacientes com perfurações de membrana timpânica traumáticas sequencialmente para dois grupos: o de cicatrização espontânea ( $n = 57$ ) e o tratado com esponja de Gelfoam ( $n = 57$ ). A velocidade de fechamento, o tempo de fechamento e a taxa de otorreia foram comparados entre os grupos aos três meses.

**Resultados:** Foram analisados 107 pacientes nos dois grupos (52 no de cicatrização espontânea e 55 no tratado com esponja de Gelfoam). A velocidade global de fechamento no fim do período de seguimento de três meses foi de 90,4% no grupo de cicatrização espontânea e de 94,5% no grupo tratado com esponja de Gelfoam; a diferença não foi estatisticamente significativa ( $p > 0,05$ ). No entanto, o tempo total médio de fechamento foi significativamente diferente entre os dois grupos ( $26,8 \pm 9,1$  dias no de cicatrização espontânea versus  $14,7 \pm 9,1$  dias no tratado com esponja de Gelfoam,  $p < 0,01$ ). Além disso, a velocidade de fechamento não foi significativamente diferente entre o grupo de cicatrização espontânea e o grupo tratado com esponja de Gelfoam, independentemente do tamanho da perfuração. O tempo de fechamento no grupo tratado com esponjas de Gelfoam foi significativamente menor do que no grupo de cicatrização espontânea, independentemente do tamanho da perfuração (pequenas perfurações:  $7,1 \pm 1,6$  dias vs.  $12,6 \pm 3,9$ , perfurações de tamanho médio:  $13,3 \pm 2,2$  dias vs.  $21,8 \pm 4,2$  dias e grandes perfurações:  $21,2 \pm 4,7$  dias vs.  $38,4 \pm 5,7$  dias;  $p < 0,01$ ).

**Conclusão:** Na regeneração de PMT traumáticas, a esponja de Gelfoam não só desempenha um papel de estrutura para a migração epitelial, mas também promove edema e hiperplasia de tecido de granulação nas bordas da perfuração e acelera a cicatrização do tímpano.

© 2017 Associação Brasileira de Otorrinolaringologia e Cirurgia Cérvico-Facial. Publicado por Elsevier Editora Ltda. Este é um artigo Open Access sob uma licença CC BY (<http://creativecommons.org/licenses/by/4.0/>).

## Introdução

As perfurações traumáticas de membrana timpânica (PMT) tendem a cicatrizar espontaneamente; o tempo de cura para a maioria das PMT é de 1-3 meses. Muitos estudos mostraram que uma ponte biológica pode encurtar o tempo de fechamento de PMT traumáticas e até mesmo melhorar a velocidade de fechamento.<sup>1-10</sup> Esses estudos relataram

que uma característica fundamental das pontes biológicas era fornecer uma estrutura para a migração de células epiteliais para ajudar no processo de reparo de PMT traumáticas. No entanto, estudos anteriores foram baseados em exames histológicos experimentais.<sup>4,7,8,11,12</sup> Não se sabe se o material biológico apresenta efeitos biológicos adicionais sobre a regeneração do tímpano. O objetivo deste estudo foi observar o processo de reparo de PMT traumáticas humanas

em diferentes condutas clínicas (cicatrização espontânea versus esponja de Gelfoam) por meio da observação endoscópica dinâmica.

## Pacientes e método

### Indivíduos

Um estudo clínico controlado com alocação prospectiva e sequencial foi feito no Departamento de Otorrinolaringologia, Cirurgia de Cabeça e Pescoço. O protocolo de estudo foi aprovado pelo nosso Comitê de Ética em Pesquisa (n° 20141201). Os investigadores obtiveram o consentimento por escrito de cada participante ou de seus responsáveis. Foram incluídos 107 pacientes com PMT traumática, de janeiro de 2015 e junho de 2016.

### Critérios de inclusão

Os casos que atenderam aos seguintes critérios de inclusão foram analisados: (i) uma PMT induzida por tapa ou soco dentro de sete dias das lesões; (ii) idade  $\geq 16$  anos e (iii) PMT secas.

### Critérios de exclusão

(i) PMT úmida ou com otorreia sanguinolenta, aquosa e/ou purulenta na primeira consulta hospitalar; (ii) vertigens graves ou suspeita de ruptura ossicular após exame físico ou imagem; (iii) lesões por explosão, lesões por esportes aquáticos ou lesões diretas; e (iv) história de doença anterior da orelha média, tímpano atrófico ou miringosclerose.

A membrana timpânica foi examinada com um endoscópio após a remoção de cerume ou coágulos sanguíneos do meato acústico externo (MAE) com um cotonete embebido em solução de povidona e iodo. A membrana timpânica foi simultaneamente fotografada com uma câmera de vídeo digital e o tamanho da perfuração foi analisado com o *software* Image J (NIH, Bethesda, MD, EUA). Cada perfuração foi atribuída a uma das três categorias com base na porção afetada do tímpano: pequena  $< 1/8$ ; média  $1/8$  a  $1/4$ ; e grande  $> 1/4$ .<sup>9</sup> Idade, sexo, data de lesão, presença ou ausência de otorreia e achados clínicos associados, inclusive perda auditiva, vertigem e zumbido, foram registrados em cada visita. Uma vez que a cicatrização da perfuração está associada ao fechamento do GAP aéreo-ósseo, exame audiométrico não foi feito neste estudo.<sup>5,6,13</sup>

### Alocação de tratamento

Os 114 indivíduos foram alocados em dois grupos: cicatrização espontânea ( $n = 57$ ) e esponja de Gelfoam ( $n = 57$ ). Esse procedimento foi feito pelo investigador principal com a ajuda de um enfermeiro e com um método de alocação sequencial. Especificamente, os indivíduos consecutivos que atendiam aos critérios de inclusão e assinaram o formulário de consentimento foram alocados alternadamente nos dois grupos com base na ordem de consulta hospitalar inicial, tamanho da perfuração e data de devolução do formulário de consentimento assinado.

## Tratamentos

### Grupo de cicatrização espontânea

Pacientes nesse grupo não receberam intervenção mas foram submetidos a acompanhamento regular.

### Grupo tratado com esponja de Gelfoam

O meato acústico externo foi limpo com um cotonete embebido em uma solução de povidona e iodo. Nenhuma das bordas da perfuração foi submetida a manipulação. Uma lâmina de Gelfoam modificada e pressionada, maior do que a perfuração, foi embebida em pomada de clortetraciclina 5% e depois colocada sobre o remanescente da membrana timpânica (isto é, técnica de sobreposição – *onlay*), cobriu completamente a área perfurada, de modo que pelo menos 2 mm da esponja de Gelfoam recobrissem a margem.

### Acompanhamento

A amoxicilina oral foi administrada a todos os indivíduos por uma semana. O acompanhamento foi agendado para duas vezes por semana após o início do tratamento. Posteriormente, o acompanhamento foi agendado uma vez por semana até o fechamento completo da perfuração ser alcançado, ou por até três meses. A membrana timpânica foi examinada repetidamente por endoscopia em todas as consultas de acompanhamento. A bandagem inicial de Gelfoam era removida e uma nova esponja de Gelfoam era colocada sobre a membrana timpânica a cada consulta no grupo do Gelfoam. Para reduzir o viés do médico, eventos clínicos como o fechamento da membrana timpânica ou a presença de otorreia foram fotograficamente usados com slides coloridos. Se um paciente apresentasse vertigem grave, os sinais de fístula de perilinfa eram avaliados e o paciente era excluído do estudo. O fechamento da perfuração foi confirmado por exame endoscópico. Os dados demográficos e as medidas de desfecho foram expressos como a média  $\pm$  DP e analisadas com o teste de qui-quadrado pareado ou o teste *t* com o *software* SPSS (ver 11.0 para Windows, SPSS Inc., Chicago, IL, EUA). As diferenças foram consideradas estatisticamente significantes em  $p < 0,05$ .

## Resultados

### Demografia do paciente

Preencheram os critérios de inclusão e foram analisados 114 casos. Houve perda de seguimento de quatro pacientes no grupo de cicatrização espontânea e de dois pacientes no grupo tratado com esponja de Gelfoam. Além disso, um caso de infecção de orelha média foi observado no grupo de cicatrização espontânea; no entanto, não foram observadas infecções de orelha média no grupo tratado com esponjas de Gelfoam. Assim, 107 pacientes foram analisados nos dois grupos (52 no grupo de cicatrização espontânea versus 55 no grupo tratado com esponjas de Gelfoam). Dos 52 pacientes no grupo de cicatrização espontânea, o tamanho da perfuração era pequeno em 14 pacientes, médio em

**Tabela 1** Características demográficas dos grupos com cicatrização espontânea e com esponja de Gelfoam

Grupo	Cicatrização espontânea	Esponja de Gelfoam	p-valor
Nº	52	55	-
Idade (anos)	36,4 ± 5,2	37,1 ± 4,8	0,486 <sup>a</sup>
Sexo (M:F)	11:41	17:38	0,472 <sup>b</sup>
Tamanho (P:M:G)	14:21:17	12:24:19	0,516 <sup>b</sup>
Duração (dias)	3,7 ± 2,1	3,2 ± 1,8	0,553 <sup>a</sup>
Lado do ouvido (E:D)	46:6	47:8	0,847 <sup>b</sup>
Borda dobrada (com:sem)	12:5	16:3	0,378 <sup>b</sup>

p < 0,05 foi considerado estatisticamente significativo.

<sup>a</sup> teste t.

<sup>b</sup> Teste X<sup>2</sup>.

21 e grande em 17. Dos 55 pacientes no grupo tratado com esponjas de Gelfoam, o tamanho da perfuração era pequeno em 12, médio em 24 e grande em 19. Entre as PMT grandes, borda dobrada foi observada em 12 pacientes no grupo de cicatrização espontânea e em 16 no grupo tratado com esponjas de Gelfoam. Os dados demográficos para os pacientes nos dois grupos são apresentados na [tabela 1](#). A média da idade, a proporção de pacientes do sexo masculino e feminino, o tamanho da perfuração, a borda dobrada e o tempo médio decorrido entre a lesão e a consulta no hospital foi semelhante nos dois grupos ( $p > 0,05$ ).

### Desfecho de cicatrização

Os pacientes foram acompanhados durante três meses ou até o fechamento completo da perfuração. O desfecho da cicatrização é resumido na [tabela 2](#). A velocidade global de fechamento no fim do período de acompanhamento de três meses foi de 90,4% no grupo de cicatrização espontânea e 94,5% no grupo tratado com esponjas de Gelfoam; a diferença não foi estatisticamente significativa ( $p > 0,05$ ). No entanto, o tempo médio de fechamento total foi significativamente diferente entre os dois grupos ( $26,8 \pm 9,1$  dias no grupo de cicatrização espontânea *versus*  $14,7 \pm 9,1$  dias no grupo tratado com esponjas de Gelfoam,  $p < 0,01$ ).

O desfecho de cicatrização com base na classificação do tamanho da perfuração após três meses de seguimento é mostrado na [tabela 2](#). A velocidade de fechamento não foi significativamente diferente entre o grupo de cicatrização espontânea e o grupo tratado com esponjas de Gelfoam, independentemente do tamanho da perfuração. No entanto, o tempo de fechamento no grupo tratado com esponjas de

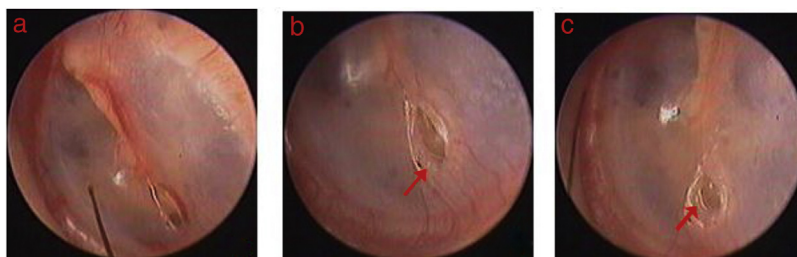
Gelfoam foi significativamente menor do que no grupo de cicatrização espontânea, independentemente do tamanho da perfuração (pequenas perfurações:  $7,1 \pm 1,6$  dias vs.  $12,6 \pm 3,9$ ; perfurações médias:  $13,3 \pm 2,2$  dias vs.  $21,8 \pm 4,2$  dias e grandes perfurações:  $21,2 \pm 4,7$  dias vs.  $38,4 \pm 5,7$  dias;  $p < 0,01$ ).

### Observação endoscópica

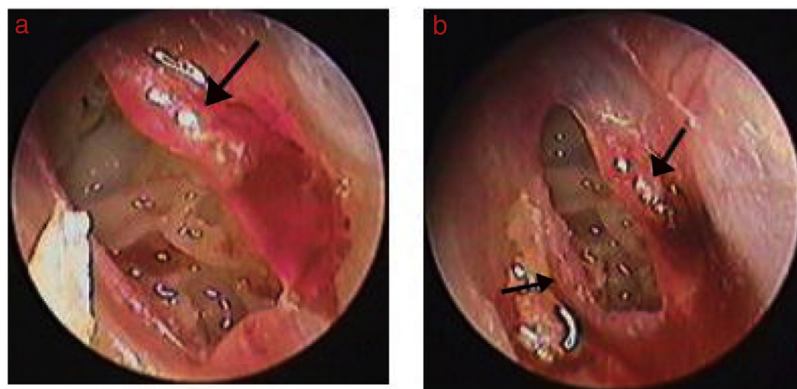
Nos 52 pacientes do grupo de cicatrização espontânea, hiperemia e edema nas bordas de perfuração foram observados em 48 h e vários graus de proliferação do epitélio fino e transparente ocorreram e formaram algumas áreas de tímpano regenerado em 3-4 dias. O edema nas bordas da perfuração diminuiu gradualmente e ocorreu turbidez imediatamente após a regeneração do tímpano em 4-5 dias. Posteriormente, o epitélio estendeu-se gradualmente e migrou da borda para o centro da perfuração. Sete perfurações de tamanho pequeno tiveram o fechamento completo em uma semana. O epitélio continuou a crescer e migrar para o centro das perfurações não cicatrizadas até serem completamente fechadas ([fig. 1](#)). No entanto, o crescimento epitelial apresentou migração externa em um caso de perfuração pequena e em duas perfurações de grande porte, gradualmente formou uma crosta que não fechou a perfuração em até três meses de observação. Em duas perfurações de grande porte o epitélio parou de crescer após cerca de seis semanas a dois meses e não fechou a perfuração no período de três meses. Além disso, em uma perfuração de pequeno porte, o tímpano regenerado não apresentou coloração opaca característica e a perfuração foi fechada por um neotímpano atrófico. Em 11 perfurações

**Tabela 2** Desfecho da cicatrização de diferentes tamanhos de perfurações na cicatrização espontânea e no grupo de esponja de Gelfoam

Grupo	Tamanho da perfuração	Nº	Taxa de fechamento (%)	Tempo médio de fechamento
Cicatrização espontânea	Pequena	14	13 (92,85)	12,6 ± 3,9
	Média	21	21 (100,4)	21,8 ± 4,2
	Grande	17	13 (76,5)	38,4 ± 5,7
Esponja de Gelfoam	Pequena	12	12 (100,0)	7,1 ± 1,6
	Média	24	23 (95,8)	13,3 ± 2,2
	Grande	19	17 (89,5)	21,2 ± 4,7



**Figura 1** Processo e cicatrização espontânea de uma perfuração pequena: (A-C) dia 1, dia 5 e dia 8 após a perfuração. A seta vermelha indica proliferação do epitélio no rebordo.



**Figura 2** Processo de cicatrização da perfuração após colocação de esponja de Gelfoam: (A) 3 dias após tratamento com; (B) 4 dias após tratamento. Setas pretas indicam tecido de granulação, edema e exsudato na margem.

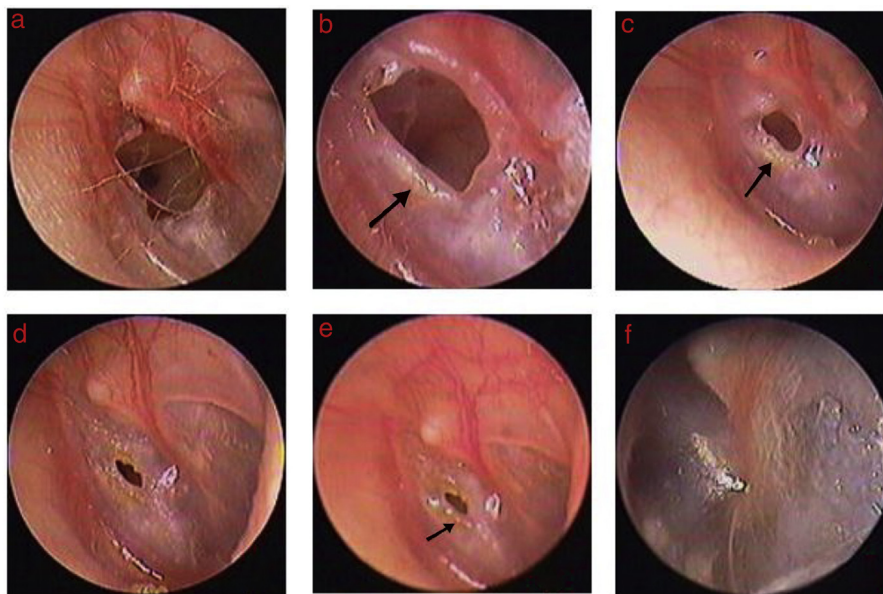
de grande porte, o epitélio da parte externa das bordas gradualmente tornou-se necrosado e subsequentemente migrou para o meato acústico externo após o fechamento da perfuração, não afetou o processo de cicatrização. Das 47 PMT cicatrizadas, a morfologia do neotímpano estava normal em 46 pacientes e atrófica em uma perfuração de tamanho pequeno.

Em 48 dos 55 pacientes do grupo tratado com esponja de Gelfoam, edema, tecido hiperplástico granulado avermelhado e exsudação foram observados nas bordas da perfuração 2-3 dias após o procedimento. O tecido de regeneração tinha aspecto granulado espesso e avermelhado que aumentou gradualmente e migrou para o centro da perfuração. Posteriormente, a epitelização ocorreu na superfície do tecido de granulação e, finalmente, a perfuração foi fechada. Em quatro perfurações de grande porte ocorreram edema significativo e hiperplasia de tecido de granulação que gradualmente se tornaram predominantes nas bordas. Quatro perfurações de grande porte fecharam completamente em 9-12 dias (figs. 2 e 3). Em 14 perfurações grandes as bordas gradualmente se edemaciaram e posteriormente o edema dissipou-se enquanto o tecido de granulação vermelho ou proliferação epitelial aumentaram gradualmente ao longo do tempo. No entanto, essa mesma sequência de acontecimentos não foi observada durante o período de seguimento em uma perfuração de tamanho pequeno e duas perfurações de grande porte, essas três PMT não fecharam em um período de três meses. Dos 52 tímpanos cicatrizados no grupo tratado com Gelfoam, o neotímpano era mais espesso inicialmente, mas tornou-se normal em cerca de 3-7 dias após a cicatrização.

## Discussão

Há pelo menos duas vantagens para o uso de material biológico na regeneração de PMT traumáticas:<sup>1-3,5,6,9,10</sup> 1) Uma placa de material biológico de espessura similar ao tímpano cobre a perfuração e pode restaurar provisoriamente a função fisiológica da orelha média, melhorar imediatamente os sintomas da orelha (p.ex., zumbido e plenitude auditiva); e 2) Uma placa de material biológico atua como uma estrutura para a migração do epitélio e reduz o tempo de fechamento das PMT traumáticas. Este estudo também sugere que o tempo de fechamento do grupo tratado com Gelfoam foi significativamente menor do que o do grupo de cicatrização espontânea independentemente do tamanho da perfuração. No entanto, o efeito terapêutico do material biológico em PMT traumáticas não é completamente compreendido.

A maioria dos pesquisadores acredita que o material biológico atua apenas como uma estrutura de apoio para a migração do epitélio e não melhora a velocidade de fechamento.<sup>2,5,6</sup> No nosso estudo, o processo de cicatrização espontânea das PMT traumáticas humanas foi semelhante ao do grupo experimental; ou seja, as perfurações foram primeiramente fechadas pela proliferação da camada epidérmica do tímpano a partir dos centros de proliferação, seguida pela proliferação da camada fibrosa.<sup>14-16</sup> A migração centripeta de uma única camada fina e transparente (mais provavelmente uma camada epitelial proliferativa) foi o primeiro evento observado pela endoscopia e o espessamento dessa camada (presumivelmente devido ao surgimento e crescimento das camadas fibrosas e mucosas embaixo)



**Figura 3** O processo de cicatrização da perfuração após a colocação de esponja de Gelfoam: (A) 1º dia após perfuração; (B-E) 2, 4, 7 e 9 dias e 2 semanas após colocação de esponja de Gelfoam. Setas pretas indicam tecido de granulação, edema e exsudato na margem.

seguiu-se na maioria das PMT traumáticas. No entanto, a migração para fora de uma única camada epidérmica fina ocorreu em 1-2 semanas, gradualmente formou uma crosta e não conseguiu fechar a perfuração de alguns pacientes. Além disso, o epitélio cessou o crescimento em cerca de seis semanas a dois meses, não houve alteração de opacificação característica de regeneração na MT. O fechamento não ocorreu no prazo de três meses em duas perfurações de grande porte. As células epiteliais podem ter se desviado do centro da perfuração e migrado para fora durante a cicatrização espontânea ou as células epiteliais hiperplásicas podem não ter sido suficientes para reparar a perfuração. No entanto, no grupo tratado com esponjas de Gelfoam, a migração externa com desvio do tecido regenerado da borda da perfuração não foi observada em todos os pacientes com perfuração grande. Edema, tecido hiperplásico de granulação avermelhado e exsudação foram observados nas bordas das perfurações nas quais a esponja de Gelfoam foi usada. O tecido de granulação avermelhado migrou centripetamente, primeiro fechou a perfuração, seguido de epitelização na maioria dos casos. Curiosamente, edema significativo e hiperplasia de tecido de granulação nas bordas resultaram em cicatrização mais rápida em quatro perfurações de grande porte; em outros, nos quais edema e tecido hiperplásico de granulação avermelhado não ocorreram, o fechamento falhou. Especulamos que a resposta inflamatória a uma placa de material biológico na borda de perfuração desempenha um papel vital na regeneração de PMT traumáticas.

A regeneração de PMT é um processo biológico complexo que envolve a proliferação e migração de células epiteliais, hiperplasia de fibroblastos e remodelação do tecido vascular.<sup>17</sup> A esponja de Gelfoam promoveu edema e tecido de granulação nas bordas da perfuração, ricos

em neovascularização e fibroblastos, o que forneceu o oxigênio e a nutrição necessários para a cicatrização das feridas,<sup>18</sup> acelerou assim a cicatrização de PMT. Uma grande quantidade de exsudato nas bordas não só ajudou a evitar necrose e aderência, mas o ambiente úmido também estimulou o rápido crescimento de células epiteliais e fibroblastos, facilitou assim a cicatrização.<sup>19,20</sup> Embora a pomada de clotetraciclina tenha sido um fator de confusão nesse estudo, mantém o tímpano úmido e promove a hiperplasia de tecido de granulação nas bordas da perfuração, ajuda na cicatrização do tímpano.<sup>21,22</sup> No entanto, o número de pacientes que recebeu pomada de clortetraciclina em nosso estudo foi pequeno; ela seca em poucos dias, de modo que os efeitos na cicatrização do tímpano foram insignificantes. Em estudos clínicos, uma pomada antibiótica é geralmente usada para proteger o material biológico (p.ex., casca de ovo<sup>2</sup> e curativo Steri-Strip<sup>5</sup>) e evita que ele se separe do tímpano. Um estudo clínico de uso de uma peça folha de papel isolada em PMT traumáticas relatou uma velocidade de fechamento de 92%.<sup>10</sup>

Estudos anteriores enfatizaram muito a função da estrutura das placas e ignoraram a resposta inflamatória e a hiperplasia do tecido de granulação nos rebordos da perfuração. Um estudo histológico demonstrou que diferentes materiais biológicos podem causar diferentes graus de inflamação.<sup>4,11,12</sup> Estudos clínicos também observaram que o reparo de PMTs traumáticas não era completamente dependente do suporte da estrutura; pelo contrário, a aplicação tópica de determinados agentes isolados (p.ex., fatores de crescimento<sup>23,24</sup> e gotas de ofloxacina na orelha<sup>25</sup>) promoveu cicatrização mais rápida em comparação com agentes combinados com materiais biológicos. Da mesma maneira, alguns pesquisadores enfatizaram bastante o papel da proliferação e migração do epitélio na cicatrização do

tímpano e enfatizaram menos a proliferação de tecido de granulação na camada fibrosa das bordas. Este e um estudo histológico anterior observaram que a proliferação de tecido de granulação na camada fibrosa desempenha um papel importante na cicatrização de PMT traumáticas.<sup>26</sup> Sem proliferação da camada fibrosa, pode ocorrer regeneração atrofica do tímpano ou falta de cicatrização. Em nosso estudo, no grupo de cicatrização espontânea, uma das perfurações, em última instância, formou um tímpano atrofico e o tímpano regenerado não se tornou mais opaco durante a cicatrização espontânea da perfuração. Além disso, no grupo tratado com esponja de Gelfoam, em três pacientes não ocorreu tecido granular avermelhado durante o processo de cicatrização e o fechamento não ocorreu no período de três meses. Alguns estudos experimentais também verificaram que a proliferação de tecido de granulação na camada fibrosa atuou positivamente no fechamento da perfuração.<sup>27,28</sup>

Nossa avaliação do processo de cicatrização de PMT traumáticas foi baseada na avaliação da morfologia por observação endoscópica. A ausência de evidências histológicas apresenta inconvenientes óbvios; no entanto, é impossível obter essa evidência por razões éticas. O tecido de granulação isoladamente fechou a perfuração; assim, a proliferação sincrona de tecido de granulação nas camadas fibrosas e epiteliais no grupo tratado com esponjas de Gelfoam deveria ser motivo de estudos adicionais. Além disso, perfurações com tímpano atrofico e miringoesclerose foram excluídas deste estudo; o efeito terapêutico da esponja de Gelfoam nesses pacientes requer um estudo mais aprofundado.

## Conclusões

Na regeneração de PMT traumáticas, a esponja de Gelfoam não só desempenha um papel de estrutura na migração epitelial, mas também promove edema e hiperplasia de tecido de granulação nas bordas e acelera a cicatrização do tímpano. Assim, esse suporte de Gelfoam deve ser considerado para perfurações de grande porte; no entanto, as PMT traumáticas têm uma excelente capacidade de cicatrização espontânea. Portanto, a cicatrização espontânea deve ser inicialmente recomendada nas perfurações de tamanho pequeno e médio. Além disso, observamos que as perfurações cicatrizaram mais rapidamente quando o edema e a hiperplasia de tecido de granulação nas bordas tornaram-se mais significativos. No futuro é importante que se procure por materiais biológicos não ototóxicos, que não produzam dor local e provoquem uma forte reação inflamatória.

## Financiamento

Agência de Ciência e Tecnologia da Província de Zhejiang, Agência de Saúde & Medicina da Província de Zhejiang e Agência de Ciência e Tecnologia de Yiwu, China (concessões n° 2013C33176, 2015KYB420 e 2015-3-06).

## Conflitos de interesse

Os autores declaram não haver conflitos de interesse.

## Referências

1. Simsek G, Akin I. Early paper patching versus observation in patients with traumatic eardrum perforations: comparisons of anatomical and functional outcomes. *J Craniofac Surg.* 2014;25:2030–2.
2. Jun HJ, Oh KH, Yoo J, Han WG, Chang J, Jung HH, et al. A new patch material for tympanic membrane perforation by trauma: the membrane of a hen egg shell. *Acta Otolaryngol.* 2014;134:250–4.
3. Sayin I, Kaya KH, Ekizoğlu O, Erdim I, Kayhan FT. A prospective controlled trial comparing spontaneous closure and Epifilm® patching in traumatic tympanic membrane perforations. *Eur Arch Otorhinolaryngol.* 2013;270:2857–63.
4. Altuntaş EE, Sümer Z. Biocompatibility evaluation of cigarette and carbon papers used in repair of traumatic tympanic membrane perforations: experimental study. *Eur Arch Otorhinolaryngol.* 2013;270:81–6.
5. Park MK, Kim KH, Lee JD, Lee BD. Repair of large traumatic tympanic membrane perforation with a Steri-Strips patch. *Otolaryngol Head Neck Surg.* 2011;145:581–5.
6. Lou ZC, He JG. A randomised controlled trial comparing spontaneous healing, Gelfoam patching and edge-approximation plus Gelfoam patching in traumatic tympanic membrane perforation with inverted or everted edges. *Clin Otolaryngol.* 2011;36:221–6.
7. Kim JH, Choi SJ, Park JS, Lim KT, Choung PH, Kim SW, et al. Tympanic membrane regeneration using a water-soluble chitosan patch. *Tissue Eng Part A.* 2010;16:225–32.
8. Kim JH, Bae JH, Lim KT, Choung PH, Park JS, Choi SJ, et al. Development of water-insoluble chitosan patch scaffold to repair traumatic tympanic membrane perforations. *J Biomed Mater Res A.* 2009;90:446–55.
9. Saito H, Kazama Y, Yazawa Y. Simple maneuver for closing traumatic eardrum perforation by micropore strip tape patching. *Am J Otol.* 1990;11:427–30.
10. Camnitz PS, Bost WS. Traumatic perforations of the tympanic membrane: early closure with paper tape patching. *Otolaryngol Head Neck Surg.* 1985;93:220–3.
11. Shen Y, Redmond SL, Teh BM, Yan S, Wang Y, Zhou L, et al. Scaffolds for tympanic membrane regeneration in rats. *Tissue Eng Part A.* 2013;19:657–68.
12. Jang CH, Ahn S, Lee JW, Lee BH, Lee H, Kim G. Mesenchymal stem cell-laden hybrid scaffold for regenerating subacute tympanic membrane perforation. *Mater Sci Eng C Mater Biol Appl.* 2017;72:456–63.
13. Orji FT, Agu CC. Determinants of spontaneous healing in traumatic perforations of the tympanic membrane. *Clin Otolaryngol.* 2008;33:420–6.
14. Johnson A, Hawke M. The function of migratory epidermis in the healing of tympanic membrane perforations in guinea-pig. A photographic study. *Acta Otolaryngol.* 1987;103:81–6.
15. Wang WQ, Wang ZM, Chi FL. Spontaneous healing of various tympanic membrane perforations in the rat. *Acta Otolaryngol.* 2004;124:1141–4.
16. Stenfors LE, Carlsöö B, Salén B, Winblad B. Repair of experimental tympanic membrane perforations. *Acta Otolaryngol.* 1980;90:332–41.
17. Gladstone HB, Jackler RK, Varav K. Tympanic membrane wound healing. An overview. *Otolaryngol Clin N Am.* 1995;28:913–32.
18. Steinbrech DS, Longaker MT, Mehrara BJ, Saadeh PB, Chin GS, Gerrets RP, et al. Fibroblast response to hypoxia: the relationship between angiogenesis and matrix regulation. *J Surg Res.* 1999;84:127–33.
19. Okan D, Woo K, Ayello EA, Sibbald G. The role of moisture balance in wound healing. *Adv Skin Wound Care.* 2007;20:39–53.

20. Svensjö T, Pomahac B, Yao F, Slama J, Eriksson E. Accelerated healing of full-thickness skin wounds in a wet environment. *Plast Reconstr Surg*. 2000;106:602–12.
21. Chang J. Does chlortetracycline ointment aid healing of a traumatic tympanic membrane perforation. *Clin Otolaryngol*. 2016;41:435–6.
22. Amadasun JE. An observational study of the management of traumatic tympanic membrane perforations. *J Laryngol Otol*. 2002;116:181–4.
23. Lou Z. Healing large traumatic eardrum perforations in humans using fibroblast growth factor applied directly or via gelfoam. *Otol Neurotol*. 2012;33:1553–7.
24. Zhengcai-Lou, Zihan-Lou, Yongmei-Tang. Comparative study on the effects of EGF and bFGF on the healing of human large traumatic perforations of the tympanic membrane. *Laryngoscope*. 2016;126:E23–8.
25. Lou Z, Lou Z, Tang Y, Xiao J. The effect of ofloxacin otic drops on the regeneration of human traumatic tympanic membrane perforations. *Clin Otolaryngol*. 2016;41:564–70.
26. Santa Maria PL, Redmond SL, Atlas MD, Ghassemifar R. Histology of the healing tympanic membrane following perforation in rats. *Laryngoscope*. 2010;120:2061–70.
27. Martini A, Govoni E, Beghi A, Fontana M, Lini E, Marini P, et al. Spontaneous reparation of post-traumatic tympanic perforation: an experimental study in rats. *Acta Otorhinolaryngol Ital*. 1990;10:559–77.
28. Taylor M, McMinn RM. Cytology of repair in experimental perforation of the tympanic membrane and its relationship to chronic perforations in man. *Trans Am Acad Ophthalmol Otolaryngol*. 1967;71:802–12.