



ARTIGO ORIGINAL

## Evaluation of postoperative patient satisfaction after covering the nasal dorsum with upper lateral cartilage: "upper lateral closing"<sup>☆</sup>



Can Alper Çağıcı

Baskent University, Adana Seyhan Hospital, ENT Department, Seyhan, Turquia

Recebido em 11 de março de 2017; aceito em 24 de outubro de 2017

Disponível na Internet em 17 de fevereiro de 2018

### KEYWORDS

Rhinoplasty;  
Lateral nasal  
cartilage;  
Nasal dorsum;  
Middle vault;  
Covering

### Abstract

*Introduction:* Following nasal hump removal during septorhinoplasty, the middle vault should be reconstructed to avoid functional and esthetic problems. Middle vault reconstruction, however, may result in widening of the middle vault and may need a camouflage graft to cover dorsal irregularities.

*Objective:* To present the results of reconstructing the middle vault with a technique that covers the nasal dorsum with upper lateral cartilage, from the viewpoint of patient satisfaction.

*Methods:* Retrospective study of patients who underwent septorhinoplasty that included nasal dorsum closure with upper lateral cartilage from December 1, 2014 to January 31, 2016. Those with postoperative follow-up of less than 3 months were excluded. The final study group included 39 patients. The same surgeon performed all septorhinoplasties. The dorsum was closed using an "upper lateral closing" technique that approximated upper lateral cartilages to each other over the septum. Postoperative patient satisfaction was determined using a visual analog scale and the rhinoplasty outcomes evaluation questionnaire. The questionnaire evaluates patient esthetic and functional satisfaction with the operated nose. High scores indicate improved esthetic results.

*Results:* No dorsal irregularities were seen at postoperative follow-up evaluation of the patients. For esthetic nasal appearance, the median visual analogue scale scores was 86%, and the mean for the questionnaire was 77.03%.

DOI se refere ao artigo: <http://dx.doi.org/10.1016/j.bjorl.2017.10.011>

<sup>☆</sup> Como citar este artigo: Çağıcı CA. Evaluation of postoperative patient satisfaction after covering the nasal dorsum with upper lateral cartilage: "upper lateral closing". Braz J Otorhinolaryngol. 2019;85:71-7.

E-mail: [ccagici@hotmail.com](mailto:ccagici@hotmail.com)

A revisão por pares é da responsabilidade da Associação Brasileira de Otorrinolaringologia e Cirurgia Cérvico-Facial.

**PALAVRAS-CHAVE**

Rinoplastia;  
 Cartilagem nasal lateral;  
 Dorso nasal;  
 Abóbada média;  
 Cobertura

*Conclusion:* The natural dome-shaped anatomy of the nasal dorsum was achieved by approximating the upper lateral cartilages to each other. Closing the dorsum with this technique also covers any dorsal irregularities and results in a smooth dorsum. Patients expressed satisfaction with the esthetic and functional aspects of the smooth, attractive nasal dorsum.

© 2017 Associação Brasileira de Otorrinolaringologia e Cirurgia Cérvico-Facial. Published by Elsevier Editora Ltda. This is an open access article under the CC BY license (<http://creativecommons.org/licenses/by/4.0/>).

### Avaliação da satisfação pós-operatória do paciente após cobertura do dorso nasal com a cartilagem lateral superior: "fechamento lateral superior"

**Resumo**

*Introdução:* Após a remoção da giba nasal durante a rinosseptoplastia, a abóbada deve ser reconstruída para evitar problemas funcionais e estéticos. A reconstrução da abóbada entretanto, pode resultar em alargamento dorsal e pode necessitar de um enxerto para camuflar irregularidades dorsais.

*Objetivo:* Avaliar a satisfação dos pacientes com os resultados da reconstrução da abóbada com uma técnica que utiliza a cartilagem lateral superior para recobrir o dorso nasal.

*Método:* Estudo retrospectivo de pacientes submetidos a rinosseptoplastia, que incluiu fechamento do dorso nasal com cartilagem lateral superior, realizado de 1° de dezembro de 2014 a 31 de janeiro de 2016. Foram excluídos aqueles com acompanhamento pós-operatório de menos de 3 meses. O grupo final do estudo incluiu 39 pacientes. O mesmo cirurgião realizou todas as rinosseptoplastias. O dorso foi fechado com uma técnica de "fechamento lateral superior" que aproxima as cartilagens laterais superiores de cada lado sobre o septo. A satisfação pós-operatória dos pacientes foi determinada através de uma escala visual analógica e o questionário *Rhinoplasty Outcomes Evaluation*. O questionário avalia a satisfação estética e funcional do paciente com o nariz. Escores altos indicam percepção de melhoria estética.

*Resultados:* Não foram observadas irregularidades dorsais na avaliação pós-operatória de seguimento dos pacientes. Em relação à aparência nasal estética, o escore médio da escala visual analógica foi 86% e o escore médio do questionário foi 77,03%.

*Conclusões:* A anatomia natural em forma de domo do dorso nasal foi conseguida através da aproximação das cartilagens laterais superiores entre si. O fechamento do dorso com essa técnica também abrange todas as irregularidades dorsais e resulta em um dorso liso. Os pacientes expressaram satisfação com os aspectos estéticos e funcionais do dorso nasal liso e atraente.

© 2017 Associação Brasileira de Otorrinolaringologia e Cirurgia Cérvico-Facial. Publicado por Elsevier Editora Ltda. Este é um artigo Open Access sob uma licença CC BY (<http://creativecommons.org/licenses/by/4.0/>).

**Introdução**

A remoção da giba nasal é um dos procedimentos mais comuns durante a rinosseptoplastia. Após a remoção da giba, a abóbada média deve ser reconstruída, especialmente em pacientes com gibas grandes. Se esse passo não for concluído, as cartilagens laterais superiores migram infero-lateralmente, resultam em possíveis problemas funcionais e estéticos.<sup>1</sup> Várias técnicas têm sido usadas para resolver esse problema durante a reconstrução da abóbada média, inclusive o fechamento primário ou o fechamento do defeito com um enxerto ou retalho tipo *spreader graft* ou *spreader flap*.

O uso do *spreader graft*, uma das técnicas mais populares para fechar a abóbada média, consiste na colocação de um pedaço de cartilagem retangular entre a cartilagem lateral superior e o septo.<sup>1-4</sup> Ele abrange a extensão da

região em que as cartilagens laterais superiores e septo se encontram e é bastante eficaz para corrigir desvios septais altos. Esse método, no entanto, pode requerer cartilagem adicional<sup>4,5</sup> porque existe a possibilidade de não haver uma cartilagem adequada no septo, especialmente em casos de revisão.<sup>4</sup> Além disso, é tecnicamente mais difícil numa abordagem fechada.<sup>2,4,5</sup> Adicionalmente, ele amplia a abóbada média<sup>6,7</sup> e assim não seria o método preferido em pacientes com dorso largo.

O uso do *spreader flap* consiste na técnica de reconstrução da abóbada dorsal nasal mais amplamente aceita, envolve a sutura da extremidade medial da cartilagem lateral superior lateral ao septo, dobra-a sobre si mesma.<sup>2,8-11</sup> A vantagem mais importante desse retalho é que não requer tecido de cartilagem adicional. A extremidade medial da cartilagem lateral superior, preservada durante a remoção da giba, tem cartilagem suficiente para

essa técnica. A abóboda média, entretanto, não atinge a largura desejada com o uso de um *spreader graft*. Para superar essa desvantagem, várias técnicas de sutura foram desenvolvidas para a criação desses retalhos.<sup>2,5,10,12,13</sup>

A abóboda média é a porção média da linha estética dorsal, a qual é um dos parâmetros mais importantes para um nariz esteticamente atraente. A abóboda média é composta da fusão da cartilagem lateral superior e septo.<sup>3</sup> Embora seja uma estrutura em formato de T no ponto de união, a abóboda média tem formato de cúpula no plano coronal,<sup>9,14</sup> apoiada inferiormente pelo septo.<sup>9</sup> O retalho ou *spreader graft* não permite a obtenção precisa do formato do domo dorsal. Ao usar o *spreader flap*, três cartilagens – dois retalhos de cartilagem lateral superior e o septo – são colocadas lado a lado. Essa união resulta em um platô não natural no dorso nasal. Essa aparência fica mais distorcida quando se usa um *spreader graft*, porque nesse tipo de enxerto cinco cartilagens – duas cartilagens laterais superiores, dois *spreader graft* e o septo – são colocados lado a lado.

Uma técnica opcional para obter uma aparência natural do dorso nasal em forma de abóboda é, portanto, necessária e poderia ser obtida através de uma técnica reconstrutora que restauraria o dorso à sua configuração anatômica natural. Um método, que temos usado há três anos, é a aproximação das cartilagens laterais superiores entre si, são suturadas sobre o septo. Essa técnica restaura a anatomia natural do dorso nasal em forma de abóboda sem alargá-la. A satisfação dos pacientes tem sido alta quando o perfil dorsal natural ideal é alcançado, como ocorre com essa técnica, e é por isso que avaliamos nossos resultados pós-operatórios em relação à satisfação dos pacientes. O objetivo deste estudo foi apresentar nosso algoritmo para o fechamento da abóboda média com o uso da cartilagem lateral superior e revisar nossos resultados com base na satisfação do paciente.

## Método

Avaliamos retrospectivamente os prontuários médicos de pacientes submetidos a rinosseptoplastias, nas quais a cartilagem lateral superior foi usada para o fechamento dorsal após a remoção da giba nasal. O mesmo cirurgião, que usa essa técnica desde 1º de dezembro de 2014, fez todas as rinosseptoplastias. Foram incluídos todos os pacientes submetidos a remoção da giba nasal (por razões estéticas em todos os casos) e fechamento da abóboda média. Cirurgia ou trauma nasal anterior não foi um critério de exclusão. Foi pedido aos pacientes que retornassem rotineiramente para avaliação após três e seis meses e 1 ano de pós-operatório, momento em que foram solicitados a preencher os formulários de satisfação.

Durante essas visitas de seguimento, solicitou-se aos pacientes usarem a Escala Visual Analógica (EVA) para avaliar a aparência estética (respostas que vão de “completamente infeliz” para “muito feliz”) e preencher o questionário *Rhinoplasty Outcomes Evaluation* (ROE).<sup>15</sup> O questionário ROE avalia a satisfação estética e funcional do paciente com o nariz através de seis perguntas. Todas as questões são pontuadas de 0 a 4. Os escores totais podem ser de 0 a 24. Esses escores brutos são divididos por 24 e multiplicados por 100. As avaliações são assim expressas como

porcentagens. Pontuações elevadas significam percepção de melhoria dos resultados estéticos.

Os prontuários dos pacientes foram avaliados retrospectivamente. Foram incluídos todos os pacientes que preencheram os formulários nas visitas de seguimento pós-operatório. Pacientes que não compareceram à visita de seguimento foram convidados novamente.

Este estudo foi aprovado pelo Conselho de Ética Institucional da Universidade Baskent (Projeto n° KA 16/78). Os pacientes deram autorização para o uso de suas fotografias.

## Técnica cirúrgica

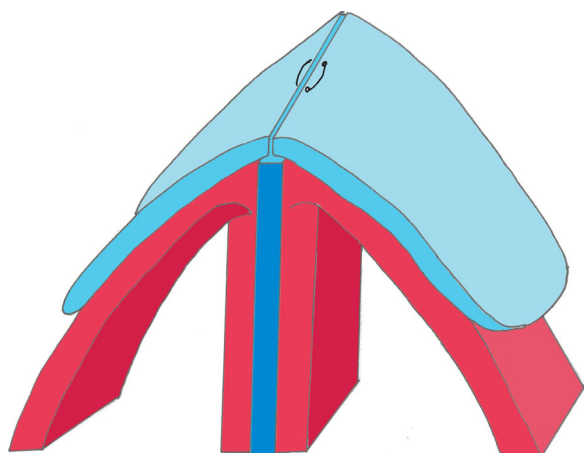
Todos os pacientes foram avaliados pré-operatoriamente para a presença de obstrução nasal. Em pacientes com hipertrofia da concha nasal inferior, aplicamos radiofrequência à concha inferior e a lateralizamos. A lamela lateral da concha média foi removida endoscopicamente se obstruísse o fluxo nasal. Os desvios do septo foram corrigidos por septoplastia clássica, sempre se manteve uma porção cartilaginosa em “L” intacta e robusta.

Usamos abordagem aberta ou fechada para as rinoplastias. Para as rinoplastias abertas, foram feitas incisões transcolumelares em V invertido. Incisões transfixantes, infracartilaginosas e intercartilaginosas foram feitas para a abordagem fechada.

Os passos a seguir foram os mesmos para abordagens abertas e fechadas: descolamos o dorso nasal nos planos suprapericôndrial e subperiosteal; o mucopericôndrio e o mucoperiósteo do septo nasal foram descolados bilateralmente. Separamos a cartilagem lateral superior do septo com uma tesoura, descolamos 1-2 mm de mucopericôndrio sob a extremidade medial das cartilagens laterais superiores e excisamos a giba de cartilagem com uma lâmina n° 15. Não excisamos qualquer parte da cartilagem lateral superior nesse ponto. Em seguida, removemos a giba óssea e estreitamos o teto nasal através de osteotomias laterais e transversais. A porção cefálica da cartilagem lateral inferior foi então ressecada e uma sutura na haste columelar ou na extremidade do hemidomo e/ou interdomo foi feita de acordo com a necessidade.

## Cobertura do dorso nasal com cartilagem lateral superior

A seguir, a técnica para cobrir o dorso nasal com cartilagem lateral superior é denominada “fechamento lateral superior”. Para a reconstrução da abóboda média, aproximamos a cartilagem lateral superior sobre o septo com duas ou três suturas 3/0 de poliglactina 910 (fig. 1). Não passamos as suturas através do septo durante essa aproximação. A anatomia normal em forma de domo do dorso nasal é então estabelecida. Também tentamos nos assegurar de que a aproximação das cartilagens laterais superiores não fique muito folgada ou esticada demais. Removemos o excesso da cartilagem lateral superior quando apresentava folga. A altura dorsal após a aproximação das cartilagens laterais superiores sobre o septo deve ser reavaliada para evitar uma giba iatrogênica. Normalmente, removemos aproximadamente 1 mm a mais da giba nasal cartilaginosa do que o necessário.



**Figura 1** Esquema da aproximação das cartilagens laterais superiores (azul claro) sobre o septo (azul escuro). O mucopericôndrio é mostrado em vermelho.

### Pacientes com grandes gibas

Removemos uma cunha paramediana bilateral do osso nasal. Essa ação nos ajuda a aproximar as cartilagens laterais superiores amplamente separadas entre si.

### Pacientes com desvio alto de septo nasal

Corrigimos os desvios altos do septo nasal com um enxerto cartilaginoso septal colocado mais inferiormente do que o *spreader graft* usual. Em seguida, fizemos o “fechamento lateral superior” sobre o septo corrigido.

### Análise estatística

Foi feita com o pacote estatístico SPSS (Versão 17.0, SPSS Inc., Chicago, IL, EUA). Caso as variáveis contínuas fossem normais, eram descritas como média  $\pm$  desvio-padrão ( $p > 0,05$  no teste de Kolmogorov-Smirnov ou o teste de Shapiro-Wilks;  $n < 30$ ). Se as variáveis contínuas não fossem normais, eram descritas como medianas.

### Resultados

Usamos a técnica de fechamento lateral superior desde 1º de dezembro de 2014 e a aplicamos em 121 pacientes (até 30 de abril de 2016). Até essa data, 31 pacientes não tinham atingido o terceiro mês de pós-operatório e, portanto, não foram incluídos no estudo. Ao todo, 90 pacientes completaram o terceiro mês pós-operatório, mas 51 deles não vieram a qualquer das sessões programadas de seguimento pós-operatório (mais de três meses). Nenhum desses pacientes foi incluído no estudo. Se o paciente tivesse comparecido a mais de uma das visitas de seguimento propostas, os resultados da última visita eram usados. Somente 39 pacientes foram incluídos no estudo.

A técnica de fechamento lateral superior foi usada em todos os pacientes (média  $\pm$  DP: idade  $27,84 \pm 8,77$  anos, 29 mulheres, seguimento  $7,76 \pm 3,99$  meses). A abordagem aberta foi usada em 36 pacientes (92,3%). Usamos enxertos

septais, colocados inferiormente à região onde geralmente são colocados os *spreader graft* habituais, para corrigir o desvio alto de septo em nove pacientes (23%). Não foi necessário usar *spreader graft*.

Os resultados dos exames de cada paciente na última visita de seguimento foram coletados e o escore médio no questionário ROE e os escores médios da EVA foram calculados para a aparência estética. O escore mediano da EVA para aparência estética do nariz foi de 86% (escala 0-100%). O escore médio no questionário ROE foi de  $77,03\% \pm 17,01\%$ .

Obtivemos um dorso liso em forma de domo em todos os pacientes (fig. 2). Não detectamos irregularidades no dorso cartilaginoso. Houve poucas complicações. Quatro pacientes apresentaram giba óssea residual devido à remoção inadequada. Dois pacientes apresentaram giba cartilaginosa iatrogênica devido ao ajuste inadequado da altura do septo (fig. 3). Esses pacientes foram submetidos a cirurgia de revisão. Outra revisão foi feita em um paciente devido ao desvio dorsal alto não corrigido na região caudal (fig. 4). Um paciente apresentava uma deformidade em V invertido causada pelo excesso de ressecção da cartilagem lateral superior.

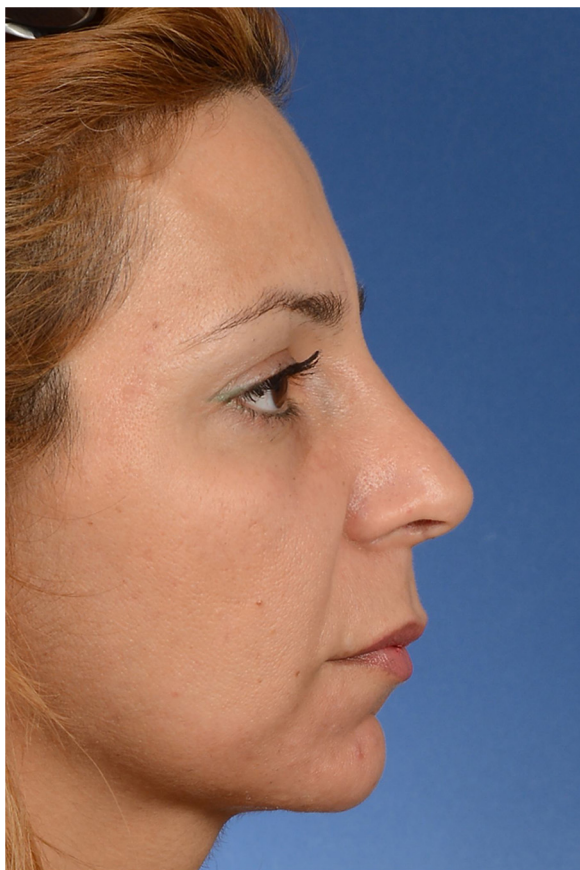### Discussão

A remoção da giba nasal é uma das etapas mais usadas na rinosseptoplastia. Após a sua remoção, as cartilagens laterais superiores são separadas do septo, isso faz com que as cartilagens laterais superiores recuem posteroinferiormente.<sup>7</sup> Essa situação resulta em distúrbio da linha estética dorsal, que, se não for reconstruído, resulta em colapso da abóboda média e uma deformidade em V invertido.<sup>16</sup> *Spreader graft and seprader flap* são as técnicas mais usadas para reconstruir a abóboda da linha média.<sup>1-4,8-10</sup> Entretanto, os *spreader* dão uma aparência de platô no dorso nasal, mudam o dorso, de forma que ele não apresente mais a sua forma de domo natural, e a linha estética sobranceira-ponta do nariz se torna mais artificial. O *spreader flap* necessita de tecido adicional de cartilagem, enquanto o *spreader graft* não necessita.<sup>4,5</sup> Ocasionalmente, podem ser necessários enxertos de camuflagem para cobrir irregularidades no dorso.<sup>3,4</sup> A técnica de “fechamento lateral superior” não amplia a abóboda média, não requer tecido cartilaginoso adicional e mantém a anatomia natural em forma de domo do dorso nasal. O “fechamento lateral superior” proporciona bons resultados estéticos e funcionais, que neste estudo foram apoiados pelos escores no questionário ROE e na EVA. Não houve necessidade de enxertos de camuflagem para ocultar irregularidades dorsais porque estavam cobertas pela cartilagem lateral superior.

A satisfação dos nossos pacientes com os resultados de nossa técnica foi alta. O escore pós-operatório médio do questionário ROE foi de 77,03% e o escore mediano da EVA para a aparência estética do nariz foi de 86%. Uma aparência em forma de domo do dorso nasal foi alcançada em todos os pacientes. A palpação não revelou irregularidades no dorso nasal. As complicações incluíram uma deformidade em V invertido em um dos pacientes devido à cartilagem lateral superior excessivamente ressecada. Dois pacientes apresentaram uma giba cartilaginosa iatrogênica devido ao



**Figura 2** Linha estética dorsal corrigida com largura normal da abóboda média no pré-operatório (esquerdo) e pós-operatório (direito). O índice da paciente na Escala Visual Analógica (EVA) para a aparência estética do nariz foi de 86% e seu escore no questionário ROE foi de 83%.



**Figura 3** Giba cartilaginosa iatrogênica como resultado do ajuste inadequado da altura do septo. Sua pontuação na EVA para a aparência estética do nariz foi de 86% e seu escore no questionário ROE foi de 58%.

ajuste inadequado da altura do septo. Quatro pacientes apresentaram uma pequena giba óssea devido à remoção inadequada da giba original. Um paciente retornou com um desvio alto de septo não corrigido em C causado pela correção inadequada de um desvio alto de septo na região caudal.

Até o momento, a técnica preferida para o desvio alto de septo tem sido o *spreader graft*. Nos nossos pacientes, usamos um enxerto cartilaginoso, que no entanto foi colocado em uma região mais inferior do que em geral se coloca o *spreader graft*, mas paralelamente a ela em nove pacientes. Primeiro, ajustamos a altura do septo. Então, corrigimos o desvio alto do septo (quando presente) com um enxerto septal. Então, fechamos o dorso com a técnica de "fechamento lateral superior". Anteriormente, Sciuto e Bernardeschi<sup>17</sup> descreveram o posicionamento dos *spreader* mais abaixo para diminuir o alargamento da abóboda média e o fechamento com o uso das cartilagens laterais superiores sobre os *spreader* de maneira semelhante à nossa. Um dos nossos pacientes retornou com um desvio alto do septo em forma de C não corrigido, para o qual anteriormente havíamos usado um enxerto septal (figura 4). O problema nesse paciente foi a falta de cartilagem septal perto do ângulo septal anterior. Corrigimos o desvio com uma extensão septal colocada em região mais caudal durante a cirurgia de revisão.

Após a remoção de uma grande giba nasal, as cartilagens laterais superiores, semelhantemente aos ossos nasais, ficam separadas uma da outra. Não é fácil reaproximá-las. Roostaeian et al.<sup>7</sup> recomendaram o uso de uma "sutura de tensão", que avança as laterais superiores além do septo, a cartilagem retorna à sua posição original. Eles recomendam que a reconstrução da abóboda média seja feita inicialmente sem usar "sutura de tensão" se o paciente apresenta uma giba mínima com cartilagem forte. Embora tenham recomendado o fechamento primário apenas em pacientes com



**Figura 4** Desvio dorsal alto parcialmente corrigido. Imagens frontais pré-operatória (esquerda) e pós-operatória (direita) da paciente. Sua pontuação na EVA para a aparência estética do nariz foi de 77% e seu escore no questionário ROE foi de 63%.

gibas pequenas, nos nossos pacientes fechamos com sucesso o dorso com o “fechamento lateral superior” em pacientes com grandes gibas. Nesses pacientes, fazemos uma ressecção paramediana em cunha do osso nasal, o que ajuda a aproximar as laterais superiores extremamente separadas. Essas duas técnicas, “sutura de tensão” mais a ressecção paramediana em cunha, podem ser combinadas em pacientes com grandes gibas, embora estejamos muito satisfeitos com os resultados obtidos com nossa técnica.

Algumas irregularidades no dorso são identificadas após a remoção da giba ou a reconstrução do dorso nasal.<sup>3,6,7</sup> Também pode haver algumas irregularidades durante o período de cicatrização, mesmo em um dorso reconstruído com sucesso. Os enxertos e retalhos de camuflagem são usados para cobrir essas irregularidades.<sup>3,4</sup> Com a técnica de “fechamento lateral superior”, a cartilagem lateral superior cobre essas irregularidades, portanto não há necessidade de enxertos de camuflagem. Até hoje, no entanto, a palpação não revelou irregularidades na cartilagem nesses pacientes. Assim, além de restaurar a anatomia original com excelentes resultados estéticos, apoiados pelos escores altos na EVA e no questionário ROE, a técnica do “fechamento lateral superior” proporciona um dorso liso.

O “fechamento lateral superior” também adiciona alguma altura ao septo, porque as cartilagens laterais superiores são aproximadas sobre ele. Isso deve ser levado em consideração ao ajustar a altura do dorso nasal. Caso contrário, o ajuste inadequado pode resultar em uma giba nasal iatrogênica (figura 3). Observamos essa complicação em dois dos nossos pacientes e a corrigimos durante a cirurgia de revisão.

A técnica de cobrir o dorso nasal com a cartilagem lateral superior não é nova. Sciuto e Bernardeschi<sup>17</sup> descreveram a “suspensão da cartilagem lateral superior” para resolver o comprometimento da válvula interna. Em sua técnica, a cartilagem lateral superior é suspensa sobre um *spreader*

*graft* dorsal. Esse método é uma combinação de um *spreader graft* e a técnica de “fechamento lateral superior”. Eles recomendaram que essa técnica fosse aplicada apenas em pacientes com colapso interno de válvula nasal. Fayman e Potgieter<sup>18</sup> também uniram as cartilagens laterais superiores em uma forma de colete para resolver irregularidades dorsais e estreitamento do dorso, mas não é uma aproximação de ponta a ponta. Dayan e Greene<sup>19</sup> usaram uma técnica de fechamento semelhante à nossa. Eles usaram essa técnica somente em pacientes com pele fina para obter um dorso nasal liso e natural. Roostaeian et al.<sup>7</sup> recomendaram quase a mesma técnica de fechamento do dorso em pacientes com gibas pequenas e cartilagem forte. Usamos com sucesso essa técnica de “fechamento lateral superior” em nossos pacientes, independentemente da espessura da pele e do tamanho da giba.

A principal desvantagem do estudo é que é retrospectivo, portanto não foi possível usar a randomização para superar o viés de seleção. No entanto, não selecionamos qualquer paciente, inclusive aqueles que completaram a avaliação de acompanhamento pós-operatório de três meses. Outra limitação é que ainda não conhecemos os resultados em longo prazo dessa técnica. Esperamos que os resultados funcionais e estéticos em longo prazo do estudo sejam bons por causa dos bons resultados em curto prazo. Seria interessante comparar essa técnica diretamente com outras disponíveis em um estudo prospectivo.

## Conclusão

A técnica de “fechamento lateral superior”, que reconstrói a anatomia natural em forma de domo do dorso nasal, também produz um dorso liso. É uma técnica fácil e reproduzível para fechar a abóboda média. Para conclusões mais definitivas, devemos aguardar os resultados em longo prazo.

## Financiamento

Este estudo não recebeu financiamento específico de agências de fomentos nos setores público, comercial ou sem fins lucrativos.

## Conflitos de interesse

O autor declara não haver conflitos de interesse.

## Agradecimentos

A Çağla Sarıtürk pela análise estatística.

## Referências

1. Sheen JH. Spreader graft: a method of reconstructing the roof of the middle nasal vault following rhinoplasty. *Plast Reconstr Surg.* 1984;73:230–9.
2. Gruber RP, Park E, Newman J, Berkowitz L, Oneal R. The spreader flap in primary rhinoplasty. *Plast Reconstr Surg.* 2007;119:1903–10.
3. McKinney P, Johnson P, Walloch J. Anatomy of the nasal hump. *Plast Reconstr Surg.* 1986;77:404–5.
4. Jang YJ, Sinha V. Spreader graft in septo-rhinoplasty. *Indian J Otolaryngol Head Neck Surg.* 2007;59:100–2.
5. Manavbaşı YI, Başaran I. The role of upper lateral cartilage in dorsal reconstruction after hump excision: section 1. Spreader flap modification with asymmetric mattress suture and extension of the spreading effect by cartilage graft. *Aesthetic Plast Surg.* 2011;35:487–93.
6. Geissler PJ, Roostaeian J, Lee MR, Unger JJ, Rohrich RJ. Role of upper lateral cartilage tension spanning suture in restoring the dorsal aesthetic lines in rhinoplasty. *Plast Reconstr Surg.* 2014;133:7e–11e.
7. Roostaeian J, Unger JG, Lee MR, Geissler P, Rohrich RJ. Reconstitution of the nasal dorsum following component dorsal reduction in primary rhinoplasty. *Plast Reconstr Surg.* 2014;133:509–18.
8. Oneal RM, Berkowitz RL. Upper lateral cartilage spreader flaps in rhinoplasty. *Aesthet Surg J.* 1998;18:370–1.
9. Berkowitz RL, Gruber RP. Management of the nasal dorsum: construction and maintenance of a barrel vault. *Clin Plast Surg.* 2016;43:59–72.
10. Kovacevic M, Wurm J. Spreader flaps for middle vault contour and stabilization. *Facial Plast Surg Clin N Am.* 2015;23:1–9.
11. Ozmen S, Ayhan S, Findikcioglu K, Kandal S, Atabay K. Upper lateral cartilage fold-in flap: a combined spreader and/or splay graft effect without cartilage grafts. *Ann Plast Surg.* 2008;61:527–32.
12. Eren SB, Tugrul S, Ozucer B, Meric A, Ozturan O. Autospreading spring flap technique for reconstruction of the middle vault. *Aesthetic Plast Surg.* 2014;38:322–8.
13. Görgülü T, Özer CM, Kargi E. The accordion suture technique: a modified rhinoplasty spreader flap. *J Craniomaxillofac Surg.* 2015;43:796–802.
14. Manavbaşı YI, Kerem H, Başaran I. The role of upper lateral cartilage in correcting dorsal irregularities: section 2. The suture bridging cephalic extension of upper lateral cartilages. *Aesthetic Plast Surg.* 2013;37:29–33.
15. Alsarraf R. Outcomes research in facial plastic surgery: a review and new directions. *Aesthetic Plast Surg.* 2000;24:192–7.
16. Rettinger G. Risks and complications in rhinoplasty. *GMS Curr Top Otorhinolaryngol Head Neck Surg.* 2007;6. Doc08. Epub 2008 Mar 14.
17. Sciuto S, Bernardeschi D. Upper lateral cartilage suspension over dorsal grafts: a treatment for internal nasal valve dynamic incompetence. *Facial Plast Surg.* 1999;15:309–16.
18. Fayman MS, Potgieter E. Nasal middle vault support: a new technique. *Aesthetic Plast Surg.* 2004;28:375–80, discussion 381–2.
19. Dayan SH, Greene RM. Achieving a natural nasal dorsum in rhinoplasty. *Ear Nose Throat J.* 2006;85:22–3.