



RELATO DE CASO

Diffuse hematoma caused by spontaneous rupture of a parathyroid adenoma: a case report[☆]



Hematoma difuso causado por ruptura espontânea de adenoma de paratireoide: relato de caso

Lifeng An ^{a,1}, Tiefeng Ji ^{b,1} e Lin Li ^{a,*}

^a China-Japan Union Hospital of Jilin University, Department of Otorhinolaryngology Head and Neck Surgery, Changchun, China

^b First Hospital of Jilin University, Department of Radiology, Changchun, China

Recebido em 8 de fevereiro de 2017; aceito em 10 de junho de 2017

Disponível na Internet em 3 de setembro de 2017

Introdução

Um hematoma cervical difuso, causado pela ruptura espontânea de um adenoma de paratireoide é bastante incomum. Embora a maioria desses pacientes seja hemodinamicamente estável, hemorragias graves, dispneia, e morte são possíveis.¹ No presente trabalho, relatamos um caso de hematoma cervical difuso causado por ruptura espontânea de um adenoma de paratireoide. A adenomectomia da glândula paratireoide foi realizada após um período suficiente para a absorção do hematoma e de retorno à respiração normal. Detectamos que a razão do sangramento ter se expandido prontamente foi a ausência de uma barreira anatômica protetora (músculos ou ligamentos) em torno da delicada membrana da glândula paratireoide.

Relato de caso

Uma mulher de 61 anos chegou ao nosso Departamento de Otorrinolaringologia 2 dias após ter realizado exame ultrassonográfico da tireoide, apresentando equimose progressiva, acentuada, e difusa do pescoço e dispneia leve. Ela também apresentava odinofagia, rouquidão e febre baixa. A equimose em forma de borboleta estendia-se desde a parte superior do pescoço até o mamilo. Não havia histórico de trauma, manipulação invasiva ou infecção.

A ultrassonografia revelou uma área hipoeoica de 39,3 × 24,5 × 20 mm no polo superior da glândula tireoide do lado esquerdo, onde uma área hipoeoica de 36 × 18 × 12 mm de bordas claras havia sido observada antes do início da doença. A laringoscopia revelou uma extensa hemorragia submucosa estendendo-se desde a nasofaringe até a hipofaringe e a traqueia (fig. 1). A imagem por Resonância Magnética (RM) mostrou um sinal irregular anormal no tecido subcutâneo e nos espaços inter- e intramusculares, que se estendiam desde a parede posterior da faringe até o mediastino posterior, com compressão da traqueia e do esôfago (fig. 2). A cintilografia da tireoide com pertecnetato de sódio-99mTc não evidenciou envolvimento da paratireoide, mas uma lesão de baixa densidade de 33,2 × 16,5 mm de tamanho foi encontrada na região dorsal da tireoide, no lado esquerdo (fig. 3). Nenhum aglomerado radioativo anormal foi evidenciado. Suspeitamos fortemente de um hematoma espontâneo que havia se desenvolvido a partir de um grande tumor na paratireoide. Os dados laboratoriais

DOI se refere ao artigo:

<http://dx.doi.org/10.1016/j.bjorl.2017.06.006>

[☆] Como citar este artigo: An L, Ji T, Li L. Diffuse hematoma caused by spontaneous rupture of a parathyroid adenoma: a case report. Braz J Otorhinolaryngol. 2020;86:S48–S50.

* Autor para correspondência.

E-mail: lilin01@jlu.edu.cn (L. Li).

¹ Esses autores contribuíram igualmente para este trabalho e devem ser considerados co-primeiros autores.

A revisão por pares é da responsabilidade da Associação Brasileira de Otorrinolaringologia e Cirurgia Cérvico-Facial.

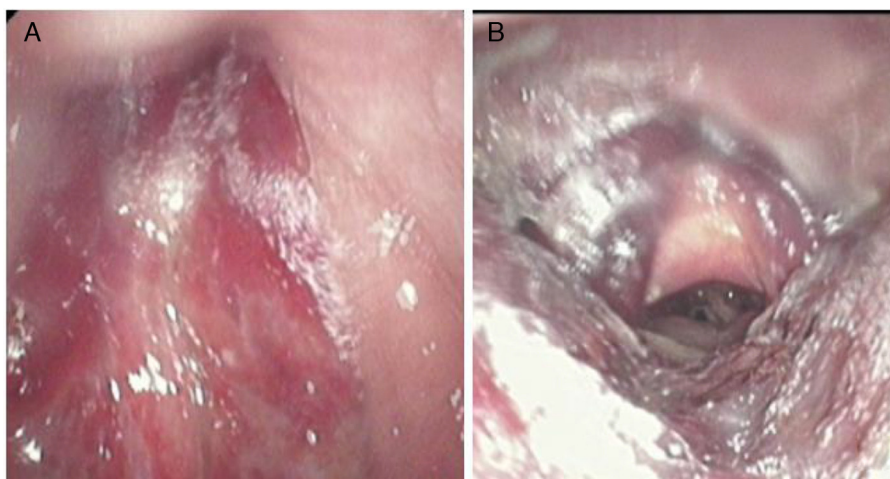


Figura 1 Hemorragia submucosa extensa. (A) Nasofaringe; (B) laringe e hipofaringe.

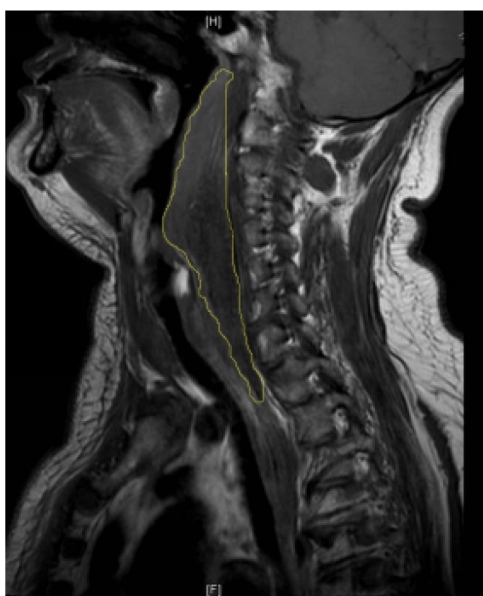


Figura 2 As imagens de ressonância magnética sagital revelaram um sinal irregular anormal estendendo-se da segunda vértebra cervical até o mediastino posterior.

foram os seguintes: hormônio paratireoidiano (PTH), 64,65 pg/mL (normal, 15-65 pg/mL); cálcio, 2,24 mmol/L (normal, 2,10 a 2,60 mmol/L); hormônio estimulante da tireoide, 0,9 mIU/L (Normal, 0,37 a 4,94 mIU/L), triiodotironina livre, 3,12 pmol/L (normal, 3,10-6,80 pmol/L); e tiroxina livre, 13,9 pmol/L (normal, 12,0 a 22,0 pmol/L).

A adenomectomia da paratireoide foi realizada quando a dispneia tinha sido resolvida e as equimoses se tornaram amarronzadas. Curiosamente, coágulos de sangue foram encontrados ao lado do tumor da paratireoide e no interior do tumor (quando a cápsula do tumor foi incisada) (fig. 4); no entanto, não conseguimos encontrar a extremidade rompida do vaso. A análise histológica identificou um adenoma de paratireoide.

A paciente recebeu alta 5 dias após o procedimento. Os níveis de PTH e cálcio foram novamente mensurados e se encontravam dentro dos limites normais. No seguimento de 6 meses, todos os sintomas haviam desaparecido.

A laringoscopia não mostrou sinais de hemorragia. A paciente assinou um formulário de consentimento permitindo a apresentação de seus dados no relato deste caso. Nosso comitê de ética local também aprovou a publicação.

Discussão

Hemorragia cervical pode ser causada por uma tireoidite subaguda, dissecação de um aneurisma aórtico, lesão aórtica penetrante ou ruptura de um tumor ou cisto mediastinal. A hemorragia da paratireoide é rara, mas não deve ser ignorada.² Traumas de pescoço e de tórax, e causas vasculares, devem ser também considerados. O primeiro caso de hemorragia espontânea da glândula paratireoide, relatado em 1934, foi infelizmente fatal.³ Hiperplasia, adenoma ou outros cânceres da paratireoide podem causar hemorragia intra- e extracapsular.⁴ No presente relato, descrevemos uma hemorragia extra-capsular que se estendeu amplamente através dos espaços subcutâneo, submucoso e intermuscular, causada por um grande adenoma de paratireoide. Técnicas de imagem, incluindo a ultrassonografia, a ressonância magnética e/ou a tomografia computadorizada de emissão de fóton único (SPECT), e uma análise do histórico do paciente são necessárias para o diagnóstico quando um hematoma cervical apresenta várias manifestações clínicas, incluindo dor, disfagia, dispneia, massa cervical, e equimose.⁵ Os diagnósticos diferenciais também devem ser considerados. Os níveis séricos de cálcio e /ou PTH permitem avaliar o estado da paratireoide. Um aneurisma aórtico, uma lesão penetrante da aorta ou a ruptura de um tumor ou cisto mediastinal podem estar evidentes no exame de ultrassom e/ou outras imagens.

No nosso caso atual, a ultrassonografia mostrou que a área hipoeoica no lobo esquerdo da tireoide era significativamente maior do que no início da doença e a borda não estava bem definida (a borda estava definida antes da doença). Assim, suspeitamos fortemente de que um hematoma se desenvolveu a partir do tumor na tireoide do lado esquerdo. A RM foi utilizada para revelar a coexistência de um hematoma e um adenoma.

O sangramento na glândula paratireoide ocorre com maior frequência em pacientes com adenomas.⁶ A hemorragia extracapsular de nosso caso pode ser atribuída ao fato

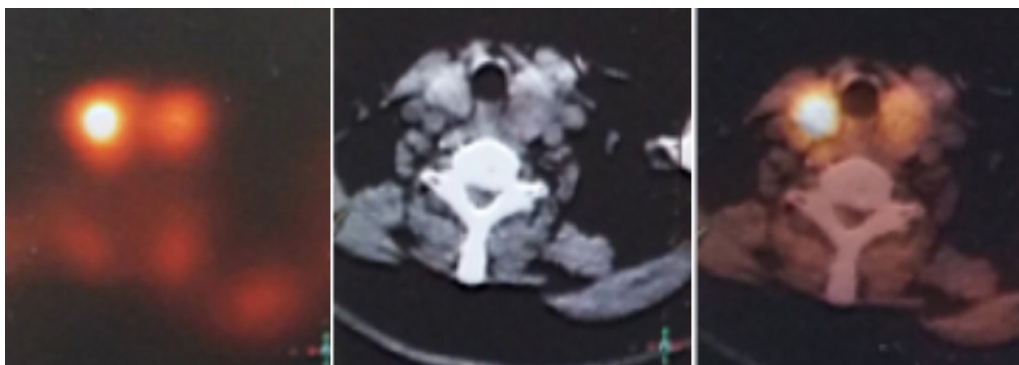


Figura 3 Exames de tomografia computadorizada de emissão de fóton único revelaram um adenoma de glândula paratireoide esquerda.

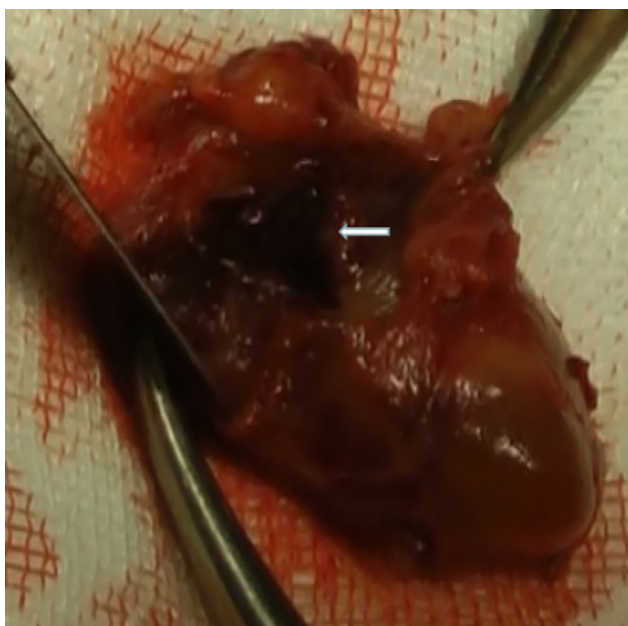


Figura 4 Coágulo no interior da cápsula do tumor.

de que tanto o tumor quanto a glândula tireoide têm cápsulas relativamente finas e frágeis. O hematoma se espalhou rapidamente para o pescoço, espaços faciais e tórax porque a glândula paratireoide não está envolta por ligamentos, músculos ou ossos. Se um hematoma se estender para o mediastino, os sintomas podem até mesmo mimetizar os de uma dissecação de aneurisma aórtico de ou de uma mediastinite necrotizante descendente, e a condição pode ser fatal.⁷

O tratamento conservador foi bem-sucedido para tratar a fase aguda da presente condição; sendo que um resultado similar foi relatado por van den Broek et al.;⁸ quando os autores citados extirparam cirurgicamente o tumor após o controle da hemorragia, para evitar a recorrência do sangramento. Não há uma diretriz bem definida sobre o momento ideal da cirurgia. Chaffanjon sugeriu que o ideal seria realizar a cirurgia 3 meses após o desenvolvimento de hemorragia, se as estruturas anatômicas forem bem evidentes.⁹ O intervalo de tempo para a indicação da cirurgia pode reduzir o risco de complicações cirúrgicas, tais como a excisão tumoral incompleta e lesão no nervo laríngeo recorrente. No nosso caso, realizamos uma cirurgia após o hematoma ter sido parcialmente reabsorvido, quando as

estruturas anatômicas se encontravam suficientemente evidentes para evitar complicações.

Um hematoma difuso causado pela ruptura espontânea de um adenoma de paratireoide é incomum, mas, por esta nossa experiência, deve ser fortemente suspeitado se um paciente apresentar uma combinação de sintomas (dor, disfagia, dispneia, tumor cervical e equimose); um adenoma de paratireoide; e nenhuma histórico de trauma ou cirurgia. O tratamento conservador é apropriado na fase aguda, e o tempo ideal para realização de uma cirurgia posterior é determinado pela condição do paciente.

Conclusão

Recomendamos que a possível ruptura espontânea de um adenoma da paratireoide seja suspeitado se um paciente apresentar hemorragia cervical não traumática.

Conflitos de interesse

Os autores declaram não haver conflitos de interesse.

Referências

1. Erdas E, Licheri S, Lai ML, Pisano G, Pomata M, Daniele GM. Cervico-mediastinal hematoma secondary to extracapsular hemorrhage of parathyroid carcinoma. *Clinical case and review of the literature. Chir Ital.* 2003;55:425–34.
2. Shanley CJ, Overbeck MC, Mazzara P, McLeod MK, Thompson NW, Rodriguez JL. Traumatic rupture of a cervical parathyroid adenoma. *Surgery.* 1994;115:394–7.
3. Capps RD. Multiple parathyroid tumors with massive mediastinal and subcutaneous hemorrhage. *Am J Med Sci.* 1934;188:801–4.
4. Zhao C, Wang X, Wei H, Ma G. Parathyroid adenoma causing a spontaneous cervical and mediastinal massive hematoma. *Int J Clin Exp Med.* 2015;8:21826–9.
5. Yoshimura N, Mukaida H, Mimura T, Iwata K, Amioka A, Hirabayashi N, et al. A case of an acute cervicomedial hematoma secondary to the spontaneous rupture of a parathyroid adenoma. *Ann Thorac Cardiovasc Surg.* 2014;20:816–20.
6. Merante-Boschin I, Fassan M, Pelizzo MR, Ide EC, Rugge M. Neck emergency due to parathyroid adenoma bleeding: a case report. *J Med Case Rep.* 2009;3:7404.
7. Elshahy TG, Alotair HA, Alzeer AH, Al-Nassar SA. Descending necrotizing mediastinitis. *Saudi Med J.* 2014;35:1123–6.
8. Broek JJVD, Poelman MM, Wiarda BM, Bonjer HJ, Houdijk APJ. Extensive cervicomedial hematoma due to spontaneous hemorrhage of a parathyroid adenoma: a case report. *Surg Case Rep.* 2015;5:1–3.
9. Chaffanjon PC, Chavanis N, Chabre O, Bricchon PY. Extracapsular hematoma of the parathyroid glands. *World J Surg.* 2003;27:14–7.