



RELATO DE CASO

Keratosis obturans complicated with facial nerve palsy: a diagnostic dilemma[☆]



Queratose obliterante complicada com paralisia do nervo facial: um dilema diagnóstico

Jeyasakthy Saniasiaya ¹^{a,*}, Nik Adilah Nik Othman ²^b
e Nur Hidayati Mohamad Pakarul Razy ³^c

^a *Universiti Sains Malaysia Health Campus, School of Medical Sciences, Department of Otorhinolaryngology, Head & Neck Surgery, Kelantan, Malásia*

^b *Universiti Sains Malaysia Health Campus, School of Health Sciences, Audiology Program, Kelantan, Malásia*

^c *Universiti Sains Malaysia Health Campus, School of Health Sciences, Department of Pathology, Kelantan, Malásia*

Recebido em 18 de dezembro de 2015; aceito em 20 de abril de 2016

Disponível na Internet em 31 de maio de 2017

Introdução

Estima-se que a queratose obliterante ocorra em quatro a cinco pacientes em cada 1.000 novos casos otológicos.¹ Manifestações clínicas típicas incluem otalgia grave e perda auditiva atribuída ao acúmulo de epiderme descamada que formam um tampão no meato acústico externo. A formação do tampão epidérmico pode ocorrer devido à migração defeituosa ou à produção excessiva de células epiteliais, como proposto por Paparella e Sumrick.²

Abaulamento ou alargamento do meato acústico externo ósseo também podem ser específicos da queratose obliterante.³ Por muitos anos, queratose obliterante e colesteatoma do meato auditivo externo foram usados

alternadamente até 1980, quando Piepergerdes e Behnke os diferenciaram como entidades separadas.⁴ Que seja de nosso conhecimento, este é o primeiro relato de caso de uma apresentação incomum de queratose obliterante que causou paralisia facial unilateral, sem evidência de erosão óssea.

Relato de caso

Um homem de 22 anos, previamente saudável, procurou-nos em nossa clínica com história de dois meses de pioria de otalgia esquerda com otorreia sangrenta. Apresentava também perda de audição no lado esquerdo, seguida por assimetria no lado esquerdo da face, por cerca de uma semana. O paciente afirmava não ter tido infecção recente ou recorrente do trato respiratório superior antes dessa ocorrência.

A anamnese revelou que ele havia apresentado queixas semelhantes um ano antes, envolviam a orelha direita, sem assimetria facial. Na ocasião, o paciente foi diagnosticado com pólipos aurais direitos e uma polipectomia foi feita sob anestesia local em outro hospital público. No entanto, o paciente não continuou com o seguimento, já que o problema tinha sido completamente resolvido.

Ao exame físico, o paciente estava confortável, em bom estado geral e afebril. O exame do nervo facial revelou

DOI se refere ao artigo: <http://dx.doi.org/10.1016/j.bjorl.2016.04.012>

[☆] Como citar este artigo: Saniasiaya J, Nik Othman NA, Mohamad Pakarul Razy NH. Keratosis obturans complicated with facial nerve palsy: a diagnostic dilemma. Braz J Otorhinolaryngol. 2020;86:130–2.

* Autor para correspondência.

E-mail: shakthy_18@yahoo.com (J. Saniasiaya).

A revisão por pares é da responsabilidade da Associação Brasileira de Otorrinolaringologia e Cirurgia Cérvico-Facial.

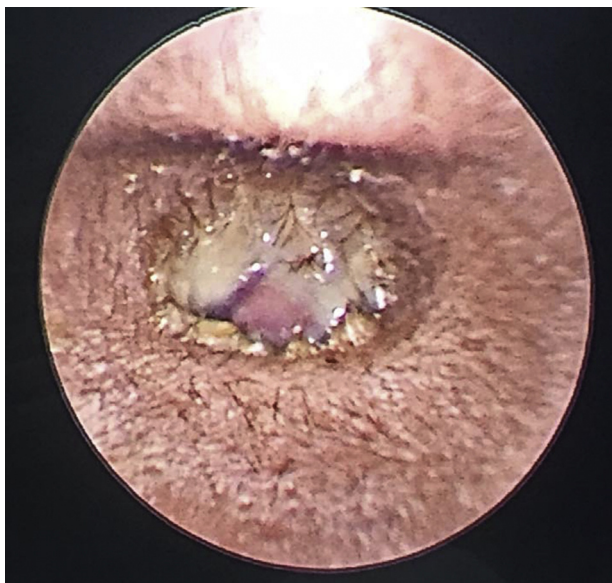

Figura 1 Massa polipoide que obstrui o canal auditivo esquerdo.

paralisia do neurônio motor inferior grau III de House Brackmann, pois havia paresia da região nasolabial esquerda e inclinação do ângulo esquerdo do lábio. A otoscopia mostrava uma massa polipoide que ocluía todo o meato acústico externo esquerdo, coberta por otorreia sanguinolenta e fétida (fig. 1). O exame do lado direito estava normal, com membrana timpânica intacta. O exame da orofaringe estava normal e não havia nódulos palpáveis no pescoço. A nasendoscopia revelou leve aumento da adenoide, sem sinais de infecção ativa. Todos os outros nervos cranianos estavam funcionantes e não havia evidência de outro déficit neurológico. O exame sistêmico não apresentava nada digno de nota. O teste com diapasão revelou perda auditiva condutiva esquerda. Hemograma completo e eletrólitos estavam dentro dos parâmetros de normalidade. Foi feito diagnóstico preliminar de pólipos aurais esquerdo com paralisia do nervo facial grau III, além de uma suspeita de colesteatoma de meato acústico externo. O paciente iniciou tratamento com ciprofloxacina intravenosa, com dose decrescente de prednisona. No dia seguinte, observou-se melhoria na paralisia do nervo facial, que apresentou grau II de House Brackman.

Uma tomografia computadorizada de alta resolução (TCAR) do osso temporal revelou uma massa de tecido mole, sem realce, que ocupava o meato acústico externo esquerdo, espaço de Prussak esquerdo e orelha média com a erosão do *scutum* esquerdo. A orelha interna esquerdo estava intacta, assim como as com estruturas da orelha interna direita. Não havia evidência de deiscência do canal do facial ou erosão; contudo, foram observados sinais de inflamação sobre o segmento timpânico do canal do facial (fig. 2).

O paciente foi submetido a exame microscópico, sob anestesia, que revelou uma massa polipoide que ocupava todo o terço lateral do meato acústico externo, com resíduo esbranquiçado semelhante à queratina observado medialmente à massa. Procedeu-se à polipectomia e à limpeza auricular. Como a membrana timpânica encontrava-se abaulada, foi feita miringotomia com colocação de tubo de

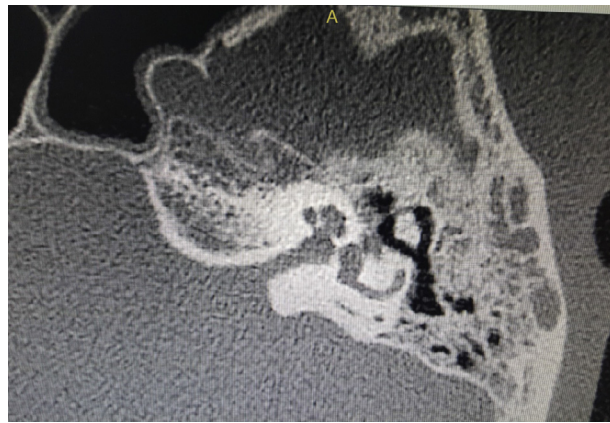


Figura 2 Inflamação no segmento timpânico do nervo facial.

ventilação. O exame histopatológico revelou parede cística coberta com epitélio escamoso estratificado com focos de queratina lamelar, sugestivo de queratose obliterante (fig. 3). O pós-operatório do paciente não apresentou intercorrências. Ele recebeu alta hospitalar no dia seguinte, com melhoria da assimetria facial e apenas uma ligeira paresia observada em exame metuculoso, sem outras complicações. Ciprofloxacina oral, diminuição gradual da dose de prednisona e ofloxacina gotas otológicas para uso durante uma semana foram prescritos no momento da alta. O retorno foi marcado para uma semana depois, ao qual o paciente faltou.

Discussão

A queratose obliterante pode ser de dois tipos: inflamatória ou silenciosa.¹ Tem sido proposto que o tipo inflamatório ocorre secundariamente a uma infecção aguda, como, por exemplo, infecção viral, que pode alterar temporariamente a migração epitelial. O tipo inflamatório pode ser curado após a remoção da queratina. Quanto ao tipo silencioso, ele ocorre devido a uma proliferação anormal da queratina, faz com que a doença progrida de forma contínua, mesmo após a primeira remoção, exige, assim, limpeza auricular contínua. No nosso paciente a queratose pôde ser categorizada como obliterante do tipo inflamatório.

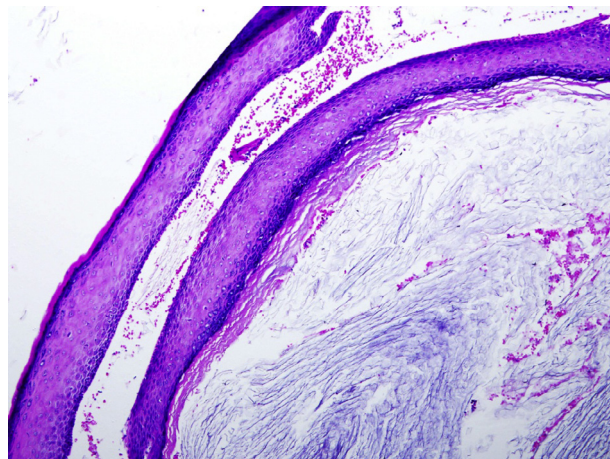


Figura 3 Parede do cisto com focos de queratina lamelar.

A queratose obliterante geralmente afeta a faixa etária mais jovem, ocorre bilateralmente e manifesta-se com otalgia grave, perda auditiva condutiva e alargamento do meato externo.⁵ Otorreia é considerada uma apresentação rara.⁵ No geral, 77% das crianças e 20% dos adultos têm sinusite e bronquiectasia associadas, causadas pela ativação do reflexo autonômico simpático, levam à secreção excessiva de cerúmen e à formação de tampão epidérmico.⁶

A tomografia computadorizada geralmente mostra a presença de tampão de tecido mole no meato acústico externo bilateralmente, com evidência de abaulamento da parte óssea. Em relação ao nosso paciente, sua principal queixa era otalgia grave e otorreia, seguidas por paresia facial unilateral e perda auditiva. Embora raros, alguns casos de queratose obliterante com paresia facial foram relatados.^{7,8} Paralisia do nervo facial causada por queratose obliterante é provocada por erosão óssea,^{7,8} que pode ocorrer devido ao efeito da pressão exercida pela massa de queratina no meato externo.⁹ Em nosso paciente, embora não houvesse evidência de erosão óssea na TCAR de osso temporal, a pressão exercida pela inflamação aguda pode ter causado a paralisia do nervo facial, o que foi confirmado pela resolução completa do quadro após administração de antibióticos e remoção cirúrgica da massa da orelha.

O diagnóstico diferencial clínico de massa no meato auditivo externo com paralisia do nervo facial inclui colesteatoma do meato acústico externo, neoplasias do canal externo e otite externa maligna. É importante que ele seja caracterizado, já que a conduta para cada um dos diagnósticos diferenciais é particularmente diferente. Por isso, história completa e detalhada, exame físico, exame radiológico e, o mais importante, exame histopatológico são cruciais antes de se fazer o diagnóstico definitivo. O exame histopatológico da massa obtida à biópsia ou excisada é a principal modalidade diagnóstica, ainda mais quando há uma apresentação atípica ou rara.

Quanto ao tratamento, a queratose obliterante geralmente requer limpeza aural frequente para remover o tampão de queratina e medicação tópica. Isso pode ser feito sob anestesia geral, especialmente em pacientes não cooperativos. O enxerto de pele e o método de canaloplastia também já foram relatados para queratose obliterante refratária.¹⁰ Quanto aos casos de queratose obliterante complicada com paralisia do nervo facial, esteroides podem ser prescritos juntamente com antibióticos, se houver infecção.

Conclusão

Embora geralmente seja considerada benigna, a queratose obliterante pode resultar em complicações devastadoras, inclusive paralisia do nervo facial, como em nosso paciente. Assim, alta suspeita clínica e tratamento rápido são de extrema importância, uma vez que a ausência de sinais clínicos típicos normalmente coloca tanto o médico quanto o paciente diante de um dilema.

Conflitos de interesse

Os autores declaram não haver conflitos de interesse.

Agradecimentos

À Dra. Ani Darwina, secretária do Departamento de Radiologia, pelo relato da TCAR de osso temporal.

Referências

1. Tristram HJ. Keratosis obturans and primary auditory canal cholesteatoma. In: Scott-Brown's Otorhinolaryngology, Head and Neck Surgery. 7th ed. London: Hodder Arnold; 2008. p. 3342-4.
2. Paparella M, Shumrick D. Otolaryngology. Philadelphia: WB Saunders; 1973. p. 2.
3. Persaud RAP, Hajioff D, Thevasagayam MS, Wareing MJ, Wright A. Keratosis obturans and external auditory canal cholesteatoma: how and why we should distinguish between these conditions. Clin Otol. 2004;24:577-8.
4. Piepergedes JC, Behnke EE. Keratosis obturans and external auditory canal cholesteatoma. Laryngoscope. 1980;90:383-90.
5. Tran LP, Grundfast KM, Selesnick SH. Benign lesions of the external auditory canal. Otolaryngol Clin North Am. 1996;29:807-25.
6. Morrison AW. Keratosis obturans. J Laryngol Otol. 1956;70:317-21.
7. Glynn F, Keogh IJ, Burns H. Neglected keratosis obturans causing facial nerve palsy. J Laryngol Otol. 2006;120:784-5.
8. Al-Juboori AN. Keratosis obturans: a rare cause of facial nerve palsy. Austin J Otolaryngol. 2015;2:1039.
9. Hawke M, Shanker L. Automastoidectomy caused by keratosis obturans: a case report. J Otolaryngol. 1984;13:299-304.
10. Paparella MM, Goycoolea MV. Canalplasty for chronic intractable external otitis and keratosis obturans. Otolaryngol Head Neck Surg. 1981;89:440-3.