



ARTIGO ORIGINAL

Identification and management of inverted or everted edges of traumatic tympanic membrane perforations[☆]



Zhengcai Lou^{a,*} e Zi-Han Lou^b

^a The Affiliated YiWu Hospital of Wenzhou Medical University, Department of Otorhinolaryngology, Yiwu, China

^b Xinxiang Medical University, Department of Clinical Medicine, Xinxiang City, China

Recebido em 11 de agosto de 2017; aceito em 2 de outubro de 2017

Disponível na Internet em 17 de fevereiro de 2018

KEYWORDS

Traumatic;
Tympanic membrane perforation;
Edge approximation;
Spontaneous healing

Abstract

Introduction: Most of traumatic tympanic membrane perforations have inverted or everted edges, however, the effects of inverted and everted edges on the spontaneous healing of the eardrum remain controversial.

Objective: We investigated the influence of inverted or everted edges on the spontaneous healing of traumatic tympanic membrane perforations.

Methods: The clinical records of patients with a traumatic tympanic membrane perforations who met the study criteria were retrieved and categorized into two groups, based on whether the eardrum was inverted or everted. The features along the edge of each inverted or everted eardrum were described using 30° and 70° endoscopes.

Results: In total, 196 patients (196 ears) met the inclusion criteria; of these, 148 had inverted or everted eardrums while 48 did not. Of the 148 patients with inverted or everted eardrums, the perforation edges were everted in 77 patients, inverted in 44 patients, drooping in 17 patients, and both inverted and everted in 10 patients. The perforation shape was triangular in 18.9% of patients, sector-shaped in 11.5%, kidney-shaped in 14.2%, ovoid in 20.3%, and irregularly shaped in 35.1% of patients. The difference was not significant between the with and without inverted/everted eardrum edges groups in terms of the closure rate or closure time. Similarly, the difference was not significant between the with and without edge approximation groups in terms of the closure rate or closure time at the end of the 12-month follow-up period.

DOI se refere ao artigo: <https://doi.org/10.1016/j.bjorl.2017.10.002>

[☆] Como citar este artigo: Lou Z, Lou Z-H. Identification and management of inverted or everted edges of traumatic tympanic membrane perforations. Braz J Otorhinolaryngol. 2019;85:17-23.

* Autor para correspondência.

E-mail: louzhengcai@163.com (Z. Lou).

A revisão por pares é da responsabilidade da Associação Brasileira de Otorrinolaringologia e Cirurgia Cérvico-Facial.

PALAVRAS-CHAVE

Traumática;
Perfuração da
membrana timpânica;
Aproximação da
borda;
Cicatrização
espontânea

Conclusion: This study suggests that endoscopic inspection can clearly identify inverted/everted eardrum edges using 30° and 70° endoscopes. The edge is glossy in inverted/everted eardrums, whereas the edge is rough and irregular in non-inverted/everted cases. The inverted/everted eardrums gradually became necrotic, but this did not affect the healing process. Additionally, edge approximation did not improve the healing outcome of traumatic tympanic membrane perforations.

© 2017 Associação Brasileira de Otorrinolaringologia e Cirurgia Cérvico-Facial. Published by Elsevier Editora Ltda. This is an open access article under the CC BY license (<http://creativecommons.org/licenses/by/4.0/>).

Identificação e conduta nas perfurações traumáticas da membrana timpânica com bordas invertidas ou evertidas

Resumo

Introdução: A maioria das perfurações de membrana timpânica traumáticas apresenta bordas invertidas ou evertidas; no entanto, os efeitos dessas configurações sobre a cicatrização espontânea do tímpano continuam a ser uma questão controversa.

Objetivo: Investigar a influência de bordas invertidas ou evertidas sobre a cicatrização espontânea de perfurações traumáticas de membrana timpânica.

Método: Os prontuários clínicos de pacientes com perfuração traumática de membrana timpânica que preencheram os critérios do estudo foram recuperados e categorizados em dois grupos, baseados na configuração invertida ou evertida das bordas da membrana timpânica. As características de configuração da borda de cada membrana foram descritas com o uso de endoscópios de 30° e 70°.

Resultados: No total, 196 pacientes (196 orelhas) preencheram os critérios de inclusão; desses, 148 apresentavam bordas de membranas timpânicas invertidas ou evertidas, enquanto 48 não. Dos 148 pacientes, as bordas da perfuração estavam evertidas em 77 pacientes, invertidas em 44 pacientes, caídas em 17 pacientes e ambas invertidas e evertidas em 10 pacientes. O formato da perfuração era triangular em 18,9% dos pacientes, em forma de fatia de pizza em 11,5%, em forma de rim em 14,2%, ovoide em 20,3% e de forma irregular em 35,1% dos pacientes. A diferença não foi significativa entre os grupos com e sem membrana timpânica invertida/evertida em termos de taxa ou tempo de fechamento. Da mesma forma, a diferença não foi significativa entre os grupos com e sem aproximação das bordas em termos de taxa de fechamento ou tempo de fechamento no fim do período de seguimento de 12 meses.

Conclusões: Este estudo sugere que a avaliação com endoscópios de 30° e 70° pode identificar claramente as bordas invertidas/evertidas das perfurações de membranas timpânicas. A borda da perfuração timpânica em casos invertidos/evertidos é brilhante, enquanto a borda é áspera e irregular em casos não invertidos/evertidos. O rebordo timpânico invertido/evertido gradualmente torna-se necrótico, mas isso não afetou o processo de cicatrização. Além disso, a aproximação das bordas não melhorou o resultado da cicatrização.

© 2017 Associação Brasileira de Otorrinolaringologia e Cirurgia Cérvico-Facial. Publicado por Elsevier Editora Ltda. Este é um artigo Open Access sob uma licença CC BY (<http://creativecommons.org/licenses/by/4.0/>).

Introdução

A membrana timpânica (MT) é extremamente sensível às mudanças de pressão no canal auditivo externo (CAE). O barotrauma pode resultar em uma perfuração de MT (PMT) com bordas invertidas ou evertidas.^{1,2} As PMT traumáticas tendem a cicatrizar espontaneamente. No entanto, os efeitos das bordas invertidas e evertidas na cicatrização timpânica permanecem controversos. Muitos estudiosos acreditam que as bordas invertidas ou evertidas causam a migração centrífuga das células epiteliais, falha no fechamento e colesteatoma na orelha média.^{3,4} Outros têm sugerido que as bordas invertidas e evertidas devem ser

restauradas para a posição anatômica original, o que reduz o tempo e melhora a taxa de fechamento.^{5,6} No entanto, a identificação de bordas invertidas e evertidas às vezes é difícil. Além disso, o prognóstico nos casos de bordas invertidas e evertidas não está claro. Este estudo avaliou como identificar bordas invertidas e evertidas e o prognóstico delas em PMT traumáticas em humanos.

Método

Este estudo foi revisado e aprovado pelo comitê institucional de ética do Hospital Central XX (n° 20150608). O consenti-

mento informado foi obtido de todos os participantes antes de sua inclusão no estudo.

Seleção de casos

Prontuários de pacientes com PMT traumática que procuraram o ambulatório de otorrinolaringologia do hospital entre agosto de 2008 e agosto de 2014 foram acessados através do Departamento de Prontuários do Hospital. Os casos que preencheram os seguintes critérios de inclusão foram recuperados para análise: 1) PMT traumática resultante de uma bofetada ou soco na orelha, ou de lesão por explosão de fogos de artifício, sete dias após a lesão; 2) Cicatrização espontânea com ou sem aproximação das bordas; 3) Imagens otoendoscópicas do processo de cicatrização gravadas duas vezes por semana até o fechamento da perfuração ou por um período de seguimento de 12 meses disponíveis para acesso; e 4) tamanho da perfuração classificado como pequeno, médio ou grande (definido como $<1/8$, $1/8-1/4$ e $>1/4$ da membrana timpânica, respectivamente).⁵

Análise dos dados

Todos os dados clínicos e vídeos otoendoscópicos dos pacientes foram estavam disponíveis. O tamanho e a posição de cada perfuração, a existência de bordas invertidas ou evertidas e o resultado final da cicatrização foram estimados por um revisor independente e cegado com o uso do *software* ImageJ (AutoCAD R14). Cada perfuração foi categorizada como tendo ou não borda invertida ou evertida, com base na configuração da borda da membrana timpânica remanescente e borda de perfuração na primeira visita e durante o processo de cicatrização, como visto nas imagens de vídeo. A borda da perfuração foi categorizada como uma borda invertida (borda em contato com a camada mucosa), borda evertida (borda em contato com a camada epitelial) ou borda caída (borda suspensa na cavidade timpânica). Além disso, a forma da perfuração foi categorizada como triangular, em forma de fatia de pizza, forma de rim, redonda, ovoide ou de formato irregular, com base em observações endoscópicas. O comprimento da conexão foi dividido em três tipos, com base na correlação da membrana timpânica invertida ou evertida e da borda de perfuração: Tipo I (tipo pedículo), o comprimento da conexão foi $< 1/2$ do diâmetro máximo da perfuração; Tipo II, o comprimento da conexão foi $> 1/2$

do diâmetro da perfuração; ou Tipo III, o comprimento da conexão era aproximadamente igual ao diâmetro máximo da perfuração.

As características demográficas dos pacientes, inclusive idade, sexo e duração da lesão, foram analisadas como dados categóricos com o teste χ^2 . As medidas de desfecho primário foram a fase da cicatrização no fim do período de seguimento de 12 meses e o tempo médio de cicatrização. Esses dados de desfecho foram analisados com o teste *t* de comparação de duas amostras. Todos os testes foram feitos com o *software* SPSS (SPSS Inc., Chicago, IL, EUA). As diferenças foram consideradas estatisticamente significativas com $p < 0,05$.

Método técnico

O CAE foi limpo com um cotonete embebido em solução de iodopovidona na primeira consulta. A membrana timpânica remanescente e a cavidade timpânica foram examinadas com endoscópios de 2,7 mm de diâmetro, a 0°, 30° e 70°; as bordas da perfuração foram submetidas a suave pressão negativa com uma ponta de sucção microscópica para detectar a presença ou não de uma borda de perfuração timpânica invertida ou evertida estava presente. O tratamento conservador foi adotado após a observação endoscópica.

Resultados

No total, 196 pacientes (81 do sexo masculino e 115 do feminino) preencheram os critérios de inclusão. A média foi de $35,7 \pm 5,8$ anos (intervalo de 12 a 65). Havia 183 perfurações secas e 13 perfurações úmidas com otorreia sanguinolenta. O tempo de ocorrência da lesão foi de um dia em 21 (10,7%) orelhas, 1-2 dias em 45 (23,0%) orelhas, 3-4 dias em 91 (46,4%) orelhas e 5-7 dias em 39 (19,90%) orelhas. Das 196 perfurações, o tamanho da perfuração foi pequeno em 41 (20,9%) pacientes, médio em 103 (57,7%) e grande em 52 (26,5%). Os dados demográficos para os grupos são mostrados na *tabela 1*. As seguintes variáveis foram semelhantes entre os dois grupos: idade, sexo, tamanho da perfuração e tempo desde a lesão ($p > 0,05$).

Das 196 orelhas, a borda da perfuração estava brilhante em 148 (75,51%) e áspera e irregular em 48 (24,49%). Observou-se uma camada epitelial invertida ou uma camada mucosa evertida, usou-se uma ponta de sucção microscópica nos 148 pacientes com bordas brilhantes, enquanto que

Tabela 1 Dados demográficos dos pacientes no grupo com e sem bordas evertidas

Grupo	Grupo sem borda evertida	Grupo com borda evertida	p-valor
Nº	48	148	-
Sexo, masculino/feminino	19/29	62/86	0,61 ^a
Idade, anos	$36,1 \pm 3,8$	$35,9 \pm 4,7$	0,679 ^b
Duração, dias	$3,8 \pm 2,2$	$3,7 \pm 2,9$	0,55 ^b
Tímpano perfurado: esquerdo / direito	32/16	127/21	0,71 ^a
Tamanho da perfuração: P/M/G	17/26/5	41/86/21	0,52 ^a

$p < 0,05$ foi considerado como indicador de significância estatística.

^a teste χ^2 .

^b Análise de variância (Anova) de um fator.

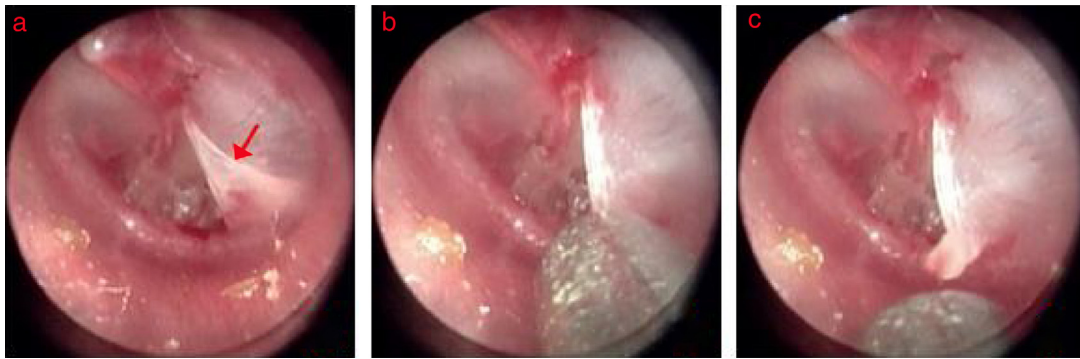


Figura 1 Processo de aproximação da borda na perfuração em formato de triângulo com o tímpano evertido: (a) 2º dia após a perfuração; (b) aproximação da borda; (c) o tímpano evertido foi levantado. As setas vermelhas indicam o tímpano evertido.

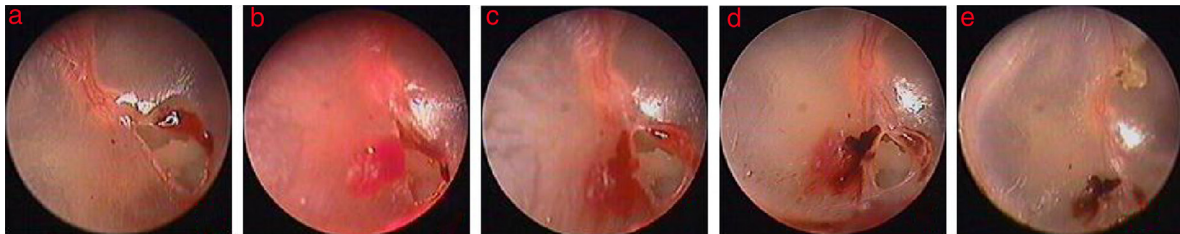


Figura 2 Processo de cicatrização após a aproximação da borda na perfuração em formato de triângulo com tímpano evertido: (a) 1º dia após a perfuração; (b) aproximação da borda; (c-e) 1, 4 e 14 dias após a aproximação da borda.

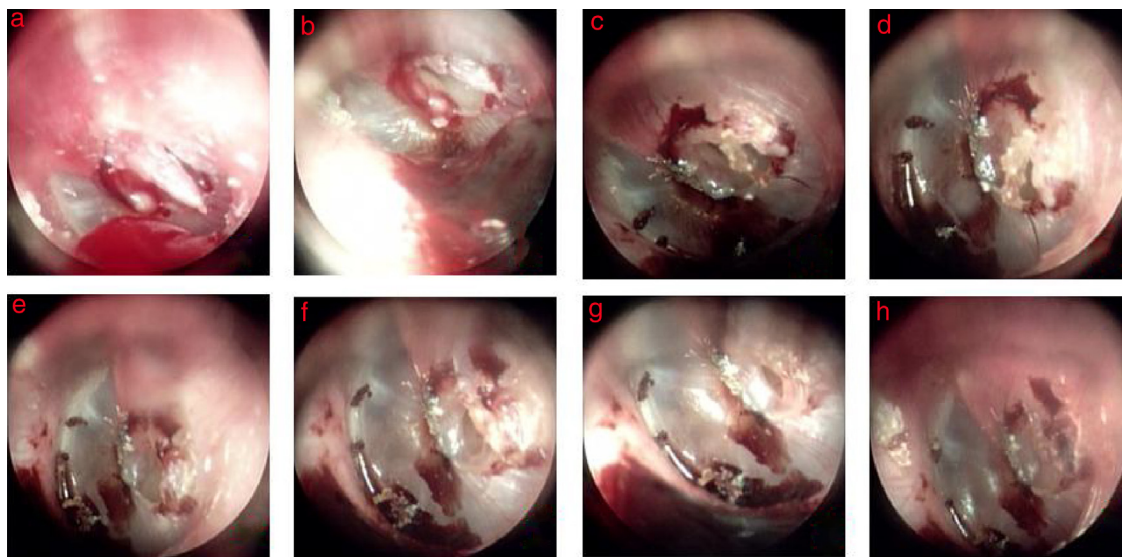


Figura 3 Cicatrização espontânea de perfuração em formato de fuso com o tímpano caído na borda: (a-h) 3, 4, 6, 8, 10, 12, 14, e 16 dias após a perfuração.

nos 48 pacientes com bordas ásperas e irregulares não se observaram bordas invertidas ou evertidas.

Entre esses 148 pacientes, a borda da perfuração estava evertida em 77 pacientes (52,0%) (figs. 1 e 2), caída em 17 (11,5%) (fig. 3), invertida em 44 (29,7%) (fig. 4) e ambas invertida e evertida em 10 (6,8%). As partes das bordas invertidas ou evertidas foram restauradas para sua posição anatômica original em três dias após a ocorrência da lesão em 63 (42,6%) pacientes, mas não em 85 (57,4%). O formato da perfuração era triangular em 28 (18,9%) pacientes, em

forma de fatia de pizza em 17 (11,5%), em forma de rim em 21 (14,2%), ovoide em 30 (20,3%), e de formato irregular em 52 (35,1%). Nos 48 pacientes restantes, sem tímpano invertido ou evertido, o formato da perfuração era ovoide em 11 (22,9%), redondo em 9 (18,8%) e de formato irregular em 28 (58,3%).

Entre os 148 pacientes com bordas de perfuração invertidas ou evertidas, o tamanho da parte evertida ou invertida do tímpano era > ~80% do tamanho da perfuração em 21 pacientes (14,2%), 50% a 80% em 59 (39,9%), 20% -50% em

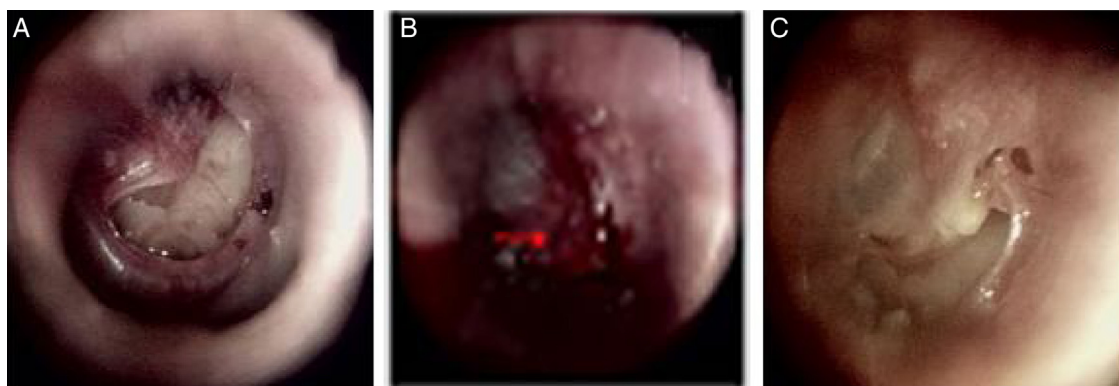


Figura 4 Processo de cicatrização após a aproximação da borda na perfuração em formato de rim com membrana timpânica invertida: (A) 1º dia após a perfuração; (B) aproximação de borda; (C) seis dias após a aproximação da borda. As setas vermelhas indicam a parte do tímpano invertido no rebordo.

52 pacientes (35,1%) e < 20% em 16 (10,8%). A parte timpânica invertida ou evertida se encontrava na direção da *pars tensa* ou martelo em 107 (72,3%) pacientes, na do anel timpânico em 24 (16,2%) e na direção da cavidade timpânica em 17 (11,5%). O comprimento da conexão era do Tipo I em 11 (7,4%) pacientes, Tipo II em 38 (25,7%) e Tipo III em 99 (66,9%).

Desfecho da cicatrização

Os pacientes foram seguidos por 12 meses ou até o fechamento completo da perfuração. O resultado de cicatrização é mostrado na [tabela 2](#) e na [tabela 3](#). A taxa de fechamento no fim do período de seguimento de 12 meses foi de 93,8% para perfurações sem rebordos invertidos ou evertidos e 92,6% para perfurações de rebordo invertido ou evertido; a diferença não foi significativa ($p > 0,05$). O tempo médio de fechamento não foi significativamente diferente ($29,4 \pm 3,7$ vs. $31,2 \pm 5,8$ dias, $p > 0,05$) entre os dois grupos.

Além disso, em termos do resultado de cicatrização dos 148 pacientes com e sem aproximação de bordas, a taxa de fechamento não foi significativamente diferente (94,1% versus 90,5%, $p > 0,05$), nem o tempo de fechamento ($30,6 \pm 5,7$ vs. $32,1 \pm 4,2$ dias, $p > 0,05$).

Observações endoscópicas

Em 85 pacientes sem aproximação de borda, a parte timpânica invertida ou evertida tornou-se negra durante o processo de cicatrização espontânea em três dias. Posteriormente, a parte evertida ou invertida negra do tímpano aumentou gradualmente, tornou-se completamente negra e formou uma crosta nos casos de Tipo I nos dias 4-5. Formou uma crosta completa em casos de Tipo II e Tipo III nos dias 5-7. A proliferação e a migração do epitélio ocorreram simultaneamente e aumentaram gradualmente ao longo do tempo. Além disso, nos casos de bordas de perfuração caídas, houve encolhimento gradual ao longo da

Tabela 2 Resultado da cicatrização nos grupos sem e com borda evertida

	Grupo sem borda evertida	Grupo com borda evertida	p-valor
Nº	48	148	-
Taxa de fechamento, %	45 (93,8)	137 (92,6)	0,35 ^a
Tempo de fechamento, dias	31,2 ± 5,8	29,4 ± 3,7	0,216 ^b

$p < 0,05$ foi considerado estatisticamente significativo.

^a teste χ^2 .

^b teste t.

Tabela 3 Resultado da cicatrização nos grupos com e sem aproximação da borda

	Grupo com aproximação da borda.	Grupo sem aproximação da borda.	p-valor
Nº	63	85	-
Taxa de fechamento, %	80 (94,1)	57 (90,5)	0,81 ^a
Tempo de fechamento, dias	30,6 ± 5,7	32,1 ± 4,2	0,47 ^b

$p < 0,05$ foi considerado estatisticamente significativo.

^a teste χ^2 .

^b teste t.

borda da perfuração e uma crosta formou-se ao longo do tempo (fig. 3). A crosta migrou gradualmente para o CAE.

Nos 63 pacientes com aproximação de borda, o tamanho da perfuração reduziu para ~20%-50% em 41 pacientes e > 50% em 22 pacientes após aproximação das bordas. O tímpano reparado obviamente não tinha mudado no dia 2; a morfologia da borda invertida ou evertida foi semelhante àquela anterior à aproximação, mas ocorreu edema. A contração do tímpano invertido ou evertido reparado começou a ocorrer no dia 3 em 56 pacientes. A proliferação e a migração do epitélio ocorreram simultaneamente no lado sem borda invertida ou evertida e a contração tornou-se cada vez mais evidente ao longo da borda da perfuração ao longo do tempo, especialmente quando a parte invertida ou evertida se encontrava ao lado do anel timpânico (fig. 4). O tímpano reparado invertido ou evertido retornou completamente à configuração da borda original e formou uma crosta aproximadamente uma semana após a aproximação. Em seguida, a proliferação e a migração do epitélio começaram. A proliferação e a migração do epitélio aumentaram gradualmente no lado sem borda invertida ou evertida. O tímpano reparado invertido ou evertido não encolheu no lado do anel timpânico em sete pacientes. Nesses sete pacientes não houve proliferação ou migração do epitélio nas perfurações reparadas durante o processo de cicatrização e uma perfuração em forma de tira foi o resultado nesses casos.

Discussão

Uma mudança repentina e rápida de pressão no CAE pode causar uma PMT com porções timpânicas invertidas ou evertidas nas bordas.^{7,8} Os pesquisadores acreditam que o reparo oportuno de um tímpano invertido ou evertido pode reduzir o tamanho da perfuração, encurtar o tempo de fechamento e melhorar a taxa de fechamento.^{5,6} Assim, é importante identificar um tímpano com borda invertida ou evertida. Com o desenvolvimento dos exames endoscópicos, é possível identificar um tímpano invertido ou evertido. O exame endoscópico, com endoscópios de 30° e 70°, pode detectar tímpanos invertidos e interrupção da cadeia ossicular na cavidade timpânica através da perfuração. Descobrimos que a borda de um tímpano invertido ou evertido tinha as seguintes características: 1) A borda era brilhante em tímpanos invertidos ou evertidos, enquanto era áspera e irregular em casos não invertidos ou evertidos; e 2) As perfurações com formato triangular, de fatia de pizza ou em formato de rim eram tipicamente casos de bordas invertidas ou evertidas, enquanto que uma perfuração redonda era comum em casos de bordas não invertidas ou evertidas. Além disso, as bordas invertidas ou evertidas podem facilmente ser identificadas com a ajuda de uma ponta de aspiração microscópica.

O manejo das perfurações timpânicas de bordas invertidas ou evertidas é controverso. Enquanto muitos pesquisadores^{3,4} acreditam que essas configurações afetam a cicatrização espontânea de uma PMT e favorecem o desenvolvimento de colesteatoma de orelha média, outros sugerem que esse fato não afeta o resultado da cicatrização de PMT.⁹ Assim, a maioria dos estudiosos recomenda que a parte do tímpano invertido ou evertido seja restaurada à sua posição anatômica original para reduzir o tamanho

da perfuração. Entretanto, este estudo mostra que bordas de perfuração timpânica invertidas ou evertidas não afetaram a cicatrização espontânea. A diferença não foi significativa entre os grupos com e sem bordas invertidas ou evertidas em termos de taxa e tempo de fechamento. Da mesma forma, a diferença não foi significativa entre os grupos com e sem aproximação da borda em termos de taxa e tempo de fechamento. Observamos que a parte timpânica invertida ou evertida gradualmente tornou-se negra, com formação de uma crosta ao longo do tempo, durante o processo de cicatrização. A proliferação e migração do epitélio ocorreram e aumentaram gradualmente na face timpânica sem as bordas invertidas ou evertidas; a proliferação e migração do epitélio também ocorreram na face com as bordas invertidas ou evertidas até formar uma crosta completa. O prognóstico pode estar relacionado ao suprimento sanguíneo da parte timpânica invertida ou evertida. Os vasos sanguíneos da membrana timpânica estão distribuídos em torno do martelo e do anel timpânico; a *pars tensa* quase não tem vasos sanguíneos.^{10,11} O suprimento de sangue para um rebordo invertido ou evertido pós PMT é limitado; as porções invertidas e evertidas deste estudo gradualmente tornaram-se necróticas e formaram uma crosta, resultaram em hipóxia-isquemia. O tempo de necrose foi mais longo nos rebordos timpânicos invertidos ou evertidos de Tipo III, enquanto que nos Tipo I raramente se tornaram completamente necróticos em três dias. Além disso, a parte necrótica no tímpano não afetou a cicatrização espontânea, mas migrou em direção ao CAE. Quanto ao fato de um rebordo invertido ou evertido afetar ou não a cicatrização espontânea em uma orelha média úmida com otorreia sanguinolenta secundária, o ambiente úmido manteve um equilíbrio microambiental, evitou a necrose na borda.^{12,13} Contudo, verificamos que as porções timpânicas evertidas se liquefaziam gradualmente e desapareciam nas perfurações úmidas ou se molhadas ao longo do tempo; isso não parece afetar a cicatrização espontânea. No entanto, foi difícil avaliar se um rebordo invertido ou caído poderia proliferar na cavidade timpânica em uma orelha média úmida, porque havia poucos casos de perfurações úmidas e tempos de seguimento curtos. Entretanto, alguns pesquisadores^{14,15} relataram que um ambiente úmido na orelha média aumenta a probabilidade de colesteatoma. Kronenberg⁴ concluiu que o risco de desenvolvimento de colesteatoma foi maior com perfurações em formato de rim. Observamos que as perfurações em formato de rim eram sempre acompanhadas de rebordos invertidos ou caídos; é possível que algum rebordo de perfuração invertido ou caído tenha se proliferado na cavidade timpânica em uma orelha média úmida.

Quanto ao fato de a aproximação da borda poder acelerar a cicatrização do tímpano, descobrimos que, embora a aproximação da borda tenha reduzido o tamanho da perfuração nos estágios iniciais, a parte invertida ou evertida do tímpano retraiu progressivamente até a região da borda da perfuração e formou uma crosta após uma semana e o tamanho da perfuração aumentou novamente. Surpreendentemente, a proliferação e a migração do epitélio no lado da aproximação da borda foram mais lentas do que aquelas do lado sem tímpano invertido ou evertido.

Outra situação que encontramos foi que, embora não tenha ocorrido retração na cicatrização do tímpano

invertido ou evertido, a proliferação e a migração do epitélio não começaram no lado da porção timpânica invertida ou evertida; a cicatrização da perfuração dependeu da proliferação e migração do epitélio do lado contralateral. Como resultado, perfurações permaneceram em forma de tira. Recentemente, vários estudos clínicos demonstraram que a aproximação da borda não melhorou a taxa de fechamento de PMT traumáticas.^{4,16,17} Assim, a aproximação da borda parece ter pouco significado clínico na cicatrização de PMT traumáticas.

Este estudo tem algumas limitações. Primeiro, os números da amostra não foram equilibrados. Em segundo lugar, a avaliação e a comparação dos resultados de cicatrização entre os grupos foram baseadas em todas as perfurações em cada grupo, mas não consideraram o tamanho da perfuração.

Conclusões

Nossos achados sugerem que a avaliação com endoscópios de 30° e 70° pode identificar claramente as perfurações de membranas timpânicas com configuração invertida ou evertida. A borda invertida ou evertida de perfurações de tímpano é brilhante e áspera e irregular em casos de perfurações sem rebordos invertidos ou evertidos. As perfurações com formato triangular, em forma de fatia de pizza ou forma de rim estavam associadas a bordas invertidas ou evertidas. Além disso, o diagnóstico de rebordo invertido ou evertido era geralmente feito com a ajuda de uma ponta de aspiração microscópica. A porção evertida ou invertida do tímpano gradualmente tornou-se necrótica e formou uma crosta ao longo do tempo. Isso não afetou o processo de cicatrização. Além disso, as partes timpânicas invertidas ou evertidas retraíram-se de maneira contínua ao longo do tempo em direção à borda da perfuração. A proliferação e a migração do epitélio não deixaram de ocorrer ou foram retardadas no lado da aproximação das bordas, mas a aproximação da borda não melhorou o resultado de cicatrização de PMT traumáticas.

Financiamento

Este estudo recebeu apoio financeiro da Agência de Ciência e Tecnologia da Cidade de Yiwu, China (Subsídio n° 15-3-306).

Conflitos de interesse

Os autores declaram não haver conflitos de interesse.

Referências

1. Sprem N, Branica S, Dawidowsky K. Tympanoplasty after war blast lesions of the eardrum: retrospective study. *Croat Med J*. 2001;42:642–5.
2. Orji FT. Non-explosive blast injury of the tympanic membrane in Umuahia, Nigeria. *Niger J Med*. 2009;18:365–9.
3. Armstrong B. Traumatic perforations of the tympanic membrane: observe or repair? *Laryngoscope*. 1972;82:1822–30.
4. Kronenberg J, Ben-shoshan J, Modan M, Leventon G. Blast injury and cholesteatoma. *Am J Otol*. 1988;9:127–30.
5. Han MA, Park S-N, Park KH, Yeo SW, Park SW. Therapeutic effect of multiple paper patching for traumatic tympanic membrane perforation – trial of quantitative analysis using image analyzer. *Korean J Otorhinolaryngol-Head Neck Surg*. 2008;51:518–23.
6. Saito H, Kazama Y, Yazawa Y. Simple maneuver for closing traumatic eardrum perforation by micropore strip tape patching. *Am J Otol*. 1990;11:427–30.
7. Horrocks CL. Blast injuries: biophysics, pathophysiology and management principles. *J R Army Med Corps*. 2001;147:28–40.
8. Kerr AG. Trauma and the temporal bone: the effects of blast on the ear. *J Laryngol Otol*. 1980;94:107–10.
9. Camnitz PS, Bost WS. Traumatic perforations of the tympanic membrane: early closure with paper tape patching. *Otolaryngol Head Neck Surg*. 1985;93:220–3.
10. Hellström S, Spratley J, Eriksson P-O, Pais-Clemente M. Tympanic membrane vessel revisited: a study in an animal model. *Otol Neurotol*. 2003;24:494–9.
11. Gladstone HB, Jackler RK, Varav K. Tympanic membrane wound healing. An overview. *Otolaryngol Clin North Am*. 1995;28:913–32.
12. Svensjo T, Pomahac B, Yao F, Slamaand J, Eriksson E. Accelerated healing of full-thickness skin wounds in a wet environment. *Plast Reconstr Surg*. 2000;106:602–12.
13. Field CK, Kerstein M. Overview of wound healing in a moist environment. *Am J Surg*. 1994;167:S2–6.
14. Winerman I, Man A, Segal S. Early repair of traumatic perforations of the tympanic membrane in children. *Int J Pediatr Otorhinolaryngol*. 1982;4:23–7.
15. Meyerhoff WL, Marple BF, Roland PS. Tympanic membrane, middle ear, and mastoid. In: Roland PS, Marple BF, Meyerhoff WL, editors. *Hearing loss*. New York: Thieme Medical Publishers, Inc.; 1997. p. 155–94. Ch. 6.
16. Lou ZC, He JG. A randomised controlled trial comparing spontaneous healing, gelfoam patching and edge-approximation plus gelfoam patching in traumatic tympanic membrane perforation with inverted or everted edges. *Clin Otolaryngol*. 2011;36:221–6.
17. Jun HJ, Oh KH, Yoo J, Han WG, Chang J, Jung HH, et al. A new patch material for tympanic membrane perforation by trauma: the membrane of a hen egg shell. *Acta Otolaryngol*. 2014;134:250–4.