



ARTIGO ORIGINAL

## Endoscopic repair of cerebrospinal fluid rhinorrhea<sup>☆</sup>



Vladimir Kljajić<sup>a,b</sup>, Petar Vuleković<sup>a,c</sup>, Ljiljana Vlaški<sup>a,b</sup>, Slobodan Savović<sup>a,b</sup>,  
Danijela Dragičević<sup>a,b,\*</sup> e Vladimir Papić<sup>a,c</sup>

<sup>a</sup> University of Novi Sad, Faculty of Medicine, Hajduk Veljkova, Novi Sad, Sérvia

<sup>b</sup> Clinical Center of Vojvodina, ENT Clinic, Hajduk Veljkova, Novi Sad, Sérvia

<sup>c</sup> Clinical Center of Vojvodina, Clinic of Neurosurgery, Hajduk Veljkova, Novi Sad, Sérvia

Recebido em 29 de fevereiro de 2016; aceito em 14 de abril de 2016

Disponível na Internet em 31 de março de 2017

### KEYWORDS

Cerebrospinal fluid  
rhinorrhea;  
Nasal surgical  
procedures;  
Endoscopy;  
Fistula;  
Fluorescein;  
Treatment outcome

### Abstract

**Introduction:** Nasal liquorrhea indicates a cerebrospinal fluid fistula, an open communication between the intracranial cerebrospinal fluid and the nasal cavity. It can be traumatic or spontaneous.

**Objective:** The aim of this study was to assess the outcome of endoscopic repair of cerebrospinal fluid fistula using fluorescein.

**Methods:** This retrospective study included 30 patients of both sexes, with a mean age of 48.7 years, treated in the period from 2007 to 2015. All patients underwent lumbar administration of 5% sodium fluorescein solution preoperatively. Fistula was closed using three-layer graft and fibrin glue.

**Results:** Cerebrospinal fluid fistulas were commonly located in the ethmoid (37%) and sphenoid sinus (33%). Most patients presented with traumatic cerebrospinal fluid fistulas (2/3 of patients). The reported success rate for the first repair attempt was 97%. Complications occurred in three patients: one patient presented with acute hydrocephalus, one with reversible encephalopathy syndrome on the fifth postoperative day with bilateral loss of vision, and one patient was diagnosed with hydrocephalus two years after the repair of cerebrospinal fluid fistula.

**Conclusion:** Endoscopic diagnosis and repair of cerebrospinal fluid fistulas using fluorescein intrathecally has high success rate and low complication rate.

© 2016 Associação Brasileira de Otorrinolaringologia e Cirurgia Cérvico-Facial. Published by Elsevier Editora Ltda. This is an open access article under the CC BY license (<http://creativecommons.org/licenses/by/4.0/>).

DOI se refere ao artigo: <http://dx.doi.org/10.1016/j.bjorl.2016.04.024>

<sup>☆</sup> Como citar este artigo: Kljajić V, Vuleković P, Vlaški L, Savović S, Dragičević D, Papić V. Endoscopic repair of cerebrospinal fluid rhinorrhea. Braz J Otorhinolaryngol. 2017;83:388–93.

\* Autor para correspondência.

E-mails: [danijela.dragicevic@mf.uns.ac.rs](mailto:danijela.dragicevic@mf.uns.ac.rs), [danijela.dragicevic.ns@gmail.com](mailto:danijela.dragicevic.ns@gmail.com) (D. Dragičević).

A revisão por pares é da responsabilidade da Associação Brasileira de Otorrinolaringologia e Cirurgia Cérvico-Facial.

**PALAVRAS-CHAVE**

Rinorreia de líquido cerebrospinal;  
Procedimentos cirúrgicos nasais;  
Endoscopia;  
Fístula;  
Fluoresceína;  
Desfecho do tratamento

**Reparo endoscópico de fístulas liquóricas nasais****Resumo**

*Introdução:* A liquorreia nasal indica uma fístula liquórica (FL), uma comunicação aberta entre o líquido cerebrospinal intracraniano e a cavidade nasal. Pode ser traumática e espontânea.

*Objetivo:* Avaliar o desfecho do reparo endoscópico da fístula liquórica nasal com o uso de fluoresceína.

*Método:* Este estudo retrospectivo incluiu 30 pacientes de ambos os sexos, com idade média de 48,7 anos, tratados de 2007 a 2015. Todos os pacientes foram submetidos à administração lombar de solução de fluoresceína de sódio a 5% no pré-operatório. A fístula foi fechada com enxerto de três camadas e cola de fibrina.

*Resultados:* As fístulas de líquido cerebrospinal foram comumente localizadas no seio etmoidal (37%) e esfenoidal (33%). A maioria dos pacientes apresentou fístulas liquóricas traumáticas (2/3). A taxa de sucesso relatada para a primeira tentativa de reparo foi de 97%. Complicações ocorreram em três pacientes: um apresentou hidrocefalia aguda; um, síndrome reversível de encefalopatia no quinto dia de pós-operatório com perda bilateral da visão; e um foi diagnosticado com hidrocefalia dois anos após o reparo de fístula liquórica.

*Conclusão:* O diagnóstico endoscópico e o reparo de fístulas liquóricas nasais com uso de fluoresceína intratecal têm alta taxa de sucesso e baixo índice de complicações.

© 2016 Associação Brasileira de Otorrinolaringologia e Cirurgia Cérvico-Facial. Publicado por Elsevier Editora Ltda. Este é um artigo Open Access sob uma licença CC BY (<http://creativecommons.org/licenses/by/4.0/>).

**Introdução**

A rinoliquorreia indica uma FL na cavidade nasal. Pode ser espontânea ou traumática. A fístula traumática em geral ocorre após fraturas na base do crânio ou pode aparecer como iatrogênico após intervenções cirúrgicas. A FL espontânea pode ocorrer com ou sem pressão intracraniana elevada.<sup>1-3</sup>

Embora as fraturas da base do crânio sejam frequentemente associadas a FL, Miller inicialmente descreveu rinoliquorreia espontânea em uma criança com hidrocefalia em 1826.<sup>4</sup> Quase 100 anos depois, Cushing<sup>5</sup> descreveu três casos de FL traumáticas tratadas cirurgicamente. Em 1937, Cairns<sup>6</sup> demonstrou que as fístulas liquóricas também poderiam ser reparadas com aplicação extradural da fásia lata. Até meados do século XX, a abordagem transnasal era reservada para cauterização, quando Dohlman<sup>7</sup> descreveu uma abordagem transnasal-transetmoidal que poderia selar a fístula através da placa cribiforme com um retalho septal e de concha média.

O reparo endoscópico da FL é habitualmente uma abordagem extradural extracraniana. Foi aceito em todo o mundo como o método de escolha devido à excelente visualização, colocação de enxerto preciso, mínimo dano ao tecido circundante, preservação da função olfativa em caso de fístula através da placa cribiforme, tempo de operação reduzido e tempo de recuperação mais rápido.<sup>8-12</sup>

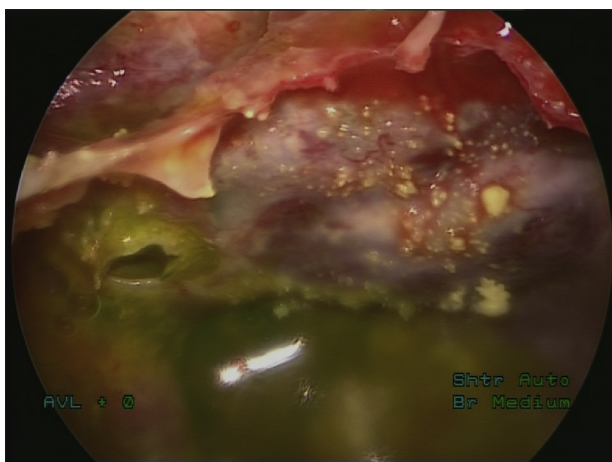
A administração intratecal de uma solução de fluoresceína a 5% é altamente eficaz na detecção de fístulas liquóricas. O uso de fluoresceína não dá resultados falsos positivos. Os achados falsos negativos podem ser devido à formação temporária de selamento com tecido de granulação da fístula. Isso impede que a liquorreia seja visualizada no momento do exame.

O objetivo deste estudo foi analisar a taxa de sucesso do reparo endoscópico de fístulas liquóricas com administração intratecal de fluoresceína para visualização intraoperatória.

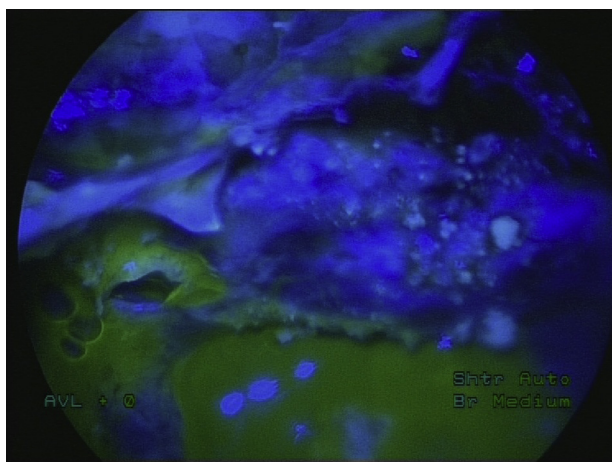
**Método**

Este estudo retrospectivo incluiu 30 pacientes de ambos os sexos tratados cirurgicamente para FL de 2007 a 2015. Foram incluídos 19 do sexo masculino e 11 do feminino, com média de 48,7 anos. A idade variou entre 19 e 68. Nenhum dos pacientes havia sido submetido a cirurgia prévia para reparo da fístula.

Todos os pacientes foram submetidos a exame clínico, tomografia computadorizada (TC) e teste de traços de proteína beta para o diagnóstico de liquorreia nasal no pré-operatório. A imagem de ressonância magnética (RM) não foi feita rotineiramente no pré-operatório em todos os examinandos; mas foi indicada em pacientes com FL espontânea, com suspeita de hidrocefalia e em caso de complicações pós-operatórias. A punção lombar foi feita em todos os pacientes, no dia da cirurgia, pelo neurocirurgião. As amostras de líquido cefalorraquidiano (LCR) foram levadas para análises bioquímica e microbiológica. A administração intratecal de solução de fluoresceína de sódio a 5% foi feita por meio de punção, uma hora antes da cirurgia. A solução de fluoresceína de sódio a 5% foi diluída em 5 mL de LCR e gradualmente injetada por via intratecal, durante 5 min, com o acompanhamento rigoroso do paciente. Durante a próxima hora antes da cirurgia, os pacientes permaneceram em decúbito dorsal, deitados de costas, e receberam profilaxia com antibióticos intravenosos com 2 g de ceftriaxona. A dosagem da solução de fluoresceína foi medida de acordo com o peso corporal (0,1 mL/10 kg de peso corporal),



**Figura 1** Fístula de líquido cefalorraquidiano corado com fluoresceína com vazamento de LCR, sem uso de filtro de luz azul.



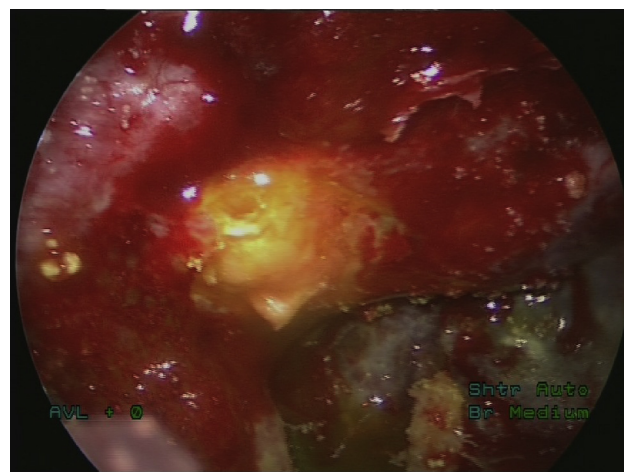
**Figura 2** Fístula de líquido cefalorraquidiano corado com fluoresceína com vazamento de LCR, com uso de filtro de luz azul.

mas a dose mais elevada de fluoresceína intratecal foi de 1 mL, independentemente da quantidade de peso corporal, superior a 100 kg. A fim de melhorar a visualização de fluoresceína, foi usado um filtro de luz azul (Storz) no intraoperatório. O aparecimento de fístula de LCR sem o uso de um filtro de luz azul e com filtro de luz azul é mostrado nas figuras 1 e 2.

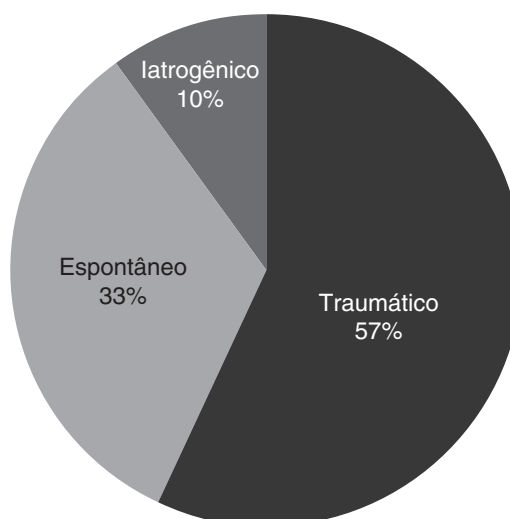
Tendo localizado o defeito, esse foi fechado com o uso de três camadas: duas de enxerto de fâscia lata e uma de mucosa (enxerto de mucosa do corneto médio ou enxerto de mucosa nasal livre) com cola de fibrina. O reparo endoscópico foi feito pelo otorrinolaringologista, sob anestesia geral. A figura 3 mostra o local do defeito após o tratamento cirúrgico da fístula.

Após o reparo da fístula, um dreno lombar foi mantido durante cinco dias após a cirurgia, com repouso absoluto. Os antibióticos foram administrados por via intravenosa durante esse período.

A investigação foi feita com aprovação do Comitê de Ética da instituição na qual o estudo foi feito (número do protocolo do Comitê de Ética 00-81/110).



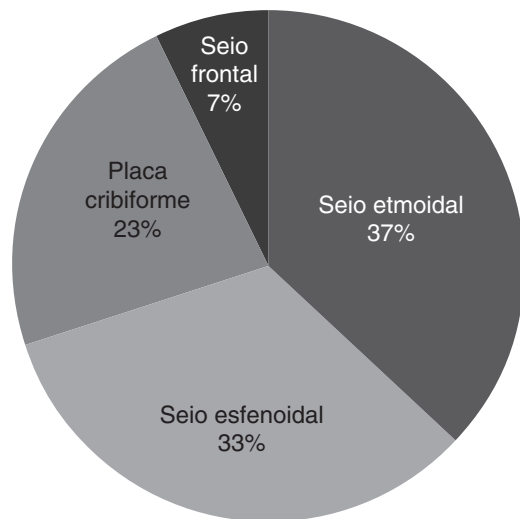
**Figura 3** Local de defeito após reparo de vazamento de LCR.



**Figura 4** Distribuição de fatores etiológicos de liquorréia nasal.

## Resultados

A análise retrospectiva dos fatores etiológicos de FLs mostrou que o maior número de pacientes tinha traumatismo craniano anterior – 17 (57%) –, seguido por fístulas espontâneas em 10 pacientes (33%) e três (10%) pacientes previamente submetidos a um procedimento cirúrgico (um paciente submetido a septoplastia, o outro a cirurgia endoscópica funcional para rinossinusite crônica com polipose e um operado pelo neurocirurgião para meningioma olfativo). A distribuição dos pacientes de acordo com a etiologia da FL é mostrada na figura 4. No grupo de pacientes com fístula traumática, a maioria era do sexo masculino (14/17); fístulas espontâneas ocorreram predominantemente em pacientes do sexo feminino (7/10), enquanto no pequeno grupo de pacientes com fístula iatrogênica havia dois homens e uma mulher. O peso corporal dos examinados variou entre 54 e 116 kg e dois pacientes pesavam mais de 100 kg, não havia diferença estatisticamente significativa no peso corporal entre os grupos de pacientes, a depender da etiologia da fístula.



**Figura 5** Locais de fístula com vazamento de LCE.

As FLs foram mais comumente localizadas na área do seio etmoidal – em 11 pacientes (37%), seguido de seio esfenoidal e placa cribiforme, como mostrado na *figura 5*. É interessante salientar que um paciente apresentou liquorréia nasal falsa. Este paciente teve otoliquorréia com fístula detectada no giro basal da cóclea, FL através da tuba auditiva na cavidade nasal. Este paciente foi submetido a correção de fístula via abordagem transmeatal e não foi incluído neste estudo.

A taxa de sucesso do reparo endoscópico foi alta (97%), já que apenas um paciente teve recorrência no pós-operatório, que se desenvolveu em seu oitavo dia de pós-operatório. Esse paciente teve perda de LCR como resultado da cirurgia anterior, de meningioma olfativo. Devido ao desenvolvimento de fístulas recorrentes e considerando que o paciente teve perda do sentido do olfato, foi decidido, em conjunto com neurocirurgiões, um reparo transcraniano.

No grupo analisado de pacientes, as complicações pós-operatórias ocorreram em três deles: dois apresentaram complicações precoces e um, tardias. Um paciente do sexo masculino, 40 anos, desenvolveu hidrocefalia aguda pós-operatória oito horas após o reparo da parede lateral do seio esfenoidal e exigiu uma intervenção neurocirúrgica urgente (derivação ventrículo-peritoneal).

No quinto dia de pós-operatório, uma paciente do sexo feminino, 49 anos, desenvolveu uma síndrome de encefalopatia reversível posterior (SERP), manifestou-se com perda bilateral da visão. A ressonância magnética mostrou edema na região occipital. Após terapia conservadora antiedema com uso de manitol e corticosteroides, todos os sintomas desapareceram em dois dias.

Dois anos após o reparo da fístula, um paciente do sexo masculino foi diagnosticado com hidrocefalia, controlada com uma derivação ventrículo-peritoneal.

Não houve reações adversas relacionadas com a administração de fluoresceína de sódio.

## Discussão

A liquorréia nasal é uma condição grave que pode levar a meningite bacteriana, por propagação da infecção da

cavidade nasal para o endocrânio. Durante um período de 10 anos, quase 80% dos pacientes apresentaram-se com, pelo menos, um episódio de meningite purulenta. A meningite é mais comum em pacientes com liquorréia nasal traumática.<sup>12-14</sup>

Os autores não observaram diferença significativa em relação à distribuição por sexo, enquanto que, em nossa amostra, 66% dos pacientes eram do sexo masculino; os pacientes do sexo masculino ultrapassaram os do feminino no grupo de fístulas traumáticas, enquanto a maioria dos pacientes com FL espontânea era do sexo feminino. Isso pode ser devido ao fato de os acidentes de trânsito serem mais comuns entre os homens, bem como acidentes com trabalhadores do sexo masculino, que podem incluir trabalho físico pesado. Virk et al.<sup>15</sup> relataram que 66% da amostra do estudo eram de mulheres.

Mais da metade dos pacientes estudados tinha fístula de origem traumática e juntamente com aqueles com liquorréia nasal iatrogênica eram responsáveis por 66% dos pacientes. Kapitanov et al.<sup>16</sup> relataram um número igual de vazamentos traumáticos e espontâneos de LCE, enquanto Virk<sup>15</sup> relatou sobre 66% de pacientes com FL espontânea.

A predominância de fístulas traumáticas em nossa amostra pode ser devido ao fato de que nossa clínica para doenças do ouvido, nariz e garganta é uma instituição de saúde terciária, com estreita colaboração com a Clínica de Neurocirurgia. É para a nossa clínica que são encaminhados os pacientes com lesões graves, quando não podem ser tratados no nível secundário.

As fístulas liquóricas são comumente localizadas no seio etmoidal (35%) e esfenoidal (32%). Os vazamentos de LCE no seio etmoidal podem ser causados por trauma, quer como parte de traumatismo craniano ou iatrogênico, ou são espontâneas. Um seio esfenoidal altamente pneumatizado também pode ser um risco para fístulas. A pneumatização extrema do seio esfenoidal pode causar reabsorção óssea na base do crânio e, às vezes, um prolapso e laceração da dura-máter. Uma pequena meningocele pode originar-se na deiscência óssea nas áreas hiperpneumatizadas e esse mecanismo patogênico deve ser considerado um importante fator etiológico para o desenvolvimento de fístula espontânea. As fístulas espontâneas são comumente localizadas na parede lateral do seio esfenoidal.<sup>17</sup>

O reparo endoscópico endonasal de fístulas liquóricas apresentou uma taxa de sucesso elevada, de 97%. Isso pode ser atribuído ao uso da solução de fluoresceína de sódio e do filtro de luz azul para a detecção da liquorréia. Apenas um paciente teve fístulas recorrentes, que se desenvolveu em seu oitavo dia de pós-operatório. Esse paciente teve perda de LCR como resultado da cirurgia de meningioma olfativo anterior. O otorrinolaringologista sugeriu reoperação endoscópica, mas como o paciente já não tinha mais olfato, foi decidido, em conjunto com neurocirurgiões, pelo reparo transcraniano.

Nyquist et al.<sup>18</sup> estudaram uma amostra de tamanho semelhante (28 pacientes) e relataram uma taxa de fechamento endonasal global de 93,8% (30 de 32 procedimentos). Lee et al.<sup>19</sup> estudaram uma amostra do mesmo tamanho do que a de Nyquist e relataram uma taxa de sucesso de 86% na primeira tentativa e 93% na segunda. Virk et al.<sup>15</sup> tiveram uma taxa de sucesso total de 93% e de 100% após a segunda operação. Lee et al.<sup>19</sup> acreditam que o sucesso de

reparo endoscópico depende principalmente de visualização direta do defeito. Seth et al.<sup>20</sup> enfatizam o uso de fluoresceína: a localização do local da fístula foi maior quando LCR corado com fluoresceína foi visualizado, detectaram-se 100% dos defeitos, vs. 81,3% sem uso de fluoresceína. Desde que a solução de fluoresceína correta para a administração intratecal seja usada, e na dose adequada, ela não está associada a quaisquer efeitos adversos.<sup>21</sup> As complicações foram relatadas com o uso de solução de fluoresceína a 10% para administração intravenosa e incluíram sintomas vertiginosos, zumbido, comprometimento do nervo craniano, comprometimento medular e crises epiléticas.

Acreditamos que o uso de drenos lombares durante cinco dias tem efeitos positivos sobre o sucesso de reparo da fístula, pois reduz a pressão no ponto de fechamento do defeito; no entanto, alguns autores não compartilham essa opinião e acreditam que os drenos lombares são necessários apenas em pacientes com aumento da pressão intracraniana.<sup>15</sup> Por outro lado, alguns autores não usam drenos lombares após o reparo de fístulas em hipótese alguma.<sup>22,23</sup> Em seu estudo, Oles<sup>24</sup> não usou drenos lombares e o manejo pós-operatório foi baseado em diuréticos, durante cinco dias.

As complicações pós-operatórias precoces ocorreram em dois pacientes (6%): um deles, do sexo masculino, apresentou hidrocefalia aguda oito horas após a cirurgia, o que foi provavelmente a razão para liquorreia nasal espontânea, embora a RM pré-operatória nesse paciente não tenha mostrado sinais de hidrocefalia e/ou fluxo de LCR alterado; o segundo paciente, do sexo feminino, desenvolveu síndrome de encefalopatia reversível posterior (SERP), que se manifestou com perda bilateral da visão. Ela foi examinada pelo oftalmologista e o fundo ocular apareceu normal. TC endocraniana foi feita sem doença detectada, mas a RM mostrou edema na região occipital. Terapia anti-edematosa resolveu com sucesso os sintomas. A SERP foi descrita por Hinchey et al. em 1996.<sup>25</sup> Ela geralmente ocorre em pacientes com oscilação de pressão arterial causada por hipertensão arterial, insuficiência renal e naqueles que são imunossuprimidos. Nossa paciente, ao contrário, não apresentava comorbidades e sua pressão arterial era normal. A maioria dos pacientes com essa síndrome é do sexo feminino, como foi demonstrado em nosso estudo.

Um paciente do sexo masculino desenvolveu complicação tardia, dois anos após a cirurgia, sob a forma de hidrocefalia, que foi tratada com derivação ventrículo-peritoneal. Ele também havia sido submetido a ressonância magnética endocraniana pré-operatória, que não apresentou anormalidade no fluxo do LCR. A RM é indicada em todos os pacientes com fístulas liquóricas não traumáticas, para detectar alteração no fluxo de LCR e em casos de complicações pós-operatórias.

Não houve complicações ou efeitos colaterais relacionados com fluoresceína de sódio.

## Conclusão

A liquorreia nasal geralmente ocorre em pacientes do sexo masculino, como resultado de um trauma prévio.

A detecção endoscópica e o reparo de fístulas liquóricas com enxerto de três camadas e cola de fibrina têm alta taxa de sucesso e baixo índice de complicações.

O uso de solução de fluoresceína de sódio a 5% para administração intratecal, na dose adequada, é um procedimento seguro para a detecção de fístulas de líquido cerebrospinal durante a cirurgia endoscópica e não causa efeitos adversos.

## Conflitos de interesse

Os autores declaram não haver conflitos de interesse.

## Referências

1. Oberader S. Primary nontraumatic spontaneous CSF rhinorrhea with normal CSF pressure. *Arch Neurol Neurochir Psychiatr.* 1972;111:369–76.
2. Ommaya AK, DiChiro G, Baldwin M, Pennybacker JB. Non-traumatic cerebrospinal fluid rhinorrhea. *J Neurol Neurosurg Psychiatr.* 1968;31:214–25.
3. Spetzler RF, Wilson CB. Dural fistula and their repair. In: Youmans JR, editor. *Neurological surgery.* 2nd ed. Philadelphia: Saunders; 1982. p. 2209–27.
4. Miller C. Case of hydrocephalus chronicus, with some unusual symptoms and appearances on dissection. *Trans Med Chir Soc Edinb.* 1928;2:243–8.
5. Cushing H. Experience with orbito-ethmoidale osteomata having intracranial complications. *Surg Gynecol Obstet.* 1927;44:721–2.
6. Cairns H. Injuries of the frontal and ethmoidal sinus with special reference to cerebrospinal fluid rhinorrhea and aerocele. *J Laryngol Otol.* 1937;52:589–623.
7. Dohman G. Spontaneous cerebrospinal fluid rhinorrhea. Case report by rhinologic methods. *Acta Otolaryngol (Stockh) [suppl].* 1948;67:20–3.
8. Mattox DE, Kennedy DW. Endoscopic management of cerebrospinal fluid leaks and cephalocele. *Laryngoscope.* 1990;100:857–62.
9. Dodson EE, Gross CW, Swerdloff JL, Gustafson LM. Transnasal endoscopic repair of cerebrospinal fluid rhinorrhea and skull base defect: a review of 29 cases. *Otolaryngol Head Neck Surg.* 1994;111:600–5.
10. Stankiewicz JA. Cerebrospinal fluid fistula and endoscopic sinus surgery. *Laryngoscope.* 1991;101:250–6.
11. Schaefer SD, Manning S, Close LG. Endoscopic paranasal sinus surgery: indications and considerations. *Laryngoscope.* 1989;99:1–5.
12. Sharma DP, Singh D, Sinha S, Srivastva AK, Singh H, Jagetia A, et al. CSF rhinorrhea: an overview of endoscopic repair. *Indian J Neurotrauma.* 2010;7:157–62.
13. Crawford C, Kennedy N, Weir WR. Cerebrospinal fluid rhinorrhoea and *Hemophilus influenzae* meningitis 37 years after a head injury. *J Infect.* 1994;28:93–7.
14. Djilvesi D, Vuleković P, Cigić T, Kojadinović Ž, Papić V, Horvat I. Post-traumatic communication of endocranium and nasal cavity with recurrent meningoencephalitis without rhinorrhea – case report. *Vojnosanitetski pregled.* 2010;67:945–8.
15. Virk JS, Elmihyeh B, Saleh H. Endoscopic management of cerebrospinal fluid rhinorrhea: the charing cross experience. *J Neurol Surg B.* 2013;74:61–7.

16. Kapitanov DN, Lopatin AS, Potapov AA. Endoscopic diagnosis and treatment of nasal rhinorrhea. *Vestn Otorinolaringol.* 2003;4:20–4.
17. Andrey S, Lopatin MD, Dmitry N, Kapitanov MD, Alexander A, Potapov MD. Endonasal endoscopic repair of spontaneous cerebrospinal fluid leaks. *Arch Otolaryngol Head Neck Surg.* 2003;129:859–63.
18. Nyquist GG, Anand VK, Mehra S, Kacker A, Schwartz TH. Endoscopic endonasal repair of anterior skull base non-traumatic cerebrospinal fluid leaks, meningoceles, and encephaloceles. *J Neurosurg.* 2010;113:961–6.
19. Lee DH, Lim SC, Joo YE. Treatment outcomes of endoscopic repairs of sinonasal cerebrospinal fluid leaks. *J Craniofac Surg.* 2011;22:1266–70.
20. Seth R, Rajasekaran K, Benninger MS, Batra PS. The utility of intratecal fluorescein in cerebrospinal fluid leak repair. *Otolaryngol Head Neck Surg.* 2010;143:626–32.
21. Felisati G, Bianchi A, Lozza P, Porfaleone S. Italian multicentre study on intratecal fluorescein for craniocsinusal fistulae. *Acta Otorhinolaryngol Ital.* 2008;28:159–63.
22. Psaltis AJ, Schlosser RJ, Banks CA, Yawn J, Soler ZM. A systematic review of the endoscopic repair of cerebrospinal fluid leaks. *Otolaryngol Head Neck Surg.* 2012;147:196–203.
23. Casino RR, Jassir D. Endoscopic cerebrospinal fluid rhinorrhea repair: is a lumbar drain necessary? *Otolaryngol Head Neck Surg.* 1999;121:745–50.
24. Oles K, Skladzien J, Tomik J, Leszczynska J. Transnasal endoscopic treatment of cerebrospinal fluid leaks: 10 years experience. *B-ENT.* 2013;9:201–6.
25. Hinchey J, Chaves C, Appignani B, Breen J, Pao L, Wang A, et al. A reversible posterior leukoencephalopathy syndrome. *N Engl J Med.* 1996;334:494–500.