

# Histological analysis of autologous fascia graft implantation into the rabbit voice muscle

*Análise histológica em músculo vocal de coelhos submetidos a implante de fásia lata autóloga*

Bruno de Rezende Pinna<sup>1</sup>, João Norberto Stavale<sup>2</sup>, Paulo Augusto de Lima Pontes<sup>3</sup>, Osiris de Oliveira Camponês do Brasil<sup>4</sup>

## Keywords:

laryngeal diseases,  
glottis,  
fascia,  
rabbits,  
vocal cords.

## Abstract

The ideal approach for the treatment of glottal insufficiency remains a challenge for laryngologists. **Aim:** This experimental study assessed the histological changes and fibrosis caused by autologous fascia lata grafts into the rabbit voice muscle. **Study Design:** A clinical and experimental study. **Methods:** A 0.2 × 0.2 cm fragment of autologous fascia lata was grafted into the right voice muscle of 14 adult rabbits. Animals were euthanized 30 or 60 days post-procedure and histology of the excised vocal folds was carried out. **Results:** No extensive edema, necrosis or foreign body-type reaction was observed at any time. No significant inflammatory reaction or fibrosis was seen at 30 or 60 days. **Conclusion:** The presence of fascia lata in the rabbit voice muscle had no significant influence on inflammation, and does not increase fibrosis. Rabbit voice muscle shows good tolerance to fascia lata grafting.

## Palavras-chave:

coelhos,  
doenças da laringe,  
fascia,  
glote,  
pregas vocais.

## Resumo

A apropriada abordagem no tratamento da insuficiência glótica causada por paralisia, cicatriz e atrofia de prega vocal é um desafio ao laringologista. **Objetivo:** O presente estudo avaliou as alterações histológicas e fibrose desencadeadas pelo enxerto autólogo de fásia lata no músculo vocal de coelhos. **Forma de Estudo:** Clínico e Experimental. **Material e Método:** Foi realizado um estudo experimental com 14 coelhos adultos que foram submetidos a implante de fásia lata autóloga medindo 0,2 x 0,2cm, no músculo vocal direito. Os animais foram sacrificados após 30 e 60 dias do procedimento, suas laringes removidas e submetidas a estudo histológico. **Resultados:** Não foi observado edema extenso, área de necrose ou reação inflamatória do tipo corpo estranho. A reação inflamatória observada após 30 e 60 dias foi leve, bem como a fibrose desencadeada. **Conclusão:** A presença de fásia lata autóloga no músculo vocal de coelho não desencadeou fibrose e resposta inflamatória significativa.

<sup>1</sup> Médico, Pós-Graduando em nível de Mestrado do Departamento de Otorrinolaringologia e Cirurgia de Cabeça e Pescoço da UNIFESP- EPM.

<sup>2</sup> Professor Livre-Docente do Departamento de Patologia da UNIFESP, Professor Assistente do Departamento de Patologia da UNIFESP.

<sup>3</sup> Chefe do Departamento de Otorrinolaringologia e Cirurgia de Cabeça e Pescoço da UNIFESP- EPM, Professor Titular do Departamento de Otorrinolaringologia e Cirurgia de Cabeça e Pescoço da UNIFESP- EPM.

<sup>4</sup> Médico, Doutor em Ciências do Departamento de Otorrinolaringologia e Cirurgia de Cabeça e Pescoço da UNIFESP - EPM, Médico, Doutor em Ciências do Departamento de Otorrinolaringologia e Cirurgia de Cabeça e Pescoço da UNIFESP - EPM.

Universidade Federal de São Paulo - UNIFESP.

Endereço para Correspondência: Dr. Bruno de Rezende Pinna - Rua Periquito 210 ap. 61B Moema São Paulo SP 04514050.

E-mail: brpinna@yahoo.com.br

Este artigo foi submetido no SGP (Sistema de Gestão de Publicações) da BJORL em 28 de junho de 2009. cod. 6478

Artigo aceito em 15 de setembro de 2010.

---

## INTRODUÇÃO

---

A proteção das vias aéreas inferiores e a produção vocal são as principais funções da laringe. A insuficiência glótica resultante do contato incompleto das pregas vocais (PPVV) pode ser provocada por diversas alterações desse órgão, incluindo paresia, fibrose e sulcos das pregas vocais<sup>1</sup>. Existem várias formas de correção de insuficiência glótica que variam desde técnicas de medialização até injeção de substâncias para aumento volumétrico das pregas vocais<sup>2</sup>.

Muitos fatores devem ser observados quando escolhermos um biomaterial para ser implantado na prega vocal (PV). Entre estes, citamos: a facilidade de implantação, o tipo de resposta imunológica e a migração do material implantado para regiões não desejadas<sup>3</sup>.

O enxerto de fâscia tem sido utilizado há décadas em cirurgias otológicas e plásticas faciais<sup>4</sup>. Apresenta consistência tecidual similar à do colágeno, e baixa taxa de atividade metabólica. Rihkanen introduziu o uso de fâscia lata (FL) na correção de incompetência glótica em 1998<sup>5</sup>. Reijonen et al.<sup>6</sup>, em estudo experimental em cães, utilizaram injeção de FL triturada no músculo vocal e observaram que o enxerto permaneceu identificável histologicamente após um ano de seguimento. Contraditoriamente, Rodgers et al.<sup>7</sup> descreveram rápida absorção de fâscia autóloga triturada injetada no músculo vocal após três meses.

Em 2001, Tsunoda et al.<sup>8</sup> publicaram uma série de ensaios clínicos em que realizaram implante de fâscia temporal autóloga na lâmina própria e no músculo vocal de PPVV em humanos. Neste estudo, o autor concluiu que a fâscia temporal constitui-se de um tecido extremamente compatível ao espaço de Reinke. Entretanto, tal resultado não foi observado quando a fâscia temporal foi implantada no músculo vocal. Já Nishiyama et al.<sup>9</sup>, em 2006, observaram ótimos resultados em pacientes com paralisia de prega vocal unilateral, submetidos a implante de fâscia temporal no músculo vocal.

Até o presente momento, não há consenso em relação ao melhor material a ser utilizado como enxerto no tratamento de insuficiência glótica. O uso de FL apresenta resultados promissores, apesar de poucos estudos experimentais terem sido realizados até o momento. Os estudos realizados com FL<sup>6,7,10</sup> analisam seu comportamento quando triturada e injetada na prega vocal. Esse procedimento pode ser difícil de realizar, requer material específico apropriado (seringa de Brunnings) e pode demandar tempo. De acordo com Tsunoda et al.<sup>8</sup>, o preparo de trituração da fâscia pode alterar suas qualidades histopatológicas e a injeção de material pode aumentar o risco do material se deslocar para áreas indesejadas. O autor propõe o transplante de fâscia como um bloco único diretamente para a PV, por meio de laringoscopia direta.

Não encontramos na literatura nenhum estudo ex-

perimental que avaliasse o comportamento histológico do fragmento de fâscia quando implantado no músculo vocal, por via cervical, sem contato com a mucosa respiratória.

---

## OBJETIVO

---

O objetivo do estudo é analisar e comparar as alterações histológicas causadas por fragmento de FL autóloga enxertada no músculo vocal de coelhos sacrificados 30 e 60 dias após o procedimento.

---

## MÉTODOS

---

### Seleção de Animais

Foram utilizados 20 coelhos da raça New Zealand, todos do sexo masculino, com peso entre 1950 e 2550 gramas, provenientes da Granja RG, localizada na cidade de Suzano-SP. Os coelhos foram mantidos no biotério do Instituto e alimentados com e água e ração apropriada. A vivisseção dos animais obedeceu às normas da Lei Federal nº 6.638 de oito de maio de 1979 e aos princípios éticos na experimentação, postulados pelo Código Brasileiro de Experimentação em animais (COBEA).

### Técnica Cirúrgica

Os coelhos foram anestesiados com Xilazina (5 mg/kg) associado a Zoletil<sup>1</sup> (Cloridrato de Tiletamina 125 mg/5 ml e Cloridrato de Zolazepan 125 mg/5 ml) na dose de 0,4 mg/kg por via intramuscular e colocados em decúbito dorsal na mesa cirúrgica com canaleta. Não foi necessária intubação oro-traqueal.

A seguir, foi realizada tricotomia na região lateral da coxa direita seguida de antissepsia com PVP-I a 10%, a fim de se obter o enxerto de FL. A pele e o subcutâneo foram suturados com Nylon 5-0. Foi também realizada tricotomia cervical anterior e antissepsia com PVP-I a 10%. Os coelhos foram submetidos à incisão na linha média com lâmina de bisturi 15, na pele e no subcutâneo. Após exposição da cartilagem tireoide, foi confeccionada uma janela de 0,5x 0,5 cm na lâmina direita com bisturi 11, deixando intacto o bordo superior, que serviu de “dobradiça” para se levantar o retalho da cartilagem. Após dissecação, foi identificado o músculo vocal e implantado fragmento de FL. O procedimento foi realizado com pinça Kelly delicada, permitindo a formação de bolsa intramuscular, para recepção do enxerto de 0,2 por 0,2 cm. Tomou-se o cuidado para não se penetrar na luz laríngea. O enxerto foi implantado sempre na prega vocal direita. Após o término do procedimento, a abertura da pele e tecido subcutâneo foram fechados com fio nylon 5.0.

Os animais foram submetidos à administração de antibiótico intramuscular, clindamicina na dose de 0,5 mg/kg no intraoperatório e por mais dois dias consecutivos. Também foi administrado dipirona na dose de 0,5 mg/kg por três dias. Os animais foram sacrificados com injeção

de 2 ml de KCl intracardíaca (Cloreto de Potássio) 19,1% e xylazina 1,5 mg/kg.

### Grupos de Estudo

Os animais foram distribuídos em 2 grupos de 10 animais. O grupo I, sacrificado (eutanásia) com 30 dias; o grupo II, sacrificado com 60 dias. Os coelhos foram numerados de 1 a 20 e distribuídos nos grupos ao acaso de acordo com a entrada no biotério e período de ambientação de no mínimo 10 dias. Após a eutanásia, a laringe foi fixada em formol-10% por 24 horas para posterior estudo histológico. Ao se retirar a laringe, foi observada a reposição e fixação da janela de cartilagem em seu leito original.

Os coelhos 6, 7, e 20 tiveram óbito entre a cirurgia e o quinto dia pós-operatório e dessa forma foram excluídos do estudo.

### Estudo Histológico

Apenas a prega vocal direita foi avaliada pelo examinador sem que este tivesse conhecimento do grupo a que pertencia. A peça foi fixada em formol-10% por 24 horas, sendo realizados cortes coronais de cinco micrômetros de espessura, passando pela porção membranosa da prega vocal. Os cortes foram, então, corados pela técnica de Hematoxilina-Eosina (HE) e Tricômio de Masson (TM).

As análises histológicas foram feitas sob microscopia óptica convencional, e foram avaliados: intensidade e predomínio celular do processo inflamatório, áreas de necrose e viabilidade da fásia.

Analisou-se a faixa de tecido circunjacente à fásia implantada. O infiltrado inflamatório foi avaliado semi-quantitativamente conforme a sua intensidade por meio da escala ponderal e divididos em quatro graus: de ausente a intenso, sendo descritos, também, os tipos celulares predominantes: neutrófilos (N), mastócitos (M), linfócitos (L), plasmócitos (P), histiócitos (H) e eosinófilos (E). A reação inflamatória foi classificada com os seguintes critérios:

Ausente (0): Não foram observadas células inflamatórias

Leve (I): Quando se observaram 1 a 10 células;

Moderada (II): Quando se observaram 11 a 20 células;

Intensa (III): Quando se observaram mais que 20 células.

A intensidade da fibrose foi avaliada semi-quantitativamente. Comparou-se a faixa de tecido circunjacente à fásia implantada com a musculatura além dessa área, em uma extensão de 3 campos de maior aumento (X 40). Foi classificada de acordo com os seguintes critérios.

Ausente (0): Não foram observadas fibras colágenas

Leve (I): Presença de focos esparsos de fibras colágenas;

Moderada (II): Traves contínuas de fibras colágenas circunjacentes ao enxerto

Intensas (III): Longas faixas de fibras colágenas em torno do enxerto, constituindo cápsula fibrosa.

Esses parâmetros foram analisados na prega vocal da área enxertada, na área do enxerto e foi feita a comparação entre o grupo sacrificado com 30 dias e o grupo sacrificado com 60 dias. Para análise estatística das variáveis, foi utilizado o teste exato de Fischer.

## RESULTADOS

Dos 20 coelhos submetidos ao procedimento cirúrgico, três tiveram óbito entre o procedimento cirúrgico e o quinto dia pós-operatório.

Nos coelhos 5, 12, 14 a fásia não foi encontrada à análise histológica. Dessa forma, esses animais foram excluídos do estudo e cada grupo permaneceu com 7 animais (Tabela 1)

**Tabela 1.** Quantidade de animais de acordo com a presença e ausência de fásia à análise histológica nos dois grupos.

Fásia	Grupo I	Grupo II
Presente	7	7
Ausente	1	2
Total	8	9

### Teste de Fisher (p)=1,0000

Não significante. Na comparação de não encontro de fásia, não houve diferença significante entre os dois grupos.

Em apenas um coelho, número 14, ao exame macroscópico, observou-se a janela de cartilagem solta do arcabouço laríngeo, o que poderia justificar o extravasamento do enxerto. Ao exame macroscópico, também não se observou nenhum sinal de hematoma.

Em relação a atividade inflamatória, houve um predomínio de reação leve nos dois grupos (Tabela 2). Em apenas um caso foi observada fibrose moderada; nos dois grupos, a fibrose observada foi leve ou ausente (Tabela 3). Não se observou nenhum caso de reação tipo corpo estranho (Tabela 4).

## DISCUSSÃO

A fásia é constituída por um único tipo de célula, o fibroblasto, e matriz intercelular composta por colágeno, ambos presentes na lâmina própria das PPVV. Teoricamente, quando implantada na forma autóloga, espera-se que não desencadeie resposta imunológica, e que seja incorporada ao leito receptor.

Em nosso estudo, em apenas 1 caso observamos fibrose moderada. Provavelmente, esses pequenos focos de fibrose estejam mais relacionados ao procedimento cirúrgico em si do que à presença do enxerto, resultado diferente em relação ao encontrado por Reijonen et al.<sup>6</sup>

**Tabela 2.** Comparação entre a PVD (enxertada) do grupo I e PVD (enxertada) no grupo II: Análise comparativa da intensidade do infiltrado inflamatório entre as pregas vocais enxertadas nos grupos I e II

Intensidade do Processo Inflamatório	GRUPO I N %	GRUPO II N %
0	1 14,2	3 43
I	6 85,8	3 43
II	0 0	1 14,2
III	0 0	0 0
TOTAL	7 100	7 100

(0)- Ausente; (I) Leve; (II) Moderada; (III) Acentuada

**Teste de Fisher (p)=0,5594**

Não significativa. Na comparação de intensidade de infiltrado inflamatório nos dois grupos, não foi observada diferença.

Nos dois grupos, houve predomínio de atividade inflamatória leve.

**Tabela 3.** Análise comparativa da intensidade da fibrose da prega vocal enxertada entre o grupo I e grupo II.

Intensidade da Fibrose	GRUPO I N %	GRUPO II N %
0	2 29,0	1 14,2
I	4 56,8	6 85,2
II	1 14,2	0 0
III	0 0	0 0
TOTAL	7 100	7 100

(0)- Ausente; (I) Leve; (II) Moderada; (III) Acentuada

**Teste de Fisher (p)=1,0000**

Não significativa. Na comparação de intensidade de fibrose nos dois grupos, não houve diferença. Houve predomínio de fibrose leve.

**Tabela 4.** Análise comparativa da presença de reação crônica do tipo corpo estranho entre as pregas vocais enxertadas nos dois grupos.

Presença de Reação Giganto-Celular	GRUPO I N %	GRUPO II N %
0	7 100	7 100
I	0 0	0 0
TOTAL	7 100	7 100

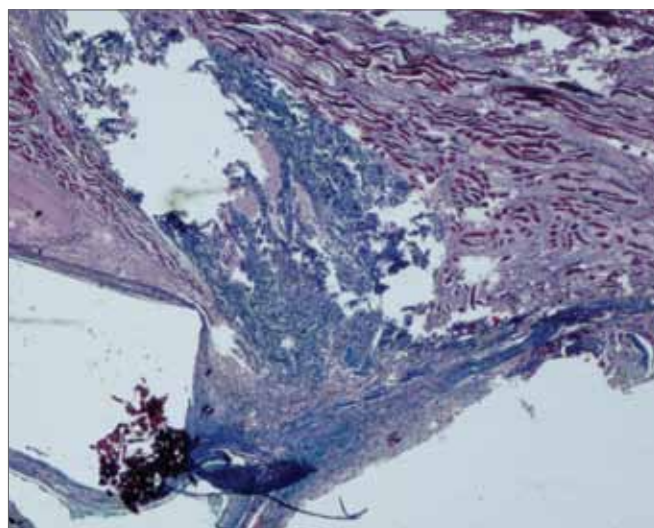
(0) Ausente; (I) Presente

**Teste de Fisher (p)=1,0000**

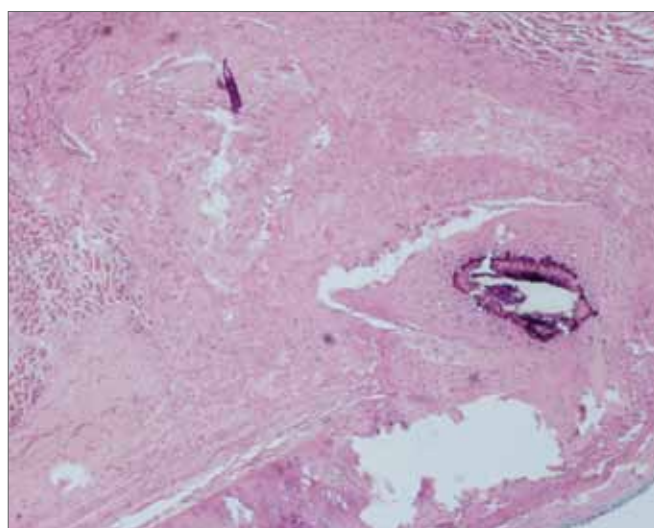
Não significativa. Na comparação de presença de reação crônica do tipo corpo estranho entre as pregas vocais enxertadas nos dois grupos, não se observou diferença.

Em nenhum caso, foi observada reação tipo corpo estranho.

e Rodgers et al.<sup>7</sup>. A diferença de nossos resultados com o dos autores citados talvez possa ser explicado pelo fato de na fásia triturada haver maior fragmentação de fibroblastos que, assim, talvez possa desencadear reação tecidual com fibrose.



**Figura 1.** Tricômio de Masson. 40x- Prega Vocal Direita. Prega Vocal Direita submetida à enxertia de fásia. Observa-se o enxerto em azul no músculo vocal em coelho sacrificado após 60 dias. Não se observa infiltrado inflamatório.



**Figura 2.** H.E. 40X- Prega Vocal Direita. Enxerto de fásia no músculo vocal de coelho sacrificado após 60 dias. Nota-se leve fibrose no músculo vocal. Observa-se a fásia implantada.

Ao compararmos a intensidade inflamatória nos dois grupos, observamos resposta inflamatória como leve ou ausente e em apenas um caso no grupo de intensidade inflamatória moderada. No grupo II, houve mais resposta inflamatória ausente, porém sem significância estatística. Tal fato pode ser explicado pelo fato de que no grupo I (30 dias) a atividade inflamatória observada ser mais relacionada à manipulação cirúrgica.

Em nosso estudo não foi analisada a taxa de absorção da fásia. Em 3 casos, o enxerto não foi encontrado e dessa forma preferimos excluí-los do estudo por não ter certeza se houve absorção ou extrusão da fásia. Rei-

jonen et al.<sup>6</sup>, após injeção de fásia lata na prega vocal de cães, identificaram presença do enxerto até após 12 meses. Dessa forma, em nosso estudo, não acreditamos que tenha havido absorção da fásia após 60 dias. Em um caso, a janela confeccionada não se encontrava fixa ao arcabouço laríngeo (coelho 14, grupo II), fato que poderia justificar o extravasamento do enxerto. Tsunoda et al.<sup>11</sup> e Nishiyama et al.<sup>12</sup>, em suas técnicas por laringoscopia direta, descrevem a sutura da incisão com fio absorvível 7.0, a fim de se evitar extrusão do material implantado. Os autores observam o desaparecimento do fio de sutura ao final de seguimento de 3 meses. Consideramos que, para aperfeiçoamento da técnica utilizada no estudo, a fixação da janela de cartilagem deve ser considerada.

A ausência de macrófagos ativados, no estudo histológico de nossos casos, é outro fato que comprova a biocompatibilidade entre a fásia e a prega vocal. Quando qualquer substância é reconhecida como estranha ao tecido, ocorre a coalescência dos macrófagos, que se tornam ativados, e realizam a fagocitose e eliminação do mesmo. Sua presença caracteriza a reação inflamatória crônica do tipo corpo estranho, fato que não foi observado em nosso estudo<sup>13</sup>.

Em 2001, Reijonen et al.<sup>6</sup> observaram perda de volume de fásia após 12 meses de seguimento quando injetada no músculo vocal de cães. Em nosso estudo não foi observada a taxa de absorção da fásia, porém, nos casos em que foi encontrada, mostrava-se aparentemente intacta.

Rodgers et al.<sup>7</sup>, em 2000, não observaram resultados favoráveis à injeção de fásia lata no músculo vocal de cães. Após 3 meses de seguimento, histopatologicamente a fásia não pode ser reconhecida. Concluiu que a fásia lata não é um bom material para ser injetado no músculo vocal.

Os resultados histológicos de Reijonen mostraram que a fásia é bem tolerada quando injetada no músculo da prega vocal de cães. Não observou formação de granulomas, áreas de necrose em nenhum período do estudo e concluiu que a fásia é um enxerto seguro<sup>6</sup>. Em nosso estudo, observamos resultados similares. A reação inflamatória provocada pelo enxerto foi leve tanto no grupo sacrificado com 30 dias como no grupo sacrificado com 60 dias. Em nenhum dos dois grupos foi observada área de necrose ou reação tipo corpo estranho.

Em 2001, Tsunoda et al.<sup>8</sup> sugeriram que o implante de fásia na lâmina própria provocaria resultados semelhantes aos de célula-tronco na regeneração de tecidos. Observou que os pacientes submetidos a implante de fásia na lâmina própria tinham resultados melhores do que os submetidos a implante no músculo vocal. Já Nishiyama<sup>9</sup>, em 2006, observou excelentes resultados ao realizar o implante de fásia no músculo vocal. Em nosso estudo, não realizamos uma comparação entre a resposta inflamatória causada pela FL no músculo vocal e na lâmina própria.

Na literatura existem diferentes formas de abordagem da laringe em modelo experimental com coelhos. Duprat<sup>14</sup>, em seu estudo, realizou laringofissura para exposição das duas pregas vocais de coelhos; outros autores como Hertegard et al.<sup>15</sup> utilizaram uma óptica infantil de zero grau; Campognolo et al.<sup>16</sup> propuseram a utilização de um laringoscópio baseado em um espéculo nasal de Killian. Realizou procedimentos em 26 coelhos com boa exposição das duas pregas vocais em todos os animais. O autor relata uma técnica com poucas complicações, de fácil e rápida realização.

Optamos por uma técnica que proporcionasse fácil manipulação do músculo vocal de coelhos e com baixo risco de contaminação. A abordagem do espaço paraglótico e do músculo vocal através de uma janela confeccionada na lâmina da cartilagem tireoidea é consagrada desde 1915<sup>17</sup>. A técnica proporciona uma ótima exposição da prega vocal do mesmo lado do procedimento realizado, mas uma exposição difícil do lado contralateral. Em nosso estudo analisamos apenas uma PV. Em futuros estudos que venham utilizar a técnica, a mesma pode ser elaborada a fim de se obter uma boa exposição de ambas PPVV. Dos 20 coelhos operados, ao exame macroscópico, em apenas um observamos a janela de cartilagem estar frouxa em relação ao arcabouço laríngeo (coelho 14, grupo II).

O início do trabalho previa o estudo de 20 coelhos. Acreditamos que a perda e exclusão de 6 animais (30%) tenha reduzido significativamente nossa mostra.

---

## CONCLUSÃO

---

O estudo permite concluir que a fásia lata desencadeou baixa atividade inflamatória e pouca fibrose no músculo vocal em coelhos quando utilizada como enxerto autólogo.

---

## REFERÊNCIAS BIBLIOGRÁFICAS

---

1. Benninger MS, Crumlet RL, Ford CN, Gould WJ, Handson DJ, Sataloff, R.T. Evaluation and Treatment of the Unilateral Paralyzed Vocal Fold. *Otolaryngol Head Neck Surg*.1994;111:497-598.
2. Hirano M, Tanaka S, Yoshida T, Hibis S. Sulcus Vocalis: Functional Aspects. *Ann Otol Rhinol Laryngol*.1990;99(9 pt 1):679-83.
3. Chan, R.W. & Titze, I.R.- Viscosities of implantable biomaterials in vocal fold augmentation surgery. *Laryngoscope*.1998;108:725-31.
4. Boyce RG, Nuss DW, Kluka EA. The use of autogenous fat, fascia and neovascularized muscle grafts in the head and neck. *Otolaryngol Clin North Am*.1994;27:39-68.
5. Rihkanen H. Vocal Fold Augmentation by Injection of Autologous Fascia. *Laryngoscope*.1998;108(1pt1):51-4
6. Reijonen P, Leivo I, Nevalaite T, Rihkanen I H. Histology of Injected Autologous Fascia in the Paralyzed Canine Vocal Fold. *Laryngoscope*.2001;111(6):1068-74.
7. Rodgers BJ, Abdul-Karim FW, Strauss M.. Histological Study of Injected Autologous Fascia in the Paralyzed Canine Vocal Fold. *Laryngoscope*.2000;110(12):2012-5.
8. Tsunoda K, Baer T, Nimi S. Autologous Transplantation of Fascia into the Vocal Fold: Long-Term Results of a New Phonosurgical Technique for Glottal Incompetence. *Laryngoscope*.2001;111:453-7

- 
9. Nishiyama K, Hirose H, Masaki T, Nagai H, Hashimoto D, Usui D, et al. Long- Term Result of the New Endoscopic Vocal Fold Medialization Surgical Technique for Laryngeal Palsy. *Laryngoscope*.2006;116(2):231-4.
  10. Duke SG, Salomon J, Blalock D, Postma GN, Koufman JA. Fascia Augmentation of the Vocal Fold: Graft Yield in the Canine and Preliminary Clinical Experience. *Laryngoscope*.2000;111(5):759-64.
  11. Tsunoda K, Nimi S. Autologous transplantation of fascia into the vocal fold. *Laryngoscope*.2000;110:680-2.
  12. Nishiyama K; Hirose H; Igushi Y; Nagai H; Yamanaka J; Okamoto M. Autologous transplantation of fascia into the vocal fold as a treatment for recurrent nerve paralysis. *Laryngoscope*.2002;112(8):1420-5
  13. Robbins S.L., Kumar V., Cotran, Ramzi. *Pathologic Basis of Disease*. 5 edição. Página 61.1994
  14. Duprat, A; -Comportamento histológico do enxerto autólogo de gordura na prega vocal de coelho-São Paulo (Tese de Doutorado), Faculdade de Ciências Médicas da Santa Casa de São Paulo.
  15. Hertegård S, Cedervall J, Svensson B, Forsberg K, Maurer FH, Vidojska D, et al. Viscoelastic and Histologic Properties in Scarred Rabbit Vocal Folds After Mesenchymal Stem Cell Injection. *Laryngoscope*.2006;116(6):1248-54.
  16. Campagnolo A.M.; Tsuji D.; Garcia R.I.; Imamura A R. Uma novo laringoscópio de suspensão para pesquisa em coelhos. *Anais 38 Congresso Brasileiro de Otorrinolaringologia*. Página 46
  17. Payr E. *Deutsche Med Wschr*.1915;43:1265-70.