

# Mandibular myofibrosarcoma of childhood: Surgical resection & reconstruction with fibula flap

*Miofibrossarcoma mandibular na infância: ressecção cirúrgica e reconstrução com retalho fibular*

Konstantinos Kourelis<sup>1</sup>, Yelizaveta Shnayder<sup>2</sup>, Vincent Key<sup>3</sup>, Douglas Girod<sup>4</sup>, Terrance Tsue<sup>5</sup>

**Keywords:** mandible, sarcoma, surgical flaps.

**Palavras-chave:** mandíbula, retalhos cirúrgicos, sarcoma.

## INTRODUÇÃO

Miofibrossarcomas são raros sarcomas de partes moles que afetam primariamente a cabeça e o pescoço ou as extremidades de pacientes adultos<sup>1</sup>. A evolução da célula de origem, ou seja: o miofibroblasto, ainda nos escapa. Descrito como um fibroblasto comum modificado, ele não é nem um componente nativo de tecidos normais, nem o resultado de processos reacionais de um tecido.

O curso natural do câncer miofibroblástico segue um padrão infiltrativo de disseminação por crescimento lento, mas porta o risco de recidiva e metástase, mesmo após muitos anos. Esse último atributo pode ser explicado pela falta de uma cápsula<sup>2</sup>.

A seguir, relatamos um caso de miofibrossarcoma mandibular em uma garota de 11 anos.

## APRESENTAÇÃO DO CASO

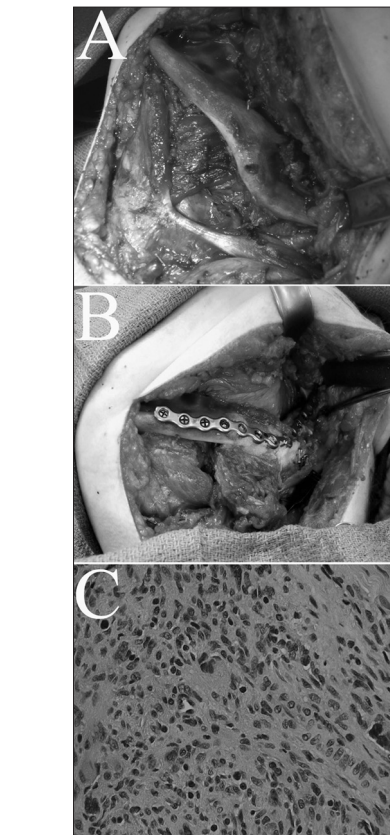
Uma garota de 11 anos nos procurou com um tumor do lado esquerdo da mandíbula. O tumor foi inicialmente enucleado por via transoral, antes de a paciente ter sido avaliada em nossa clínica. O resultado da histopatologia foi consistente com miofibrossarcoma de grau intermediário a alto. Uma tomografia computadorizada feita um mês após a cirurgia mostrou massa residual, medindo 3,7cm no eixo transversal; 1,9cm no eixo anteroposterior e 3,4cm no eixo céfalo-caudal, envolvendo a maior parte do ramo.

Foi feita uma mandibulectomia segmentar, envolvendo também o ângulo da mandíbula (Figura 1A). Retiramos um retalho osteo-fáscio-cutâneo da fibula, incluindo 10cm de osso. O seguimento reto da fibula, antes do seu implante no defeito foi adequadamente ostomizado para mimetizar a forma do ângulo da mandíbula (Figura 1B). A parte mole do retalho foi inserida por via intraoral para cobrir a fibula. Além disso, ela seria usada como base de monitoramento. Antes do fechamento do lado doador, os cirurgiões ortopédicos fizeram a osteossíntese da fibula distal à tibia, para garantir a estabilidade do tornozelo.

O laudo anatomopatológico foi consistente com miofibrossarcoma (Figura 1C). Seis meses após o procedimento, não havia evidência de recidiva ou metástases. Além disso, a paciente demonstra boa oclusão e aceitável qualidade de fala. Não foram percebidas complicações no sítio doador e a criança gradualmente retornou às atividades físicas junto ao seu grupo de amigas.

## DISCUSSÃO

Tumores malignos exibindo diferenciação miofibroblástica são muito raros e seu comportamento biológico ainda está longe de ser elucidado. Os miofibrossarcomas são sarcomas de partes moles, mas alguns poucos deles são intrínsecos, como foi o caso da nossa paciente. Os miofibroblastos (Figura 1C) que originam esses



**Figura 1.** (A) Fotografia per-operatória antes da ressecção, demonstrando a erosão do ângulo da mandíbula causada pelo tumor. (B) Fibula osteotomizada é inserida no defeito mandibular, e ancorada por uma placa de titânio. (C) Microfotografia do miofibrossarcoma excisado. A morfologia típica dos miofibroblastos envolve um citoplasma eosinofílico alongado, com um denso núcleo indentado - uma combinação de células de músculo liso e um fibroblasto. (Coloração: hematoxilina e eosina. Ampliação original: x400).

sarcomas são tipos celulares reacionais, induzidos por trauma, fibrose e tumores adjacentes. Nenhuma das situações anteriormente descritas foi percebida em nossa paciente. De maneira interessante, o ligamento periodontal normal está entre os poucos sítios nos quais uma população nativa de miofibroblastos foi detectada<sup>3</sup>; entretanto, o centro da neoplasia da nossa paciente estava posterior à mandíbula dentada.

Há relatos de 11 casos de miofibrossar-

coma de cabeça e pescoço em crianças. Miofibrossarcomas respondem mal à quimioterapia e radiação<sup>3</sup>.

Na população pediátrica, a reconstrução após ressecção cirúrgica é difícil tanto em termos de morbidade do sítio doador quanto de reconstrução do esqueleto facial em crescimento. Com relação a complicações no sítio doador, a instabilidade do tornozelo é relatada em 27% das crianças, que ocorre devido à maior frouxidão ligamentar que têm<sup>4</sup>. Uma vez que essa deformidade pode se tornar permanente na idade adulta, os autores sugerem a sinostose tíbio-fibular profilática com parafusos, que foi feita pela equipe de ortopedia em nosso caso.

A mandíbula feminina alcança 90% do tamanho adulto à idade de 11 anos<sup>5</sup>. A substituição segmentar por tecido vivo (osso fibular) e um componente sintético (placa) tem o risco de causar assimetria estética e maloclusão funcional. As placas não interferem no crescimento mandibular, e mais cedo ou mais tarde elas são revestidas por tecido neo-ósseo. O material interno enfraquece o tecido ósseo e cria um desafio para futuras cirurgias mandibulares<sup>6</sup>. Consequentemente, poderíamos considerar remover a placa mais tarde.

## COMENTÁRIOS FINAIS

O miofibrossarcoma é uma entidade rara e indefinida, de tal sorte que qualquer novo relato de caso contribui para a compreensão de seu curso natural e tratamento. À luz de relatos anteriores, a opção de tratamento deveria ser ressecção cirúrgica. Aqui apresentamos um caso em uma paciente pediátrica, e tentamos enfatizar a importância de uma abordagem abrangente para se obter melhor desfecho oncológico, assim como uma qualidade de vida mais aceitável.

## REFERÊNCIAS BIBLIOGRÁFICAS

1. Mentzel T, Dry S, Katenkamp D, Fletcher CD. Low-grade myofibroblastic sarcoma: analysis of 18 cases in the spectrum of myofibroblastic tumors. *Am J Surg Pathol.* 1998;22(10):1228-38.
2. Fisher C. Myofibrosarcoma. *Virchows Arch.* 2004;445(3):215-23.
3. Smith DM, Mahmoud HH, Jenkins JJ, 3rd, Rao B, Hopkins KP, Parham DM. Myofibrosarcoma of the head and neck in children. *Pediatr Pathol Lab Med.* 1995;15(3):403-18.
4. Nathan SS, Hung-Yi L, Disa JJ, Athanasian E, Boland P, Cordeiro PG, et al. Ankle instability after vascularized fibular harvest for tumor reconstruction. *Ann Surg Oncol.* 2005;12(1):57-64.
5. Baughan B, Demirjian A, Levesque GY, Lapalme-Chaput L. The pattern of facial growth before and during puberty, as shown by French-Canadian girls. *Ann Hum Biol.* 1979;6(1):59-76.
6. Upton J, Guo L, Labow BI. Pediatric free-tissue transfer. *Plast Reconstr Surg.* 2009;124(6 Suppl):e313-26.

<sup>1</sup> Médico, Mestre e Doutor, Fellow, Centro Médico da Universidade de Kansas, Departamento de Otorrinolaringologia.

<sup>2</sup> Médico, Fellow do Colégio Americano de Cirurgiões, Professor Assistente - Centro Médico da Universidade de Kansas, Departamento de Otorrinolaringologia.

<sup>3</sup> Médico, Fellow do Colégio Americano de Cirurgiões, Professor Assistente - Centro Médico da Universidade de Kansas, Departamento de Cirurgia Ortopédica.

<sup>4</sup> Médico, Fellow do Colégio Americano de Cirurgiões, Professor Assistente - Centro Médico da Universidade de Kansas, Departamento de Otorrinolaringologia.

<sup>5</sup> Médico, Fellow do Colégio Americano de Cirurgiões, Professor Assistente - Centro Médico da Universidade de Kansas, Departamento de Otorrinolaringologia.

Centro Médico da Universidade de Kansas.

Endereço para correspondência: Konstantinos Kourelis, Union Memorial Hospital, 201 E University Pkwy Suite 631, Baltimore, MD 21218, USA.

Este artigo foi submetido no SGP (Sistema de Gestão de Publicações) da BJORL em 21 de agosto de 2010. cod. 7277

Artigo aceito em 17 de outubro de 2010.