



Brazilian Journal of OTORHINOLARYNGOLOGY

www.bjorl.org



RELATO DE CASO

Transoral robotic supraglottic partial laryngectomy: report of the first Brazilian case ☆



Laringectomia parcial supraglótica transoral robótica: relato do primeiro caso brasileiro

Claudio Roberto Cernea^{a,b,*}, Leandro Luongo Matos^{a,*},
Dorival de Carlucci Junior^a, Fernando Danelon Leonhardt^c,
Leonardo Haddad^c e Fernando Walder^c

^a Universidade de São Paulo (USP), Faculdade de Medicina, Disciplina de Cirurgia de Cabeça e Pescoço, São Paulo, SP, Brasil

^b Hospital Israelita Albert Einstein, São Paulo, SP, Brasil

^c Universidade Federal de São Paulo (Unifesp), Disciplina de Otorrinolaringologia – Cirurgia de Cabeça e Pescoço, São Paulo, SP, Brasil

Recebido em 14 de dezembro de 2015; aceito em 16 de janeiro de 2016

Disponível na Internet em 10 de outubro de 2017

Introdução

Na última década, houve a introdução e a difusão da cirurgia robótica transoral para o tratamento de tumores, principalmente da orofaringe e da laringe. O uso do robô melhora a visualização do campo operatório por sua imagem em três dimensões e potencializa a destreza do cirurgião devido ao controle bimanual dos braços do aparelho. Além disso, o auxiliar contribui com a aspiração e a tração de tecidos, o que leva ao uso de quatro instrumentos durante a operação, algo impossível durante uma ressecção transoral

por laringoscopia, por exemplo.¹ A técnica, portanto, torna a abordagem de fato minimamente invasiva, especialmente no caso da laringectomia parcial supraglótica, na qual a via convencional aberta leva inevitavelmente à traqueostomia de proteção e ao uso de sonda de alimentação, por vezes por períodos prolongados. O acesso robótico, entretanto, permite uma alimentação precoce, sem necessidade de sonda, e também dispensa a traqueostomia em muitos casos, uma vez que as taxas de aspiração, fístulas ou outras complicações são significativamente menores quando comparadas com a cirurgia convencional e com resultados oncológicos e funcionais bastante semelhantes entre as duas técnicas.²

Dessa forma, o objetivo do presente estudo foi relatar o primeiro caso de laringectomia parcial supraglótica feita por cirurgia robótica transoral no Brasil, bem como demonstrar os resultados oncológicos e funcionais tardios (aprovação do Comitê de Ética em Pesquisa sob o n° 228/14).

Relato de caso

Paciente do sexo feminino, 57 anos, com queixa de odinofagia havia quatro meses, tabagista (30 anos/maço) e não

DOI se refere ao artigo: <http://dx.doi.org/10.1016/j.bjorl.2016.01.016>

☆ Como citar este artigo: Cernea CR, Matos LL, de Carlucci Junior D, Leonhardt FD, Haddad L, Walder F. Transoral robotic supraglottic partial laryngectomy: report of the first Brazilian case. Braz J Otorhinolaryngol. 2018;84:660–64.

* Autores para correspondência.

E-mails: cerneamd@uol.com.br (C.R. Cernea),
lmatos@amchan.com.br (L.L. Matos).

A revisão por pares é da responsabilidade da Associação Brasileira de Otorrinolaringologia e Cirurgia Cérvico-Facial.

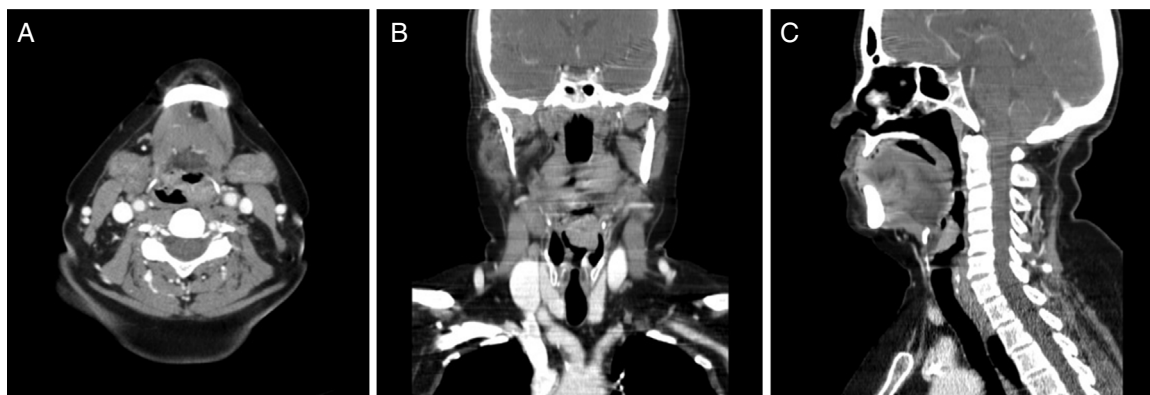


Figura 1 Tomografia computadorizada demonstra lesão vegetante em epiglote que acomete a prega ariepiglótica esquerda em corte axial (A), coronal (B) e sagital (C).

etilista. Ao exame físico não apresentava lesões à oroscopia ou linfonodos cervicais palpáveis. À nasofibrolaringoscopia foi identificada lesão vegetante volumosa que acometia toda a epiglote e com extensão para prega ariepiglótica esquerda, sem acometer a aritenóide ou a banda ventricular esquerdas, ambas as pregas ainda são vocais móveis.

Uma biópsia incisional revelou tratar-se de um carcinoma epidermoide moderadamente diferenciado. A tomografia computadorizada (fig. 1) demonstrou que a lesão tinha limites compatíveis com a laringoscopia, sem acometimento do espaço pré-epigótico e sem linfonodos cervicais sugestivos de metástases. Não havia evidência de metástases pulmonares e a pesquisa de segundo tumor primário por endoscopia digestiva alta com cromoscopia resultou negativa, a neoplasia foi estadiada como T2N0M0 (estádio II).

A paciente foi então submetida a uma laringectomia parcial supraglótica robótica com o uso do aparelho *daVinci SI Surgical System*® (Intuitive Surgical®, Sunnyvale, Califórnia, EUA) (fig. 2), com duração total de 158 minutos, perda sanguínea de 50 mL com margens de congelação intraoperatória livres e sem intercorrências. Não houve necessidade de traqueostomia e a paciente foi extubada em sala, sob visão endoscópica. Da mesma forma, não foi introduzida sonda enteral e a paciente recebeu dieta líquida com espessante no segundo dia pós-operatório, sem sinais de aspiração. O tempo de internação hospitalar foi de três dias. O exame anatomopatológico definitivo demonstrou um CEC moderadamente diferenciado, sem invasão perineural e angiolinfática e margens finais livres.

Após 24 dias de pós-operatório a paciente foi submetida a esvaziamento cervical seletivo de níveis II, III e IV bilateral, sem intercorrências, cujo exame histopatológico não encontrou metástases nos 57 linfonodos dissecados, e recebeu alta hospitalar em 72 horas.

Não houve a indicação de tratamento adjuvante e a paciente permanece em seguimento ambulatorial sem evidência de doença, alimenta-se normalmente e sem alterações vocais em 42 meses de seguimento.

Discussão

Desde o primeiro trabalho publicado por Weinstein, em 2007,³ com a descrição dos primeiros três casos, alguns

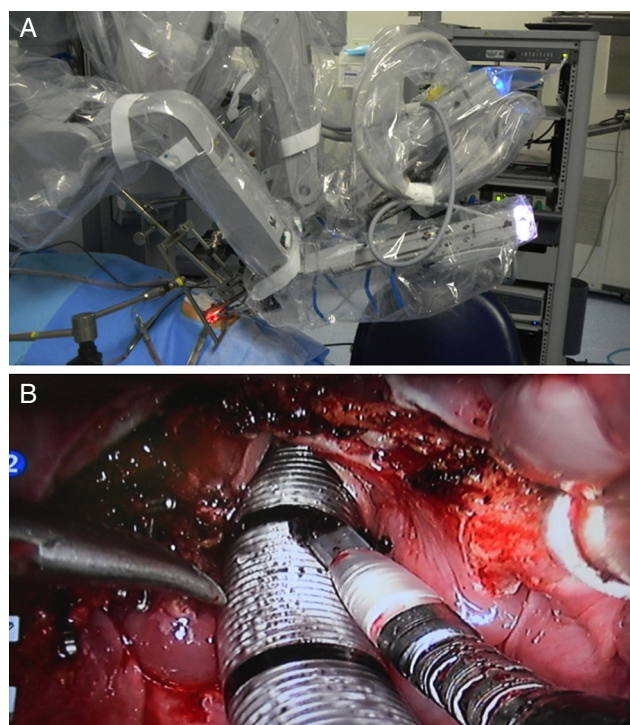


Figura 2 Intraoperatório. (A), Posicionamento dos braços robóticos e óptica; (B) Aspecto da ferida operatória após a laringectomia supraglótica.

centros passaram a fazer a laringectomia supraglótica com auxílio do robô, porém o número de casos publicados ainda é baixo. A maior casuística encontrada na literatura reuniu 84 operações feitas em sete serviços franceses.¹ Os autores demonstraram que a média de uso de sonda enteral foi de oito dias e que 24% dos pacientes reiniciaram dieta oral 24 horas após o procedimento. Somente 24% dos pacientes necessitaram de traqueostomia, porém houve pneumonia aspirativa em 23% dos casos, inclusive com um óbito por esse motivo. Sangramento pós-operatório ocorreu em

Tabela 1 Resultados da revisão sistemática dos casos publicados de laringectomias parciais supraglóticas robóticas por carcinoma epidermoide

Trabalho	n	Idade (anos)	Lesão primária	cT	cN	EC	Margens
Weinstein, 2007 ³	3	59 59 69	Supraglote	T2 T2 T3	N0 N0 N0	Sim Sim Sim	Livres Livres Livres
Alon, 2012 ⁴	7	72 51 45 57 67 67 71	Supraglote	T2 T1 T3 T2 T2 T1 T2	N1 N0 N0 N0 N2b N1	Sim Sim Sim Sim Sim Sim Sim	Livres Livres Livres Livres Livres Livres Livres
Ozer, 2012 ¹⁰	13	58 (média)	EP (100%) PAE (76,9%) BV (23%) BL (23%) EPE (15,3%) SP (15,3%)	1 T1 10 T2 2 T3	11 N0 2 N2b	Sim (todos)	Livres (todos)
Ansarin, 2013 ⁵	10	68 (média)	Supraglote	2 T1 6 T2 2 T3	6 N0 4 N+	40%	Positivas em 40% dos pacientes
Lallemant, 2013 ⁸	10	64 67 75 63 60 50 59 60 67 51	EP/PAE EP EP EP/PAE EP/PAE/BL BV PAE PAE/BV/AT AT/PAE PAE/BV/PV	T2 T2 T1 T1 T2 T1 T1 T2 T2 T2	N2c N1 N0 N0 N2b N0 N0 N0 N0 N0	Sim Sim Sim Sim Sim Sim Sim Sim Sim Sim	Livres Livres Livres Livres Livres Livres Positivas Livres Livres Positivas
Mendelsohn, 2013 ⁹	18	SD	Supraglote	5 T3/4a 13 T1/2		6 EC 12 LS	Livres em todos os casos
Park, 2013 ¹¹	16	66 (média)	10 EP 4 PAE 2 BV	7 T1 5 T2 4 T3	9 N0 3 N1 3 N2b 3 N2c	Não (2 casos T1N0 de EP)	Positivas em 2 casos (12%)
Durmus, 2014 ⁶	1	45	EP/BV	T2	N0	Sim	SD
Kayhan, 2014 ⁷	13	60 (média)	Supraglote	4 T1 9 T2	9 N0 3 N2c 1 N3	Sim (todos)	Livres em todos os casos
Perez-Mitchel, 2014 ¹²	1	68	BV	T2	N0	Não	Positivas
Razafindranaly, 2015 ¹	84	59 (média)	Supraglote	29 T1 46 T2 9 T3	54 N0 11 N1 4 N2a 9 N2b 5 N2c 1 N3	67 casos (80%)	Positivas em 8 casos (9,5%)

Tabela 1 (Continuação)

Trabalho	Complicações perioperatórias	TQT (dias)	SNE/GTM (dias)	Internação (dias)	Tratamento adjuvante	Recidiva local	
Weinstein, 2007 ³	Não	-	-	3	-	SD	
	Não	-	-	8	-		
	Não	-	-	5	QT+RT		
Alon, 2012 ⁴	Não	-	-	SD	-	Não	
	Não	-	56		-	Não	
	Queimadura	4	38		-	Não	
	Não	45	45		-	Não	
	Não	Dependente	GTM RT		RT	Não	
	Não	-	-		-	Não	
Ozer, 2012 ¹⁰	Não	-	GTM RT	RT	Não		
	1 conversão para margens negativas	17 (1 caso)	40 (1 caso)	3,9 (média)	RT (2 casos N+)	Não (mediana de 6,8 meses)	
	Ansarin, 2013 ⁵	Nenhuma nos 10 casos	90%	70% (média 12 dias)	13 ± 6 dias (média)	70% (5 QT+RT; 1 ampliação; 1 RT)	Não (mediana de 5 meses)
		Não	4	5	SD	QT+RT	Não
		Não	-	2 anos		RT	Não
		Não	-	21		-	Não
Não		-	20	QT+RT		Não	
Sangramento	-	-	-	-		Não	
Não	-	2	RT	Não			
Não	-	8	-	Não			
Não	3	5	-	Não			
Não	3	4	-	Não			
Mendelsohn, 2013 ⁹	Nenhuma nos 18 casos	Nenhum	0% GTM (SNE: SD)	11 (mediana)	10 QT+RT	Não	
Park, 2013 ¹¹	Nenhuma	Sim (todos os casos: média 11,2 dias)	Sim (todos os casos; média 8,3 dias)	13,5 (média)	Sim em 8 casos (RT 3 casos, QT+RDT 5 casos)	Não (média de 20,3 meses)	
Durmus, 2014 ⁶	Não	-	-	SD	-	SD	
Kayhan, 2014 ⁷	2 pneumonias aspirativas	1 caso	Sim (todos média 21,3 dias)	Sim (todos; média 8 dias)	5 QT+RT	(média de 14,1 meses)	
Perez-Mitchel, 2014 ¹²	Não	3 (IOT)	14	5	-	Não (mediana de 30 meses)	
Razafindranaly, 2015 ¹	1 conversão 16 sangramentos 19 pneumonias aspirativas 1 fistula faringo-cutânea 1 óbito	24 casos (24%; média 8 dias; 1 caso dependente de TQT)	64 casos (76%; média de 8 dias; 1 caso de GTM permanente)	15,1 (média)	QT+RDT em 43 casos (51%)	SD	

-, procedimento não feito; AT, aritenóide; BL, base da língua; BV, banda ventricular; EC, esvaziamento cervical; EP, epiglote; GTM, gastrostomia; IOT, intubação orotraqueal; LS, pesquisa de linfonodo sentinela; PAE, prega ariepiglótica; PV, prega vocal; QT, quimioterapia; RT, radioterapia; SD, sem data; SP, seio piriforme; TQT, traqueostomia.

15 pacientes e 51% necessitaram de radioterapia adjuvante devido aos achados anatomopatológicos, porém não há, neste estudo, a descrição dos resultados oncológicos desses pacientes.

Dessa forma, fizemos uma revisão sistemática da base de dados Medline até setembro de 2015 (com os termos *laryngectomy* e *robotic surgery*) e encontramos 11 trabalhos^{1,3-12} com 176 casos, além da paciente aqui relatada (tabela 1). Notou-se que a maioria dos pacientes incluídos apresentou tumores em estágio precoce (estádios I e II) e também que a cirurgia foi feita com margens livres na maioria dos casos e com poucas complicações. A necessidade de traqueostomia e sonda enteral foi variável, porém por pouco tempo, na maioria das vezes. A necessidade de adjuvância foi baixa e os resultados oncológicos não demonstraram casos de recidiva local, o que demonstra a segurança do método.

No presente caso, alguns aspectos chamaram atenção e posteriormente foram comprovados pelos demais estudos aqui resumidos: a paciente apresentou um pós-operatório sem intercorrências, além de resultados oncológicos e funcionais bastante satisfatórios. A preocupação de demonstrar o seguimento tardio da paciente nos levou a retardar o relato do caso.

Conclusão

A apresentação do presente caso descreveu a viabilidade da laringectomia parcial supraglótica por acesso transoral robótico e demonstrou a boa evolução pós-operatória e a reabilitação precoce apresentada pela paciente. Trata-se, portanto, de um método seguro e de resultados oncológicos e funcionais bastante satisfatórios.

Conflitos de interesse

Os autores declaram não haver conflitos de interesse.

Referências

1. Razafindranaly V, Lallemand B, Aubry K, Moriniere S, Vergez S, De Mones E, et al. Clinical outcomes with transoral robotic surgery for supraglottic squamous cell carcinoma: experience of a French evaluation cooperative subgroup of GETTEC. *Head Neck*. 2015; Suppl. 24:37-43.
2. Silver CE, Beitler JJ, Shaha AR, Rinaldo A, Ferlito A. Current trends in initial management of laryngeal cancer: the declining use of open surgery. *Eur Arch Otorhinolaryngol*. 2009;266:1333-52.
3. Weinstein GS, O'Malley BW Jr, Snyder W, Hockstein NG. Transoral robotic surgery: supraglottic partial laryngectomy. *Ann Otol Rhinol Laryngol*. 2007;116:19-23.
4. Alon EE, Kasperbauer JL, Olsen KD, Moore EJ. Feasibility of transoral robotic-assisted supraglottic laryngectomy. *Head Neck*. 2012;34:225-9.
5. Ansarin M, Zorzi S, Massaro MA, Tagliabue M, Proh M, Giugliano G, et al. Transoral robotic surgery vs transoral laser microsurgery for resection of supraglottic cancer: a pilot surgery. *Int J Med Robot*. 2014;10:107-12.
6. Durmus K, Gokozan HN, Ozer E. Transoral robotic supraglottic laryngectomy: surgical considerations. *Head Neck*. 2015;37:125-6.
7. Kayhan FT, Kaya KH, Yilmazbayhan ED. Transoral robotic approach for schwannoma of the larynx. *J Craniofac Surg*. 2011;22:1000-2.
8. Lallemand B, Chambon G, Garrel R, Kacha S, Rupp D, Galy-Bernadov C, et al. Transoral robotic surgery for the treatment of T1-T2 carcinoma of the larynx: preliminary study. *Laryngoscope*. 2013;123:2485-90.
9. Mendelsohn AH, Remacle M, Van Der Vorst S, Bachy V, Lawson G. Outcomes following transoral robotic surgery: supraglottic laryngectomy. *Laryngoscope*. 2013;123:208-14.
10. Ozer E, Alvarez B, Kakarala K, Durmus K, Teknos TN, Carrau RL. Clinical outcomes of transoral robotic supraglottic laryngectomy. *Head Neck*. 2013;35:1158-61.
11. Park YM, Kim WS, Byeon HK, Lee SY, Kim SH. Surgical techniques and treatment outcomes of transoral robotic supraglottic partial laryngectomy. *Laryngoscope*. 2013;123:670-7.
12. Perez-Mitchell C, Acosta JA, Ferrer-Torres LE. Robotic-assisted salvage supraglottic laryngectomy. *P R Health Sci J*. 2014;33:88-90.