



ARTIGO ORIGINAL

## Bilateral same-day endoscopic transcanal cartilage tympanoplasty: initial results<sup>☆</sup>



Ahmad Daneshi, Hesam Jahandideh, Ali Daneshvar\* e Mahdi Safdarian

*Iran University of Medical Sciences, Rasoul Akram Hospital, ENT and Head & Neck Surgery Research Center, Teerā, Irā*

Recebido em 13 de janeiro de 2016; aceito em 19 de abril de 2016

Disponível na Internet em 1 de abril de 2017

### KEYWORDS

Cartilage;  
Endoscopy;  
Same-day;  
Tympanic membrane perforation;  
Tympanoplasty

### Abstract

**Introduction:** Same-day closure of bilateral tympanic membrane perforations is a quick and more comfortable procedure for the patients. However, conventional bilateral same-day tympanoplasty or myringoplasty has been rarely performed because of the theoretical risk of postoperative complications.

**Objective:** To evaluate the advantages and outcomes of bilateral simultaneous endoscopic cartilage tympanoplasty in patients with bilateral tympanic membrane perforations.

**Methods:** From February 2012 to March 2013, patients with bilateral dry tympanic membrane perforations who had some degree of hearing loss corresponding to the size and location of the perforation entered the study. There was no suspicion to disrupted ossicular chain, mastoid involvement or other middle or inner ear pathology. Endoscopic transcanal cartilage tympanoplasty was done using the underlay (medial) technique. The graft was harvested from cymba cartilage in just one ear with preservation of perichondrium in one side. A 1.5 cm × 1.5 cm cartilage seemed to be enough for tympanoplasty in both sides.

**Results:** Nine patients (4 males and 5 females) with the mean age of 37.9 years underwent bilateral transcanal cartilage tympanoplasty in a same-day surgery. The mean duration of follow up was 15.8 months. There were detected no complications including hearing loss, otorrhea and wound complication with no retraction pocket or displaced graft during follow-up period. The grafts take rate was 94.44% (only one case of unilateral incomplete closure). The mean of air-bone gap overall improved from 13.88 dB preoperatively to 9.16 dB postoperatively ( $p < 0.05$ ).

DOI se refere ao artigo: <http://dx.doi.org/10.1016/j.bjorl.2016.04.014>

<sup>☆</sup> Como citar este artigo: Daneshi A, Jahandideh H, Daneshvar A, Safdarian M. Bilateral same-day endoscopic transcanal cartilage tympanoplasty: initial results. Braz J Otorhinolaryngol. 2017;83:411–5.

\* Autor para correspondência.

E-mails: [maham.dr@gmail.com](mailto:maham.dr@gmail.com), [DrAliDaneshvar@gmail.com](mailto:DrAliDaneshvar@gmail.com) (A. Daneshvar).

A revisão por pares é da responsabilidade da Associação Brasileira de Otorrinolaringologia e Cirurgia Cérvico-Facial.

**PALAVRAS-CHAVE**

Cartilagem;  
Endoscopia;  
Mesmo dia;  
Perfuração da  
membrana timpânica;  
Timpanoplastia

**Conclusion:** Bilateral endoscopic transcanal cartilage tympanoplasty can be considered as a safe minimally invasive procedure that can be performed in a same-day surgery. It reduces the costs and operation time and is practical with a low rate of postoperative complications.

© 2017 Associação Brasileira de Otorrinolaringologia e Cirurgia Cérvico-Facial. Published by Elsevier Editora Ltda. This is an open access article under the CC BY license (<http://creativecommons.org/licenses/by/4.0/>).

### Timpanoplastia bilateral transcanal por via endoscópica com cartilagem realizada simultaneamente: resultados iniciais

**Resumo**

**Introdução:** O fechamento no mesmo dia de perfuração bilateral da membrana timpânica é um procedimento rápido e mais confortável para os pacientes. Entretanto, a timpanoplastia ou miringoplastia convencional bilateral executada no mesmo procedimento tem sido raramente feita devido ao risco teórico de complicações pós-operatórias.

**Objetivo:** Avaliar as vantagens e os resultados da timpanoplastia bilateral simultânea com cartilagem por via endoscópica em pacientes com perfuração bilateral da membrana timpânica.

**Método:** De fevereiro de 2012 a março de 2013, pacientes com perfuração seca bilateral da membrana timpânica que tinham algum grau de perda de audição correspondente ao tamanho e à localização da perfuração foram incluídos no estudo. Não houve suspeita de cadeia ossicular interrompida, envolvimento do mastoide ou outra doença da orelha média ou interna. Timpanoplastia com cartilagem transcanal foi executada por via endoscópica com a técnica de *underlay* (medial). O enxerto foi colhido de cartilagem da concha superior (cymba) em apenas uma orelha com preservação do pericôndrio em um lado. Um enxerto de 1,5 × 1,5 centímetro de cartilagem pareceu ser o suficiente para a timpanoplastia em ambos os lados.

**Resultados:** Nove pacientes (quatro homens e cinco mulheres) com média de 37,9 anos foram submetidos à timpanoplastia bilateral com cartilagem transcanal em uma cirurgia feita em etapa única. O tempo médio de acompanhamento foi de 15,8 meses. Não foram detectadas complicações, inclusive perda de audição, otorreia e complicações como bolsa de retração ou deslocamento de enxerto durante o período de seguimento. A taxa de sucesso do enxerto foi de 94,44% (apenas um caso de fechamento unilateral incompleto). A média do gap aéreo-ósseo em geral melhorou de 13,88 dB no pré-operatório para 9,16 dB no pós-operatório ( $p < 0,05$ ).

**Conclusão:** Timpanoplastia bilateral com cartilagem transcanal por via endoscópica pode ser considerada como um procedimento minimamente invasivo, seguro e que pode ser executado em uma única cirurgia. Isso reduz os custos e tempo de operação e é prático, com um baixo índice de complicações pós-operatórias.

© 2017 Associação Brasileira de Otorrinolaringologia e Cirurgia Cérvico-Facial. Publicado por Elsevier Editora Ltda. Este é um artigo Open Access sob uma licença CC BY (<http://creativecommons.org/licenses/by/4.0/>).

**Introdução**

Timpanoplastia é o procedimento padrão e já bem estabelecido para o fechamento de perfuração da membrana timpânica. Tradicionalmente, em casos bilaterais, cada tímpano é preparado para a enxertia em estágios e momentos distintos, o que leva a um aumento considerável nos custos da operação, no tempo e no desconforto do paciente.<sup>1</sup>

O fechamento simultâneo da perfuração da membrana timpânica bilateral é um procedimento rápido e mais confortável. No entanto, a timpanoplastia ou miringoplastia convencional bilateral no mesmo ato cirúrgico é raramente feita, devido ao risco teórico de complicações pós-operatórias.<sup>2</sup> O relato de risco de perda auditiva iatrogênica relacionada com timpanoplastia bilateral simultânea é de 1,2 a 4,5%. Portanto, a recomendação convencional entre

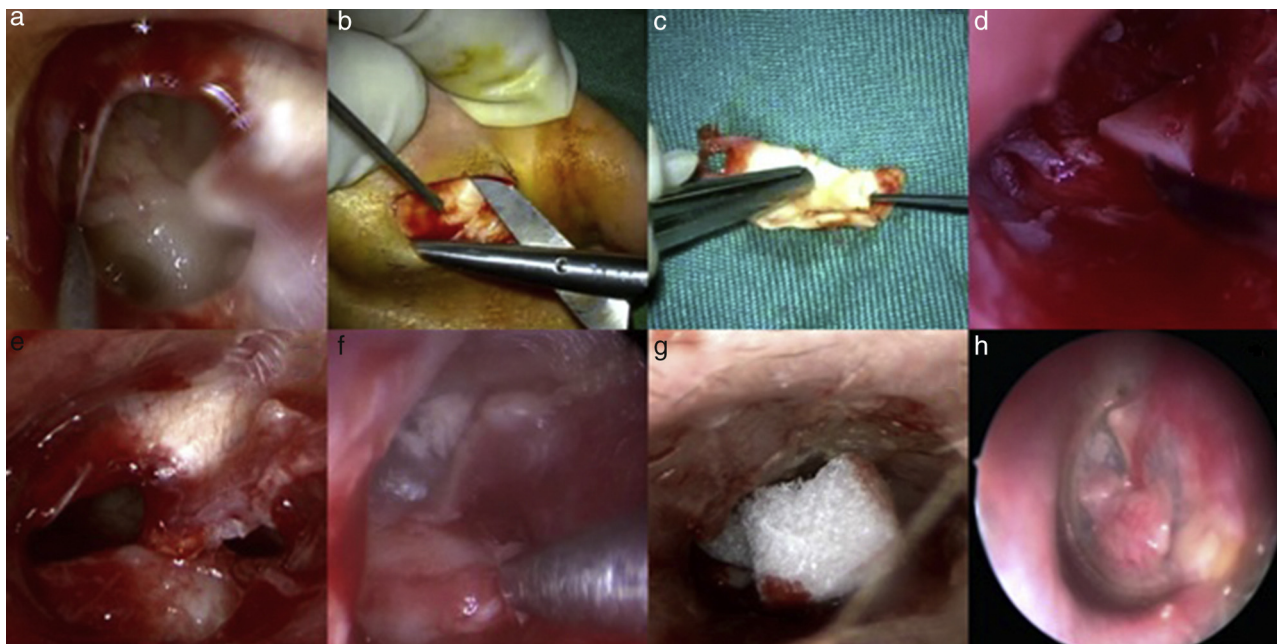
cirurgiões otológicos é evitar a execução da timpanoplastia bilateral simultaneamente.<sup>3-5</sup>

Neste estudo, foram avaliadas as vantagens e os resultados da timpanoplastia bilateral simultânea com cartilagem por via endoscópica em uma série de casos de pacientes com perfuração da membrana timpânica bilateral.

**Método**

A aprovação ética institucional foi obtida antes da pesquisa do Comitê de Ética de Iran University of Medical Sciences e os pacientes consentiram com a submissão do artigo à revista.

Nove pacientes com perfuração seca bilateral da membrana timpânica foram incluídos no estudo. Todos tinham algum grau de perda auditiva (inferiores a 30 dB), que parecia compatível com o tamanho e a localização da



**Figura 1** Timpanoplastia transcanal endoscópica. De início, uma quantidade mínima de tecido foi removida a fim de se obterem margens limpas (A); ambos os enxertos foram colhidos de um lado (B) e seus formatos concebidos com base nas perfurações (C). Uma cunha de cartilagem foi usada sobre o promontório para segurar a cartilagem (D); ou, em alguns casos, um pequeno pedaço de cartilagem foi colocado no hipotímpano (E). O enxerto foi colocado com a técnica de *underlay*, com a camada do pericôndrio posicionada lateralmente (F); para impedir o deslocamento do enxerto, pedaços pequenos de Gelfoam® foram colocados sobre a cartilagem dentro do canal (G). Resultado pós-operatório (H).

perfuração. Não havia suspeita de cadeia ossicular interrompida, de envolvimento de mastoide ou de outra doença de orelha média ou interna. Todos os pacientes estavam havia pelo menos dois meses com a orelha seca antes da cirurgia, o que é considerado adequado para a execução de uma timpanoplastia regular.

Os pacientes foram colocados em posição supina, com a cabeça em 30° e virados ligeiramente para o lado a ser operado. O equipamento de vídeo foi colocado à frente do cirurgião e o carrinho de instrumentos e a enfermeira assistente foram posicionados à cabeça do paciente. Foram usados monitor de alta definição, câmera de 4 mm de diâmetro e endoscópios de 18 cm de comprimento com 0 e 30° de angulação, da marca Karl Storz (Tuttlingen, Alemanha). A timpanoplastia transcanal com cartilagem via endoscópica foi feita com a técnica de *underlay* (medial). O enxerto foi colhido a partir de cartilagem da concha auricular de apenas uma orelha, com preservação do pericôndrio em um lado da cartilagem. Um retalho de cartilagem de 1,5 × 1,5 cm foi suficiente para a timpanoplastia em ambos os lados.

No primeiro passo, uma quantidade mínima de tecido foi removida a fim de obter regularidade das margens (fig. 1A). Não foi necessário descolar qualquer retalho timpanomeatal em nossa nova técnica. Então, o formato do enxerto colhido (fig. 1B) foi concebido baseado no formato da perfuração (fig. 1C). Uma cunha de cartilagem foi usada sobre o promontório para segurar a cartilagem, a fim de evitar o bloqueio da trompa de Eustáquio (fig. 1D). Nos casos em que era necessário um maior apoio para o enxerto, um pequeno pedaço de cartilagem foi colocado no hipotímpano (fig. 1E) ou, se necessário, foi colocado superiormente, tal como descrito por Tos.<sup>6</sup> Então, o enxerto foi colocado com a técnica

*underlay*, com a camada do pericôndrio posicionada lateralmente (externamente) (fig. 1F). Para prevenir o deslocamento do enxerto, pequenos pedaços de Gelfoam® foram colocados sobre a cartilagem, no meato externo (fig. 1H).

Teste *t* pareado foi usado para comparar a média de *gap* aéreo-ósseo antes e depois da operação com o *software* SPSS versão 20 (SPSS Inc, Chicago, Illinois, EUA). Valor de *p* inferior a 0,05 foi considerado como estatisticamente significativo.

## Resultados

De fevereiro de 2012 a março de 2013, nove pacientes (quatro homens e cinco mulheres) foram submetidos a cirurgia de timpanoplastia transcanal com cartilagem, feita simultaneamente nas duas orelhas pelo primeiro autor (AD), sob anestesia geral ou local. A idade média dos pacientes foi de 37,9 anos e a duração média de seguimento foi de 15,8 meses (tabela 1). O exame de seguimento e os testes de audição (audiometria tonal) foram feitos até 20 meses após a cirurgia. Durante o período de seguimento não houve complicações, inclusive perda auditiva, otorreia e complicações com a ferida cirúrgica.

Não foram observados bolsa de retração ou deslocamento de enxerto durante o seguimento. Os enxertos mostraram uma taxa de sucesso de 94,44% (apenas um caso de fechamento incompleto unilateral). O paciente número seis, com perfuração na parte anterior da membrana timpânica direita, não obteve fechamento completo da perfuração, o que foi reparado posteriormente com gordura do lóbulo, sob anestesia local. A média do *gap* aéreo-ósseo, em geral,

**Tabela 1** Dados dos pacientes

Número	Gênero	Idade (anos)	Duração do seguimento (meses)	Localização anatômica da perfuração		GAO Pré-operatório (dB)		GAO Pós-operatório (dB)	
				Orelha direita	Orelha esquerda	Orelha direita	Orelha esquerda	Orelha direita	Orelha esquerda
1	F	40	12	Central	Central	15	20	15	10
2	F	58	20	Posterior	Central	10	15	10	10
3	F	12	16	Anterior	Anterior	15	10	10	5
4	M	60	16	Anterior	Central	15	10	5	5
5	F	33	13	Posterior	Posterior	10	10	5	10
6	F	45	15	Central	Anterior	20	15	15	10
7	M	35	18	Central	Posterior	15	15	10	5
8	M	30	15	Central	Central	20	15	10	10
9	M	28	17	Central	Anterior	10	10	10	5

ABG, *air-bone gap*; GAO, *gap aéreo-ósseo*.

melhorou de 13,88 dB no pré-operatório para 9,16 dB no pós-operatório ( $p < 0,05$ ).

O primeiro exame audiométrico pós-operatório foi feito dois meses após a cirurgia e, posteriormente, a cada seis meses. Até o momento do presente relatório, todos os exames audiométricos pós-operatórios foram normais e não houve caso de otorreia pós-operatória.

## Discussão

A abordagem endoscópica da orelha média e da cavidade timpânica é uma técnica prática, minimamente invasiva e conservadora, em comparação com as abordagens cirúrgicas tradicionais. Com esse método, não há necessidade de usar vários retalhos ou fazer canaloplastia. Como resultado, não há distúrbio na circulação sanguínea da orelha externa.

O uso de tampão auricular pós-operatório em cirurgias convencionais, que leva à perda auditiva considerável e causa limitação transitória de atividade para o paciente, não é aplicado no método endoscópico, já que todo o procedimento é feito com apenas alguns pontos cirúrgicos no local de coleta de cartilagem, sem quaisquer outras incisões pós-auriculares.<sup>7</sup>

A timpanoplastia endoscópica, além de poupar o tempo, preserva a anatomia da orelha média. Esse procedimento não requer exposições cirúrgicas, tais como a do descolamento do canal e a incisão da pele, e evita o risco substancial de lesões desnecessárias para o nervo corda do tímpano, em contraste com os métodos convencionais.

Menos dor, redução da necessidade de analgésicos e menor tempo de cirurgia e um período mais curto de seguimento são outras vantagens do método endoscópico. Outra característica que torna esse procedimento único é a possibilidade de feitura da timpanoplastia bilateral ao mesmo tempo, sem necessidade do uso de anestesia geral. Três dos nossos casos, neste estudo, receberam sedação e os outros seis receberam anestesia geral. Em casos de pacientes selecionados com problemas médicos subjacentes, ou por própria preferência dos pacientes, a sedação endovenosa pode ser feita, em vez de anestesia geral.

É possível fazer a timpanoplastia endoscópica com endoscópios de 0 ou 30°, sem necessidade de qualquer remoção óssea, uma vez que o microscópio não é usado durante o processo, e é possível ver a cadeia ossicular e a orelha média com um endoscópio de 30°. Esse método é particularmente útil em casos de saliência anterior do canal, sem necessidade de remover o excesso de osso.

Marchioni et al. apresentaram melhores resultados com abordagem transcanal endoscópica para a cavidade timpânica no manejo de colesteatoma em pacientes pediátricos, em comparação com a abordagem microscópica.<sup>8</sup>

No estudo de Dundar et al., que comparou timpanoplastia endoscópica e microscópica em 60 crianças, as abordagens endoscópica e microscópica mostraram resultados iguais em termos de facilidade de visualização de toda a membrana timpânica e necessidade de intervenção adicional para avaliar o sistema ossicular. No entanto, tempo cirúrgico mais curto foi mencionado como uma vantagem da técnica da timpanoplastia endoscópica.<sup>9</sup>

Kakehata et al. acompanharam nove pacientes submetidos a timpanoplastia transtimpânica endoscópica por um período médio de 17 meses, para relatar sua experiência no tratamento da perda auditiva condutiva. Os pacientes apresentaram um nível de melhoria média da audição de 32 dB, com uma diferença média de gap aéreo-ósseo de 11 dB. Eles recomendaram timpanoplastia transtimpânica endoscópica como um procedimento adequado e minimamente invasivo para disjunção da cadeia ossicular.<sup>10</sup>

Um risco teórico de perda auditiva neurosensorial iatrogênica durante a cirurgia tem induzido certa relutância em fazer timpanoplastia bilateral entre alguns cirurgiões otológicos,<sup>11</sup> enquanto muitos estudos mostram a timpanoplastia feita simultaneamente nas duas orelhas como uma opção de tratamento viável nas doenças da orelha média, como otite média crônica (supurativa).<sup>1,11-13</sup>

Além disso, mesmo em cirurgias do estribo, com maior risco teórico para perda auditiva, não tivemos caso de perda auditiva total, paralisia do nervo facial ou secção intraoperatória do nervo da corda timpânica em nossa série anterior de procedimentos endoscópicos.<sup>14</sup>



Kim et al. mostraram que a cirurgia simultânea bilateral da orelha média proporciona bons resultados auditivos, reduz os custos e o tempo de cirurgia e tem uma baixa incidência de complicações.<sup>15</sup>

Para evitar complicações, especialmente para a cadeia ossicular, tentamos incluir pacientes com um *gap* pré-operatório pequeno. Considerando os diferentes tipos de perfurações neste estudo, procurou-se manter a distância adequada, a fim de evitar danos aos componentes da orelha média. Também tentamos proporcionar um bom campo visual da cadeia ossicular durante a operação, usamos diferentes endoscópios angulares, além de uma técnica cirúrgica precisa. Também evitamos o superaquecimento dos componentes da orelha média com o reposicionamento frequente, mantivemos o endoscópio a uma distância adequada para permitir o arrefecimento do tecido.<sup>16</sup>

A fim de manter o enxerto em sua posição, foram usados pedaços de cartilagem, colocados em contato com a mucosa da orelha média. Para evitar a indução de fibrose e reduzir a absorção de som e de transmissão da membrana timpânica, a cartilagem foi usada como um apoio, foi colocada no promontório e na cavidade do hipotímpano, a fim de não haver qualquer interferência com a função da orelha média.

Em nosso estudo, uma melhoria significativa foi observada na média do *gap* aéreo-ósseo, não ocorreram complicações durante o período de seguimento. Apenas um caso de fechamento unilateral incompleto foi detectado e todos os outros oito enxertos foram bem-sucedidos.

## Conclusão

Timpanoplastia bilateral transcanal com cartilagem por via endoscópica é um procedimento minimamente invasivo e seguro, que pode ser executado em uma mesmo ato operatório. Isso reduz os custos e o tempo de cirurgia, é um procedimento prático, com baixo índice de complicações pós-operatórias.

## Conflitos de interesse

Os autores declaram não haver conflitos de interesse.

## Referências

1. Raghuwanshi SK, Asati DP. Outcome of single-sitting bilateral type 1 tympanoplasty in Indian patients. *Indian J Otolaryngol Head Neck Surg.* 2013;65:622–6.
2. Yu MS, Yoon TH. Bilateral same-day surgery for bilateral perforated chronic otitis media: inlay butterfly cartilage myringoplasty. *Otolaryngol Head Neck Surg.* 2010;143:669–72.
3. Palva T, Karja J, Palva A. High-tone sensorineural losses following chronic ear surgery. *Arch Otolaryngol.* 1973;98:176–8.
4. Smyth GD. Sensorineural hearing loss in chronic ear surgery. *Ann Otol Rhinol Laryngol.* 1977;86:3–8.
5. Tos M, Lau T, Plate S. Sensorineural hearing loss following chronic ear surgery. *Ann Otol Rhinol Laryngol.* 1984;93:403–9.
6. Tos M. Cartilage tympanoplasty methods: proposal of a classification. *Otolaryngol Head Neck Surg.* 2008;139:747–58.
7. Alicandri-Ciuffelli M, Marchioni D, Grammatica A, Soloperto D, Carpeggiani P, Monzani D, et al. Tympanoplasty: an up-to-date pictorial review. *J Neuroradiol.* 2012;39:149–57.
8. Marchioni D, Soloperto D, Rubini A, Villari D, Genovese E, Artioli F, et al. Endoscopic exclusive transcanal approach to the tympanic cavity cholesteatoma in pediatric patients: our experience. *Int J Pediatr Otorhinolaryngol.* 2015;79:316–22.
9. Dundar R, Kulduk E, Soy FK, Aslan M, Hanci D, Muluk NB, et al. Endoscopic versus microscopic approach to type 1 tympanoplasty in children. *Int J Pediatr Otorhinolaryngol.* 2014;78:1084–9.
10. Kakehata S, Futai K, Sasaki A, Shinkawa H. Endoscopic transtympanic tympanoplasty in the treatment of conductive hearing loss: early results. *Otol Neurotol.* 2006;27:14–9.
11. Mane R, Patil B, Mohite A, Varute VV. Bilateral type 1 tympanoplasty in chronic otitis media. *Indian J Otolaryngol Head Neck Surg.* 2013;65:293–7.
12. Rai AK, Singh GB, Sahu R, Singh S, Arora R. Evaluation of simultaneous bilateral same day tympanoplasty type I in chronic suppurative otitis media. *Auris Nasus Larynx.* 2014;41:148–52.
13. Surlmelioglu O, Ozdemir S, Tarkan O, Tuncer U. Transcanal endoscopic tympanoplasty in the treatment of chronic otitis media. *Kulak Burun Bogaz Ihtis Derg.* 2014;24:330–3.
14. Daneshi A, Jahandideh H. Totally endoscopic stapes surgery without packing: novel technique bringing most comfort to the patients. *Eur Arch Otorhinolaryngol.* 2015.
15. Kim CW, Lee JS, Park CH, Kwon SY, Kim DK, Lee JH. Comparison of sequential same-day middle ear surgeries: bilateral mastoidectomy, unilateral mastoidectomy with contralateral tympanoplasty, and bilateral tympanoplasty. *Eur Arch Otorhinolaryngol.* 2015;272:1395–402.
16. Kozin ED, Lehmann A, Carter M, Hight E, Cohen M, Nakajima HH, et al. Thermal effects of endoscopy in a human temporal bone model: implications for endoscopic ear surgery. *Laryngoscope.* 2014;124:E332–9.