



RELATO DE CASO

Lacrimal sac mucocele[☆]

Mucocele de saco lacrimal

Silvia Bona do Nascimento^a, Ana Baleska Rodrigues^{b,*}, Talline Priscila Magalhães Jurity^a,
Jéssica Coelho de Sá^a, Anísio Neto de Oliveira Castelo Branco^a

^a *Cento Universitário UNINOVAFAP, Teresina, PI, Brasil*

^b *Hospital Flávio Santos, Teresina, PI, Brasil*

Recebido em 15 de agosto de 2012; aceito em 15 de dezembro de 2012

Introdução

A obstrução do ducto nasolacrimal (DNL) com dilatação e consequente preenchimento do saco lacrimal (SL) por material mucopurulento caracteriza a mucocele de saco lacrimal (MSL).¹ O objetivo desse relato é descrever essa entidade, rara em adultos, discutindo os mecanismos de sua formação, diagnóstico diferencial e tratamento.

Relato de caso

Paciente do sexo feminino, 54 anos, apresentava queixa de lacrimejamento excessivo por olho direito há 12 anos. Após quatro anos, apresentou obstrução progressiva das fossas nasais. Há um ano surgiu abaulamento próximo ao canto interno do olho direito, doloroso à compressão. Ao exame físico, havia epífora em olho direito e lesão de consistência cística, com hiperemia da pele sobrejacente próxima ao canto medial do olho direito, de 1,2 cm de diâmetro (fig. 1A).

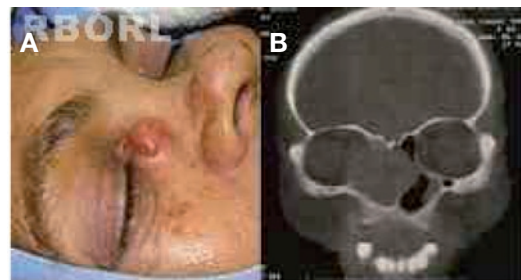


Figura 1 A, Aspecto macroscópico da lesão em região medial ao globo ocular. B, Tomografia computadorizada de seios paranasais, corte coronal.

A lesão não apresentava drenagem à expressão, tampouco regurgitação de secreção pelos canaliculos. À rinoscopia anterior, foi visualizada obstrução total da fossa nasal direita e, à esquerda, redução de sua luz por desvio septal. Tomografia mostrou lesão com consistência de partes moles na localização do etmoide, seio maxilar e fossa nasal direitos, determinando erosão da lâmina papirácea com compressão do reto medial e deslocamento do globo ocular, além de erosão e deslocamento do septo nasal para a esquerda, compatível com mucocele (fig. 1B). Sendo assim, optou-se por tratamento cirúrgico, que revelou bolsa preenchida por material mucopurulento e originária do saco

DOI se refere ao artigo:

<http://dx.doi.org/10.1016/j.bjorl.2014.05.001>

*Como citar este artigo: do Nascimento SB, Rodrigues AB, Jurity TP, de Sá JC, Castelo Branco AN. Lacrimal sac mucocele. Braz J Otorhinolaryngol. 2014;80:540-1.

* Autor para correspondência.

E-mail: baleska91@hotmail.com (A.B. Rodrigues).

lacrimal, posteriormente marsupializada. Após seis meses, a paciente permanece assintomática.

Discussão

A MSL raramente acomete indivíduos na idade adulta² e ocorre devido ao acúmulo de secreção lacrimal na região cantal medial pela obstrução do ducto nasolacrimal, gerando uma dacriocistocele, com posterior aparecimento de processo infeccioso/inflamatório que caracteriza a mucocele.^{3,4} Ao exame físico, as características da MSL são de uma massa não compressível em região cantal medial, associada ou não a celulite da pele sobrejacente.^{1,3}

No adulto, geralmente a MSL é resultado da obstrução crônica adquirida do DNL^{1,2} e do bloqueio secundário dos canaliculos. A obstrução do DNL pode dever-se a infecções crônicas, principalmente por bactérias de baixa patogenicidade e fungos, dacriolitos e alterações anatômicas, como células etmoidais anômalas, fraturas de face ou complicações de cirurgias nasais e algumas drogas (fluorouracil e docetaxel).^{1,5} As neoplasias de saco ou ducto nasolacrimal ou estruturas adjacentes são causas extremamente raras de obstrução do DNL. A obstrução adquirida do DNL é mais comum no sexo feminino.⁶

A erosão dos ossos da face, consequência de uma longa evolução, é por decorrente da produção de mediadores inflamatórios ou de efeito compressivo.²

É essencial a solicitação de tomografia computadorizada (TC) de seios paranasais quando há suspeita de outra patologia do SL, comorbidades nasais significantes ou para avaliação pré-operatória.² A RNM tem valor principalmente no diagnóstico de tumores do SL, que costumam ser malignos e podem mimetizar a mucocele em exames de TC.²

No diagnóstico diferencial de MSL devem ser considerados dacriocistite, divertículo de saco lacrimal, encefalocele, mucocele de etmoide ou maxilar, cistos dermóides ou epidermóides e neoplasias de SL ou estruturas contíguas.¹⁻⁶

A suspeita de neoplasia ocorre se houver lesão acima do ligamento cantal medial, dor forte, saída de secreção sanguinolenta pelos canaliculos lacrimais ou massa palpável na topografia do SL e destruição óssea.¹⁻⁶

O tratamento é comumente realizado em conjunto pelo oftalmologista e otorrinolaringologista. No adulto, o tratamento de escolha é a dacriocistorrinostomia, devido à ineficácia do tratamento conservador e raridade da regressão espontânea.⁵ Foram descritos, também, resultados satisfatórios com a colocação de *stent* no ducto nasolacrimal.³

Comentários finais

A MSL no adulto é, mais frequentemente, uma complicação da dacriocistite crônica, causada por obstrução crônica do DNL e bloqueio secundário dos canaliculos. O exame de escolha é a tomografia computadorizada de seios paranasais e o tratamento indicado, a dacriocistorrinostomia.

Conflitos de interesse

Os autores declaram não haver conflitos de interesse.

Referências

1. Perry LJP, Jakobiec FA, Zakka FR, Rubin PAD. Giant dacryocystomucopyocele in an adult: a review of lacrimal sac enlargements with clinical and histopathologic differential diagnoses. *Surv Ophthalmol.* 2012;57:474-85.
2. Katarzyna EK, Harpreet A. Chronic dacryocystitis with spontaneous resolution of sac mucocele: fact or fiction. *Ophthal Plast Reconstr Surg.* 2011;27:e90-2.
3. Xiao MI, Tang, LS, Zhu H, Li HJ, Li HL, Wu XR. Adult nasolacrimal sac mucocele. *Ophthalmologica.* 2008;222:21-6.
4. Yip CC, McCulley TJ, Kersten RC, Bowen AT, Alam S, Kulwin DR. Adult nasolacrimal duct mucocele. *Arch Ophthalmol.* 2003;121:1065-6.
5. Woo KI, Kim YD. Four cases of dacryocystocele. *Korean J Ophthalmol.* 1997;11:65-9.
6. Lindberg JV, McCormick SA. Primary acquired nasolacrimal duct obstruction. A clinicopathologic report and biopsy technique. *Ophthalmology.* 1986;93:1055-63.