



# Brazilian Journal of OTORHINOLARYNGOLOGY

[www.bjorl.org](http://www.bjorl.org)



## RELATO DE CASO

### Migration of a foreign object to the parapharyngeal space: an unusual factitious disorder<sup>☆</sup>



### Migração de objeto estranho para o espaço parafaríngeo: condição factícia incomum

Senol Comoglu, Necati Enver, Comert Sen \* e Levent Aydemir

*Istanbul University, Istanbul Faculty of Medicine, Department of Otorhinolaryngology and Head & Neck Surgery, Istanbul, Turquia*

Recebido em 15 de abril de 2016; aceito em 16 de maio de 2016

Disponível na Internet em 17 de maio de 2017

#### Introdução

A remoção de corpo estranho é um procedimento habitual na prática otorrinolaringológica (ORL).<sup>1</sup> É comum em pacientes pediátricos; no entanto, também pode ser observada em adultos. Nesse grupo, espinhas de peixe e corpos estranhos (CE) engolidos são os mais observados. Os locais mais comuns para a presença de CE são tonsilas palatinas, valécula e seios piriformes; no entanto, eles podem, ainda que raramente, migrar para espaços cervicais profundos, como o espaço parafaríngeo.<sup>2</sup> O presente relato apresenta um caso de migração de um corpo estranho factício para o espaço parafaríngeo (EPF).

#### Relato de caso

Uma menina de 14 anos apresentou-se à nossa clínica com odinofagia e dor cervical. A história clínica da paciente incluía várias remoções de corpos estranhos da região de cabeça e pescoço, assim como do conduto auditivo externo

e da narina. Três dias antes de nos procurar em nossa clínica, a paciente havia tentado colocar seixos em seu canal lacrimal. Após um questionamento mais aprofundado, ela admitiu que tinha inserido uma agulha de costura na área vestibular direita na boca uma semana atrás. O exame físico não mostrou sinais de penetração. Raios X em incidência anteroposterior e em perfil revelaram um CE semelhante a uma agulha no espaço parafaríngeo direito (figs. 1 e 2). No exame de tomografia computadorizada (TC) com contraste observou-se um CE no espaço parafaríngeo do lado direito. Ele estava localizado no nível das vértebras C1-C3, aproximadamente 4,4 mm medial à artéria carótida externa, entre as artérias carótida interna e externa, com o lado cortante superolateral com ângulo de 30 graus.

Devido à proximidade com estruturas vasculares importantes e a localização próxima do leito tonsilar palatino, decidiu-se por uma abordagem transoral para extrair o CE. Iniciou-se a cirurgia com uma incisão lateral vertical de 4 cm de comprimento no pilar tonsilar anterior direito e atingiu-se o espaço parafaríngeo. O CE não pôde ser encontrado por dissecação do tecido. Portanto, decidimos posicionar agulhas de seringa de insulina na área de dissecação para criar marcos radiopacos artificiais e fazer radiografias intraoperatórias do pescoço a partir de vários ângulos. A localização do CE foi prevista com a ajuda dessas imagens e a dissecação foi feita com as quatro agulhas de seringa de insulina como pontos de referência (fig. 3). A agulha foi encontrada e removida sem qualquer complicação (figs. 4 e 5).

Após a cirurgia, antibioticoterapia profilática foi administrada durante uma semana e a ingestão de alimentos por via oral foi autorizada no dia 1 de pós-operatório. A

DOI se refere ao artigo:

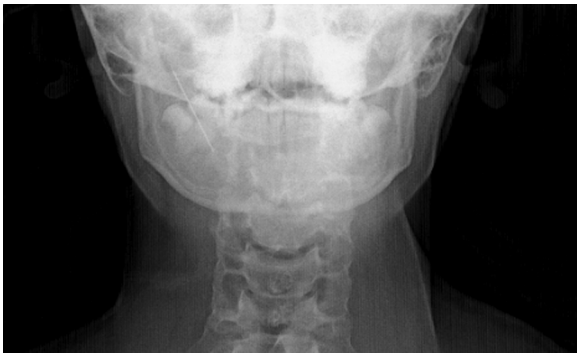<http://dx.doi.org/10.1016/j.bjorl.2016.05.004>

<sup>☆</sup> Como citar este artigo: Comoglu S, Enver N, Sen C, Aydemir L. Migration of a foreign object to the parapharyngeal space: an unusual factitious disorder. Braz J Otorhinolaryngol. 2020;86:261–3.

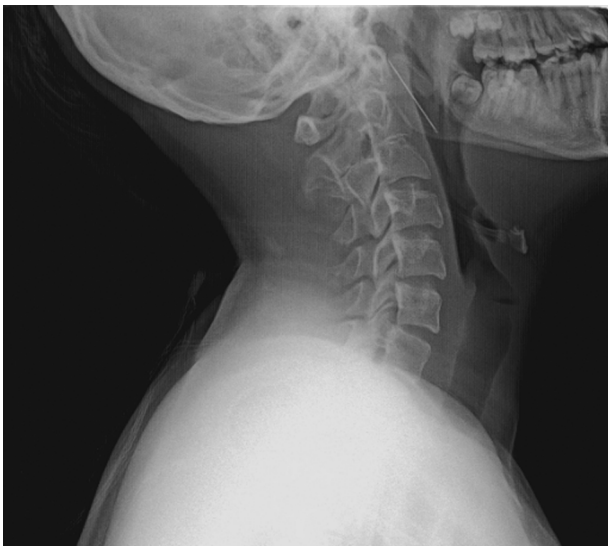
\* Autor para correspondência.

E-mail: [sencomert@gmail.com](mailto:sencomert@gmail.com) (C. Sen).

A revisão por pares é da responsabilidade da Associação Brasileira de Otorrinolaringologia e Cirurgia Cérvico-Facial.

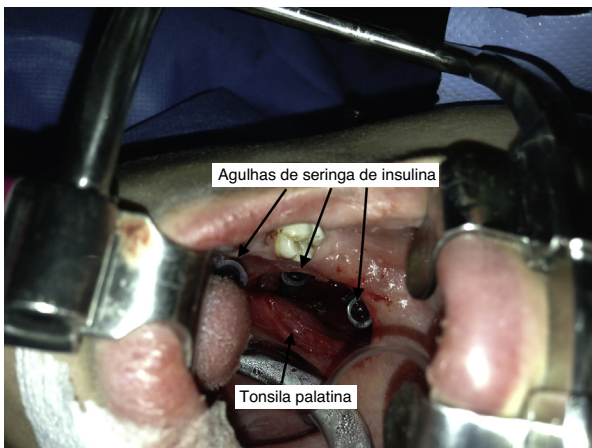


**Figura 1** Raios X cervical anteroposterior.

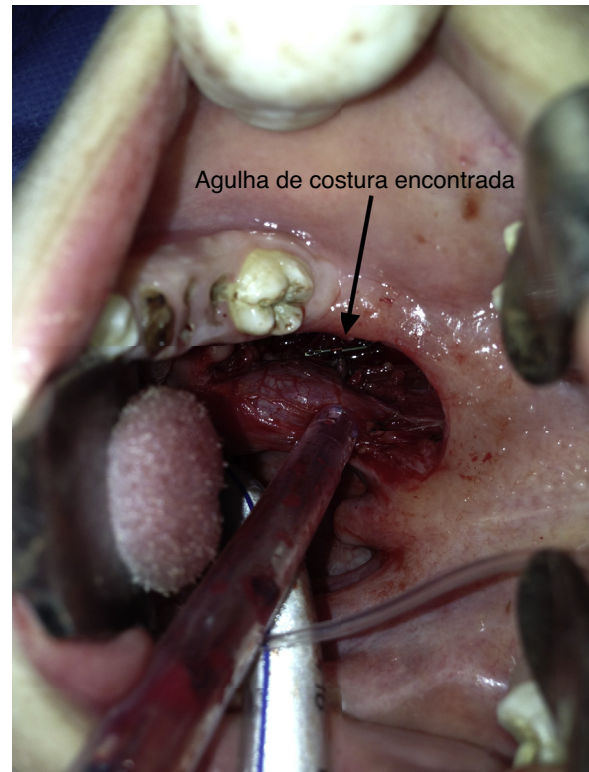


**Figura 2** Raios X cervical em perfil.

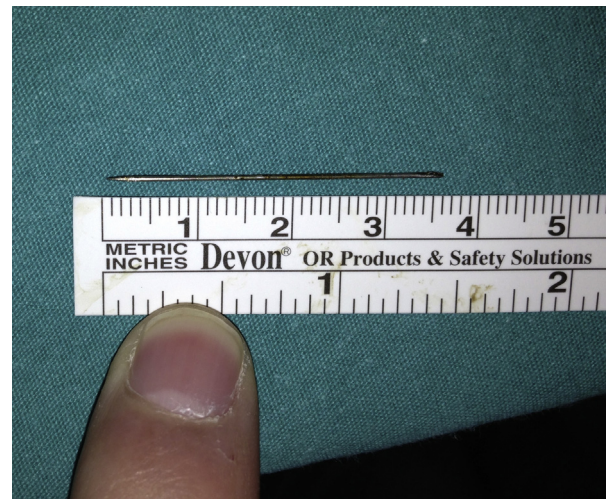
paciente recebeu alta no quarto dia do pós-operatório e foi encaminhada ao Departamento de Psiquiatria Infantil e do Adolescente. Foi diagnosticada, durante o acompanhamento, como portadora de transtorno factício.



**Figura 3** Incidência intraoperatória: agulhas de seringa de insulina usadas como pontos de referência na imagem de raios X intraoperatória e dissecação de tecido.



**Figura 4** Incidência intraoperatória: agulha de costura encontrada no espaço parafaríngeo.



**Figura 5** Agulha de costura extraída (3,6cm de comprimento).

## Discussão

Os CE faríngeos mais comuns em pacientes adultos são espinhas de peixes. Elas são principalmente engolidas de forma acidental e podem ser facilmente removidas sob anestesia local. Outros corpos estranhos não orgânicos em espaços profundos do pescoço apresentam natureza diversa e diferentes causas. Traumas penetrantes no pescoço, acidentes de trânsito, corpos estranhos ingeridos, complicações de anestesia local intraoral e transtornos factícios são alguns

deles. Em alguns casos, pode ocorrer migração do CE para espaços cervicais profundos. A migração é desencadeada pela contração dos músculos do pescoço e das vísceras e nem sempre segue planos anatômicos.<sup>2</sup> Os corpos estranhos nos espaços do pescoço, por vezes, podem até causar abscesso retrofaríngeo, abscesso da tireoide e nódulos no pescoço. Complicações mais catastróficas incluem lacerações da artéria carótida e da veia jugular.<sup>3</sup>

A face e a orelha são os dois sítios mais comumente acometidos na prática de ORL para sintomas factícios.<sup>4</sup> Os corpos estranhos nos canais auditivos externos e narinas, e até mesmo enfisema facial, são um dos achados prováveis, mas um CE nos tecidos moles do pescoço é muito raro. Até o momento, não se registrou na literatura qualquer caso de migração de agulha para o espaço parafaríngeo como resultado de comportamento factício.<sup>5</sup> O EPF ocupa o espaço entre os músculos da mastigação e os músculos da deglutição e tem a forma de uma pirâmide invertida com sua base na base do crânio, com seu ápice apontando inferiormente para o corno maior do osso hióide. O EPF é limitado anteriormente pela rafe pterigomandibular e fáschia pterigoide e posteriormente pelas vértebras cervicais e pelos músculos pré-vertebrais. A borda medial do EPF é a faringe e a borda lateral compreende o ramo da mandíbula, o músculo pterigoideo medial e o lobo profundo da glândula parótida.<sup>2</sup>

As lesões do espaço parafaríngeo podem ser exploradas por meio de abordagens transcervicais, transparotóideas, transmandibulares e transorais. O método mais eficaz e apropriado pode ser escolhido de acordo com a localização do CE. No nosso caso, a agulha foi localizada entre a artéria carótida externa e a parede da faringe, o que nos levou à escolha da abordagem transoral.

A radiografia nem sempre é necessária para a localização do CE na faringe. Os CE alojados na faringe podem ser facilmente observados com laringoscopia direta ou esofagoscopia. No entanto, os CE perfurantes de migração precisam ser visualizados para se confirmar a sua presença. A radiografia simples anteroposterior e em perfil do pescoço é uma ferramenta barata e eficaz para o diagnóstico de CE radiopacos.<sup>6</sup> A TC é comumente necessária para mostrar a sua relação com as estruturas anatômicas importantes e para esclarecer a localização exata do CE. A reconstrução 3D de TC é muito útil para o planejamento pré-operatório.<sup>7</sup> Como foi usada no nosso caso, a fluoroscopia é uma ajuda importante durante a cirurgia para CE radiopacos. A ultrassonografia é outra opção de imagem, que tem sido usada com sucesso no intraoperatório para localização de CE no pescoço.<sup>1</sup> Com uma abordagem transcervical, pode-se ter a chance de fazer uma incisão larga para a exposição. Embora alcance melhores resultados estéticos, a cirurgia transoral tem desvantagens, como a área limitada de intervenção cirúrgica.

Os CE no pescoço requerem exploração cirúrgica devido ao risco de infecção e de perfuração das estruturas anatômicas, como a artéria carótida interna e a veia jugular interna. No entanto, não há critérios determinados para o momento da cirurgia; a tendência geral é a de fazer a cirurgia em um curto período após o início dos sintomas. Não foi demonstrada correlação entre mortalidade e duração da retenção de corpos estranhos.<sup>8</sup> Zhao et al. apresentaram um caso tardio de fragmento de vidro que perfurou a veia jugular

interna e os nervos cranianos e causou déficits neurológicos. Nesse caso, eles removeram um CE cirurgicamente três semanas após o acidente e encontraram tecido fibroso ao redor do CE. Eles enfatizaram que, em alguns casos, corpos estranhos podem ser acompanhados com tomografias seriadas e uma cirurgia tardia pode ser feita.<sup>9</sup> Bilish et al. mostraram que, após falhas cirúrgicas para remoção de corpo estranho do tecido mole do pescoço, tomografias seriadas podem ser úteis para a compreensão de padrões de migração e a localização final de corpos estranhos para cirurgias subsequentes.<sup>10</sup>

## Conclusão

O presente caso demonstra que os médicos devem estar cientes de que corpos estranhos na faringe podem resultar de um transtorno factício e migrar para o espaço parafaríngeo. Relatamos nossa experiência com o tratamento intraoperatório de um CE no EPF. Embora uma tomografia computadorizada pré-operatória seja útil, especialmente para CE radiopacos, a imagem intraoperatória também deve ser considerada. Tendo em mente a difícil tarefa que é abordar o EPF por via transoral, deve-se atentar que a criação de marcos artificiais para orientação facilita a cirurgia de maneira significativa. Não há critérios que definam tempo cirúrgico para corpos estranhos no EPF.

## Conflitos de interesse

Os autores declaram não haver conflitos de interesse.

## Referências

1. Barzilai G, Braverman I, Karmeli R, Greenberg E. How did it get there? A coiled metal foreign body in an unusual cervical position. *Otolaryngol Head Neck Surg.* 2001;124:590-1.
2. Aydogan B, Soyulu L, Tuncer U, Akçali A. Parapharyngeal foreign body. *Otolaryngol Head Neck Surg.* 2001;125:424-5.
3. Wang CP, Jiang SL. Migrating fish bone presenting as acute onset of neck lump. *J Formos Med Assoc.* 2009;108:170-2.
4. Alicandri-Ciuffelli M, Moretti V, Ruberto M, Monzani D, Chiarini L, Presutti L. *Otolaryngology fantastica: the ear, nose, and throat manifestations of Munchausen's syndrome.* *Laryngoscope.* 2012;122:51-7.
5. Yucel EA, Keles N, Arami K, Orhan S, Deger K. Munchausen's syndrome: a case report with multiple symptoms. *Otolaryngol Head Neck Surg.* 2001;124:595-7.
6. Joshi AA, Bradoo RA. A foreign body in the pharynx migrating through the internal jugular vein. *Am J Otolaryngol.* 2003;24:89-91.
7. Kim GH, Snissarenko EP, Kim PD. An unusual case of a ball-point pen migrating into the parapharyngeal space and middle mediastinum. *Ear Nose Throat J.* 2011;90:13-5.
8. Chung SM, Kim HS, Park EH. Migrating pharyngeal foreign bodies: a series of four cases of saw-toothed fish bones. *Eur Arch Otorhinolaryngol.* 2008;265:1125-9.
9. Zhao YF, Liu Y, Jiang L, Liu J, Chen XQ, Shi RH, et al. A rare case of a glass fragment impacted in the parapharyngeal space associated with neurovascular compromise. *Int J Oral Maxillofac Surg.* 2011;40:209-11.
10. Bilish DP, Rajan GP, Farooque F. Fish bone migration through the cervical spine. *Otolaryngol Head Neck Surg.* 2008;138:407-8.