



# Brazilian Journal of OTORHINOLARYNGOLOGY

www.bjorl.org



## ARTIGO ORIGINAL

# Redução de volume tumoral em câncer obstrutivo de laringe para evitar traqueotomia<sup>☆</sup>



Fatih Gul <sup>a,\*</sup>, Yagmur Canan Teleke <sup>a</sup>, Gokhan Yalciner <sup>b</sup> e Mehmet Ali Babademez <sup>a</sup>

<sup>a</sup> Yildirim Beyazit University School of Medicine, Department of Otorhinolaryngology, Head and Neck Surgery, Ankara, Turquia

<sup>b</sup> Ankara City Hospital, Department of Otorhinolaryngology, Head and Neck Surgery, Ankara, Turquia

Recebido em 31 de maio de 2019; aceito em 3 de julho de 2019

Disponível na Internet em 25 de dezembro de 2020

### PALAVRAS-CHAVE

Obstrução das vias aéreas;  
Neoplasias laringeas;  
Procedimentos cirúrgicos de redução de volume

### Resumo

**Introdução:** A obstrução das vias aéreas superiores com estridor, secundária a neoplasias, é tradicionalmente tratada com traqueotomia. No entanto, este procedimento comum pode potencialmente ter um impacto sobre o desfecho a longo prazo, com a implantação do tumor na ferida cirúrgica da traqueotomia, o que leva à recorrência peristomal após laringectomia, com o risco de recorrência do estoma.

**Objetivo:** Descrever nossa experiência clínica com a redução do volume tumoral como tratamento alternativo à traqueotomia em pacientes com câncer avançado de laringe em um centro de referência terciário.

**Método:** Foi realizada uma revisão retrospectiva de prontuários de 87 indivíduos com câncer avançado de laringe (T3/T4) com obstrução das vias aéreas em nosso banco de dados institucional. Registros médicos incluindo dados demográficos, anotações diárias durante a hospitalização e anotações operacionais foram utilizados como dados clínicos dos pacientes. A estratégia para manter a patência das vias aéreas foi a traqueotomia (emergência ou em pacientes acordados) e redução do volume tumoral (por laser ou *coblation*). Tumores endofíticos e exofíticos da laringe também foram anotados.

**Resultados:** Uma traqueotomia foi realizada como tratamento inicial em 41/87 (47,1%) pacientes (11 foram de emergência, 30 foram eletivas) para manter a patência das vias aéreas. A redução do volume tumoral foi realizada em 28 lesões exofíticas e 18 endofíticas por laser ou *coblation* (17 e 29 pacientes, respectivamente). A traqueotomia foi realizada em 5 pacientes (4 endofíticos, 1 exofítico) que não podiam tolerar a cirurgia de redução de volume devido à aspiração, edema e dispneia. Três deles que necessitaram de uma traqueotomia subsequente estavam no grupo de laser e dois no grupo *coblation*. A taxa de sucesso da redução tumoral foi de 82,35% (14/17) para o laser e 93,1% (27/29) para *coblation*.

DOI se refere ao artigo: <https://doi.org/10.1016/j.bjorl.2019.07.004>

<sup>☆</sup> Como citar este artigo: Gul F, Teleke YC, Yalciner G, Babademez MA. Debulking obstructing laryngeal cancers to avoid tracheotomy. Braz J Otorhinolaryngol. 2021;87:74–9.

\* Autor para correspondência.

E-mail: [drfatihgul@gmail.com](mailto:drfatihgul@gmail.com) (F. Gul).

A revisão por pares é da responsabilidade da Associação Brasileira de Otorrinolaringologia e Cirurgia Cérvico-Facial.

**Conclusão:** A redução do volume tumoral é um método seguro e eficaz para evitar a traqueotomia com paciente acordado, nos casos de obstrução das vias aéreas devido ao câncer de laringe avançado.

© 2019 Associação Brasileira de Otorrinolaringologia e Cirurgia Cérvico-Facial. Publicado por Elsevier Editora Ltda. Este é um artigo Open Access sob uma licença CC BY (<http://creativecommons.org/licenses/by/4.0/>).

## Introdução

O comprometimento respiratório causado por obstrução tumoral pode ser um sintoma de apresentação em pacientes com lesões malignas aerodigestivas avançadas. A obstrução das vias aéreas superiores com estridor, secundária a neoplasias, é tradicionalmente tratada com traqueotomia. Além dos riscos e da morbidade rotineiros, esse procedimento comum pode potencialmente ter impacto no desfecho em longo prazo, com implantação do tumor na ferida cirúrgica da traqueotomia, o que leva à recorrência peristomal após a laringectomia, com risco de recorrência do estoma, que pode variar de 8% a 41%.<sup>1-3</sup> Além disso, incisões de traqueotomia mal posicionadas podem dificultar as laringectomias de resgate. Uma traqueotomia emergente, sem perspectiva de reversão no futuro imediato, pode ter um efeito profundo no estilo de vida e no bem-estar psicológico do paciente, pelo menos no período inicial. Um procedimento opcional para obter-se a patência das vias aéreas antes do tratamento definitivo é a excisão parcial do tumor obstrutivo, chamado de “redução de volume tumoral” ou cirurgia citorrredutora. Vários métodos cirúrgicos, como bisturi frio, fórceps, cauterização ou vaporização pelo laser de CO<sub>2</sub>, podem ser usados para a redução do volume tumoral.

O método por *coblation*, (ablação mediada por plasma), um tipo de eletrocirurgia de alta frequência, é uma tecnologia avançada que funciona através da produção de um campo de plasma e usa energia de radiofrequência leve e solução salina, resulta na desintegração molecular dos tecidos à baixa temperatura.<sup>4</sup> Essa tecnologia tem sido usada com eficácia em vários procedimentos otorrinolaringológicos, como tonsilectomia, adenoidectomia, redução de concha nasal hipertrófica, ronco e cirurgia sinusal. Apesar do uso difundido do *coblation*, não há estudo que avalie sua segurança e eficácia global no manejo da redução do volume tumoral antes da terapia definitiva em pacientes com obstrução das vias aéreas superiores secundária lesões malignas.

Neste estudo, apresentamos nossa experiência com a técnica de redução de volume tumoral que usa a tecnologia de *coblation* para avaliar sua segurança e eficácia em pacientes com câncer de laringe avançado com comprometimento respiratório.

## Método

### Desenho do estudo

Este estudo foi uma revisão retrospectiva de registros médicos de pacientes de um único centro com câncer de laringe e

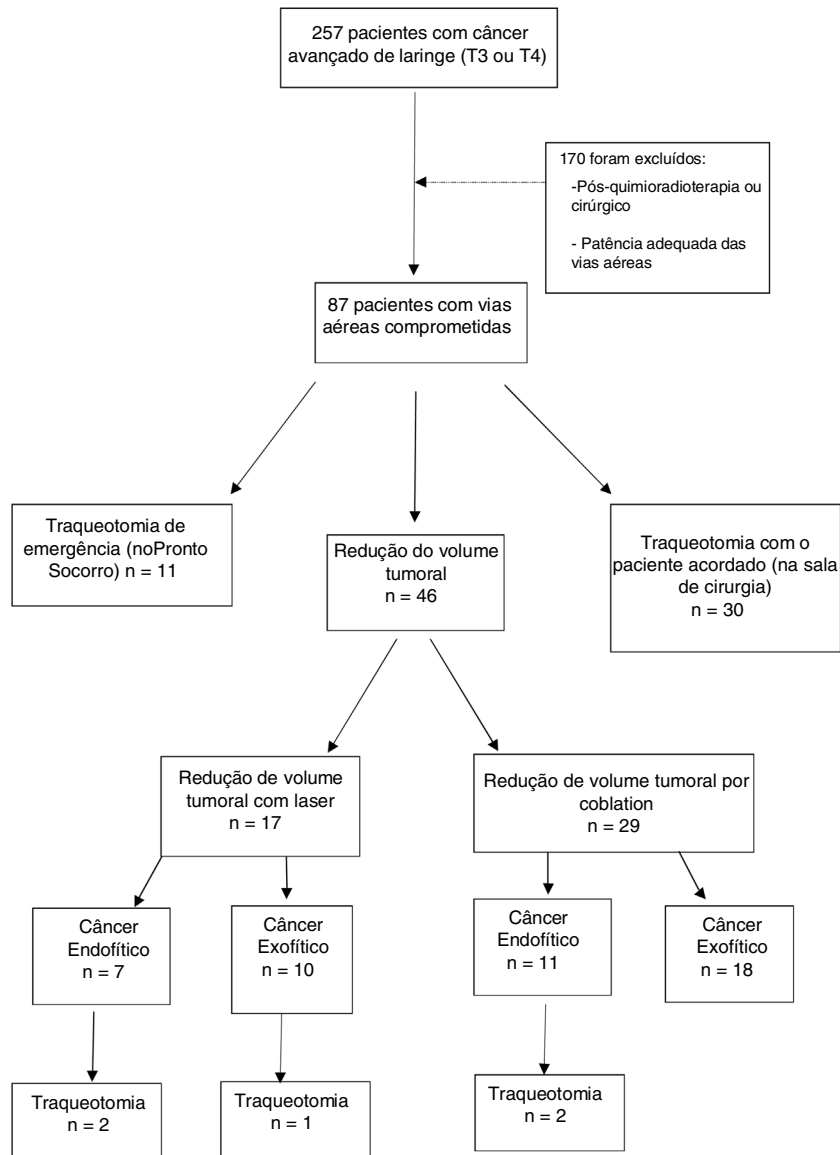
obstrução das vias aéreas, identificados em nosso banco de dados institucional. O estudo foi aprovado pelo comitê de ética institucional. O banco de dados foi usado para recuperar os registros de 257 pacientes com câncer avançado de laringe confirmado histopatologicamente entre janeiro de 2012 e março de 2019. As anotações das cirurgias (extensão tumoral, largura da rima glótica etc.) de pacientes com câncer supraglótico, glótico ou transglótico T3/T4 foram revisadas para identificar pacientes submetidos a traqueotomia ou redução do volume tumoral indicados por dispneia ou estridor causado pela obstrução das vias aéreas. A escolha da redução do volume tumoral ou traqueotomia foi determinada de acordo com a decisão e a experiência do cirurgião. Traqueotomia de emergência, traqueotomia com o paciente acordado, redução do volume tumoral para lesões endofiticas e exofiticas foram as opções iniciais de tratamento para pacientes com câncer de laringe com comprometimento das vias aéreas. A traqueotomia de emergência foi definida como casos em que a patência das vias aéreas dos pacientes não pôde ser obtida através da intubação endotraqueal no pronto-socorro. A traqueotomia com o paciente acordado foi definida como pacientes cujas vias aéreas foram consideradas instáveis demais para extubação ou incapazes de tolerar a intubação antes da cirurgia, na sala de cirurgia. O volume do tumor laríngeo que obstruía a passagem laríngea foi categorizado como lesões exofiticas e endofiticas. A diminuição desses volumes tumorais foi feito com técnicas de laser ou *coblation*, de acordo com a preferência do cirurgião. O diagrama de fluxo dos pacientes é mostrado na [figura 1](#). Registros médicos, inclusive dados demográficos e anotações diárias durante a hospitalização, foram usados como dados clínicos adicionais.

Os critérios de exclusão foram:

- Pacientes pós-cirúrgicos ou pós-radioterápicos com obstrução das vias aéreas devido a câncer de laringe com ou sem edema;
- Disponibilidade de patência adequada das vias aéreas em pacientes com câncer de laringe;
- Perda de seguimento do paciente.

### Intubação e redução de volume tumoral

Se houvesse tentativa malsucedida de intubação (2 tentativas, cada 2 min, facilitada pela pressão cricoide) por tubo endotraqueal, os pacientes eram submetidos a traqueotomia. Se a intubação fosse bem-sucedida (principalmente tamanhos 5 ou 6), os pacientes eram submetidos a cirurgia de redução de volume tumoral, além de laringoscopia direta e biópsia endoscópica. Um tubo endotraqueal resistente



**Figura 1** Representação esquemática da análise retrospectiva dos pacientes.

a laser foi usado em pacientes submetidos a cirurgias a laser, ao passo que nenhum tubo endotraqueal específico foi necessário para a técnica de *coblation*.

A remoção cirúrgica da maior quantidade possível do tumor nas vias aéreas laringeas foi o principal objetivo, para manter a patência das vias aéreas. Com base nesse propósito, técnicas de laser e *coblation* foram usadas para reduzir o volume tumoral com efeito imediato na manutenção da patência das vias aéreas. O laser de dióxido de carbono (CO<sub>2</sub>) foi usado em todos os casos de redução tumoral a laser para obter a liberação das vias aéreas por meio de vaporização em alta temperatura para redução de volume de tumores endofíticos e exofíticos. Em caso de hemorragia, a diatermia por sucção era usada para controlar o sangramento. *Coblation* foi usado na redução do volume em ambos os tumores exofíticos e endofíticos, com radiofrequência de baixa temperatura e solução salina para criar um campo de plasma que dissolve o tecido tumoral. Semelhantemente à técnica da cordotomia, a redução do

volume para tumores endofíticos foi feita 12 mm anterior ao processo vocal, cursou lateralmente através da largura do tumor, incluiu a prega vocal no lado obstruído. A redução era continuada até que uma via aérea adequada fosse obtida. O procedimento era considerado bem-sucedido se uma traqueotomia fosse evitada até o tratamento definitivo.

### Análise estatística

O *software* SPSS vs. 22.0 foi usado para a análise estatística. O tempo de internação e o tempo até o tratamento definitivo mostraram distribuição normal no teste de Kruskal-Wallis e foram comparados entre os grupos traqueotomia e redução tumoral pelo teste *t* de Student. A significância estatística adotada foi  $p < 0,05$ .

**Tabela 1** Características clínicas dos pacientes com câncer de laringe com obstrução das vias aéreas

	Grupo de traqueotomia (n = 41)	Grupo com redução de volume tumoral (n = 46)	p
Idade (a)	43,2 ± 12,7	45,7 ± 14,3	0,237
IMC (kg/m <sup>2</sup> )	27,32 ± 3,1	26,4 ± 4,1	0,345
Sexo (n)			
Feminino	10	12	-
Masculino	31	34	-
Estágio T (n)			
T3	12	19	-
T4	29	27	-
Tempo de hospitalização (d)	24,3 ± 10,4	17,2 ± 8,5	0,023
Tempo até tratamento definitivo (d)	16,2 ± 6,5	8,8 ± 7,1	0,017

IMC, índice de massa corporal.

## Resultados

Uma coorte de 257 pacientes foi diagnosticada com câncer avançado de laringe (T3 e T4) em nossa instituição. Oitenta e sete deles que apresentavam estridor ou obstrução das vias aéreas causada pelo tumor foram recuperados do banco de dados. Desses, 11 apresentavam estridor e necessitaram de traqueotomia de emergência no pronto-socorro (12,6%); 36 pacientes foram submetidos à traqueotomia com o paciente acordado em sala de cirurgia (34,4%); 46 pacientes foram submetidos à redução do volume tumoral para manter a patência das vias aéreas e evitar a traqueotomia (52,8%). Não houve diferença estatisticamente significativa entre os grupos traqueotomia e redução de volume em relação à idade e índice de massa corpórea (IMC) ( $p = 0,237$  e  $p = 0,345$ , respectivamente). Houve diferenças estatisticamente significativas entre os dois grupos em termos de tempo de internação e tempo até o tratamento definitivo ( $p = 0,023$  e  $p = 0,017$ , respectivamente). As características clínicas dos pacientes são mostradas na [tabela 1](#).

Vinte e oito tumores exofíticos foram submetidos a redução do volume tumoral com laser e *coblation* (10 para laser, 18 para coablação). Redução de volume em 18 tumores endofíticos localizados sob a mucosa foi feita com *coblation* em 11 pacientes e laser em 7. Entre os pacientes submetidos à redução de volume tumoral, os exofíticos tinham classificação T3 e T4 e os endofíticos, classificação T4. Cinco pacientes não puderam tolerar a cirurgia de redução de volume e 4/5 pacientes submetidos à traqueotomia após cirurgia de redução de volume apresentavam tumor endofítico de laringe. A traqueotomia foi feita nesses pacientes por apresentarem aspiração e/ou dispneia. Um em 5 pacientes com tumor exofítico apresentou edema grave no primeiro dia e a traqueotomia foi feita. O tempo até a traqueotomia subsequente foi semelhante nos dois grupos (1,6 dia no grupo laser, um dia no grupo de coablação). A

**Tabela 2** Detalhes dos pacientes submetidos à redução de volume do tumor por laser e *coblation*

	Redução do volume tumoral por laser (n = 17)	Redução do volume tumoral por <i>coblation</i> (n = 29)
Padrões de crescimento (n)		
Endofítico	7	11
Exofítico	10	18
Traqueotomia subsequente (n)	3	2
Tempo até traqueotomia subsequente (dias)	1,6 (1,22)	1 (1,1)
Taxas de sucesso (%)	82,35	93,1

taxa de sucesso de redução de volume tumoral com laser foi de 82,35% (14/17) e 93,1% (27/29) para coablação ([tabela 2](#)).

## Discussão

No estágio inicial do câncer de laringe, a rouquidão é o sintoma mais frequente.<sup>5</sup> No entanto, o comprometimento respiratório secundário à obstrução das vias aéreas superiores causada pelo tecido tumoral pode ser um sintoma inicial de tumores exofíticos, glóticos ou transglóticos avançados. Há três opções de manejo para obter uma via aérea segura nesses pacientes: laringectomia de emergência, traqueotomia ou redução de volume tumoral. Para garantir a via aérea e evitar a traqueotomia, o *coblation* tem sido usado com frequência crescente para a redução de volume tumoral em pacientes com tumores avançados da laringe em nosso departamento. Que seja de nosso conhecimento, não há estudos que descrevam esse procedimento e sua segurança para a redução de volume tumoral. O objetivo do nosso estudo é descrever a nossa experiência com esse procedimento, que acreditamos ser uma opção válida para outros procedimentos de redução tumoral e traqueotomia.

A traqueotomia continua a ser o método mais seguro para o manejo das vias aéreas superiores comprometidas pelo tumor. No entanto, a traqueotomia de emergência para obstrução das vias aéreas por tumores laringotraqueais aumenta o risco de recorrência do estoma, que é de 8% a 41%.<sup>3</sup> A recorrência do estoma está associada a uma taxa de mortalidade de aproximadamente 90% e mais de 80% dos pacientes morrem nos primeiros 24 meses.<sup>6</sup> A traqueotomia pré-operatória também cria uma área com tecido cicatricial para futuras laringectomias e resulta em um procedimento tecnicamente muito mais desafiador.

A redução do volume tumoral, definida como uma excisão parcial do tumor obstrutivo, oferece várias vantagens em relação à traqueotomia de emergência: o risco de recorrência do estoma devido à traqueotomia pré-operatória e a necessidade de colocação de estoma de nível inferior é eliminado, o paciente pode ser mais bem avaliado no cenário pré-operatório e fornecer o consentimento informado e o paciente está frequentemente mais bem preparado psicologicamente do que após uma traqueotomia. Assim, os

cirurgiões de cabeça e pescoço têm feito a cirurgia de redução de volume tumoral nos últimos anos como uma opção à traqueotomia e à laringectomia de emergência.

Em uma série de 109 pacientes com neoplasias aerodigestivas locorregionais avançadas, 42 (38,5%) apresentaram obstrução das vias aéreas. Desses, 28 (67,7%) foram submetidos a traqueotomia e 11 (26%) foram submetidos a redução do volume tumoral antes do tratamento definitivo. Dos 11 pacientes, 8 (82%) evitaram uma traqueotomia antes, durante e após o tratamento.<sup>7</sup>

Em nossa casuística, dos 87 pacientes com obstrução das vias aéreas causada por obstrução tumoral, 46 (52,8%) foram submetidos a redução do volume para manter a patência das vias aéreas e as taxas de sucesso foram de 82,35% e 93,1% para redução a laser e por coablação, respectivamente. A redução do tumor deu aos nossos pacientes até 8 dias de controle adequado das vias aéreas até que o tratamento definitivo fosse iniciado.

Houve um atraso significativo (16 dias) até o início do tratamento definitivo entre os pacientes submetidos à traqueotomia como tratamento inicial. Nosso estudo também mostrou um tempo de internação prolongado significativo no grupo submetido à traqueotomia. O período de recuperação necessário após a traqueotomia é responsável por uma parte desse tempo prolongado de hospitalização e demora no início do tratamento definitivo. No entanto, a recuperação de um procedimento de redução de volume tumoral é rápida e não causa atraso no tratamento definitivo.

Em nosso estudo, 5 pacientes necessitaram de traqueotomia subsequente após a cirurgia anterior de redução do tumor devido ao edema laríngeo. Entretanto, nenhum paciente necessitou de traqueotomia após o início do tratamento, enquanto que em outras séries, uma pequena porcentagem de pacientes sem sintomas iniciais nas vias aéreas precisou de traqueotomia devido à toxicidade da quimiorradioterapia.<sup>7</sup>

Vários procedimentos têm sido usados para a redução do volume tumoral, como cauterização, lâmina fria, laser ou microdebridador, e existem poucos estudos na literatura que avaliam a eficácia de diversos procedimentos de redução como método opcional à traqueotomia em pacientes com comprometimento de vias aéreas superiores. Simoni et al. descreveram o uso do microdebridador para redução do volume de tumor laríngeo em seu estudo retrospectivo e relataram 96% de taxa de extubação imediata.<sup>8</sup> De acordo com a experiência do autor principal, o microdebridador é muito mais lento na remoção do tumor, com mais sangramento durante todo o procedimento, mas é uma opção confiável, particularmente para o cirurgião sem experiência no uso do laser. Vaughan et al., no fim da década de 1970, foram os primeiros autores a relatar, em dois pacientes, o uso bem-sucedido do laser de CO<sub>2</sub> para reduzir o volume de um tumor endolaringeo obstrutivo antes da terapia definitiva.<sup>9,10</sup> Desde então, vários estudos relataram taxas de sucesso semelhantes para a redução a laser. Davis et al. avaliaram 10 pacientes cuidadosamente selecionados, submetidos à excisão parcial de tumores laríngeos com laser, e a traqueotomia foi evitada em nove pacientes com 90% de sucesso.<sup>11</sup> Em outro estudo, Paleri et al. avaliaram a eficácia do procedimento de redução a laser para evitar a traqueotomia em 43 pacientes e relataram que ela

foi evitada em 91% dos pacientes.<sup>12</sup> Laccourreye et al. descreveram 50 pacientes submetidos ao procedimento com o laser de CO<sub>2</sub> e as taxas de sucesso relatadas foram 92,8% nos pacientes nos quais o procedimento de redução do volume tumoral com laser de CO<sub>2</sub> precedeu a terapia definitiva com intenção curativa e 87,5% nos pacientes nos quais o procedimento de redução a laser de CO<sub>2</sub> foi parte de tratamento paliativo.<sup>13</sup> De acordo com a literatura, as taxas de sucesso de redução tumoral a laser ficam em torno de 82,3%. Três pacientes necessitaram de traqueotomia subsequente durante todo o tratamento. Como mostrado pelos nossos resultados, a redução a laser é um método eficaz para evitar a traqueotomia, mas, em nossa opinião, muitas vezes é um procedimento lento e difícil que requer equipamento adequado e uma equipe cirúrgica treinada. Além disso, há um risco de queimaduras nas vias aéreas como uma complicação importante.

Como opção à redução do volume tumoral a laser, em nosso departamento usamos a redução de tumores endolaringeo por coablação para tumores obstrutivos laringotraqueais. Neste estudo, 29 de 46 pacientes foram submetidos a redução tumoral por *coblation* e a taxa de sucesso foi de 93,1%. Para a maioria dos pacientes, a redução tumoral proporcionou uma via aérea segura antes do período de tratamento definitivo e os exames nasoscópicos pós-operatórios não revelaram edema reativo das vias aéreas, tanto para as técnicas a laser quanto *coblation*.

Entretanto, 3 pacientes após a redução por laser, e 2 pacientes após o procedimento por *coblation*, necessitaram de traqueotomia subsequente devido ao edema laríngeo. Embora os dois métodos tenham altas taxas de sucesso, a redução tumoral por *coblation* parece ser uma opção melhor, com aplicabilidade mais rápida e descomplicada. O risco de queimaduras intratraqueais, uma complicação rara, porém terrível, da cirurgia da laringe a laser, também é eliminado com o procedimento por *coblation*.

Nossa experiência indica que, para os tumores endofíticos, uma vez que seja clinicamente demonstrado que o tumor tem classificação T4, o método de redução de volume tumoral pode ser aplicado para incluir a cordotomia posterior, diferentemente do método usado em tumores exofíticos. Dessa maneira, resultados bem-sucedidos podem ser obtidos por meio da patência adequada das vias aéreas em pacientes com tumores endofíticos. Em nossa casuística, 18 pacientes com tumores endofíticos foram submetidos a redução de volume tumoral com cordotomia posterior e patência adequada das vias aéreas foi obtida em 14 deles; entretanto, 4 pacientes necessitaram de traqueotomia subsequente.

Reconhecemos algumas limitações do nosso estudo, mas, apesar dessas limitações, sugerimos que conclusões clínicas úteis podem ser extraídas de nossos dados. A primeira limitação é o fato de nosso estudo ter sido retrospectivo. O segundo, a decisão de fazer a traqueotomia, redução de volume por laser ou coablação foi determinada no momento da dispneia, de acordo com a preferência do cirurgião. A heterogeneidade nas abordagens cirúrgicas enfraqueceu o poder e o foco do estudo, mas, por outro lado, essa heterogeneidade pode ser considerada um ponto forte pelo fato de a cirurgia de redução do volume tumoral poder ser um método de tratamento opcional para evitar

complicações precoces e morbidades da traqueotomia. A terceira limitação foi que complicações tardias de traqueotomia ou cirurgias de redução de volume tumoral não puderam ser observadas, pois todos os pacientes foram submetidos a cirurgia laríngea em um determinado momento. Portanto, o efeito da traqueotomia e das cirurgias de redução de volume tumoral na recorrência da doença ou na vigilância dos pacientes não pôde ser determinado.

## Conclusão

Este estudo mostra que a redução do volume de tumores laríngeos obstrutivos por *coblation* endolaríngeo é uma boa opção a outros métodos de redução endolaríngea de volume na prevenção de traqueotomia ou laringectomia emergente para carcinomas laringotraqueais obstrutivos. Essa técnica é um método seguro e eficaz, com altas taxas de sucesso.

## Conflitos de interesse

Os autores declaram não haver conflitos de interesse.

## Referências

1. Esteban F, Moreno JA, Delgado-Rodriguez M, Mochon A. Risk factors involved in stomal recurrence following laryngectomy. *J Laryngol Otol.* 1993;107:527–31.
2. Halfpenny W, McGurk M. Stomal recurrence following temporary tracheostomy. *J Laryngol Otol.* 2001;115:202–4.
3. Breneman JC, Bradshaw A, Gluckman J, Aron BS. Prevention of stomal recurrence in patients requiring emergency tracheostomy for advanced laryngeal and pharyngeal tumors. *Cancer.* 1988;62:802–5.
4. Pynnonen M, Brinkmeier JV, Thorne MC, Chong LY, Burton MJ. Coblation versus other surgical techniques for tonsillectomy. *Cochrane Database Syst Rev.* 2017;8:CD004619.
5. Bradley PJ. Treatment of the patient with upper airway obstruction caused by cancer of the larynx. *Otolaryngol Head Neck Surg.* 1999;120:737–41.
6. Davis RK, Shapshay SM. Peristomal recurrence: pathophysiology, prevention, treatment. *Otolaryngol Clin North Am.* 1980;13:499–508.
7. Langerman A, Patel RM, Cohen EE, Blair EA, Stenson KM. Airway management before chemoradiation for advanced head and neck cancer. *Head Neck.* 2012;34:254–9.
8. Simoni P, Peters GE, Magnuson JS, Carroll WR. Use of the endoscopic microdebrider in the management of airway obstruction from laryngotracheal carcinoma. *Ann Otol Rhinol Laryngol.* 2003;112:11–3.
9. Vaughan CW. Transoral laryngeal surgery using the CO2 laser: laboratory experiments and clinical experience. *Laryngoscope.* 1978;88:1399–420.
10. Vaughan CW, Strong MS, Jako GJ. Laryngeal carcinoma: transoral treatment utilizing the CO2 laser. *Am J Surg.* 1978;136:490–3.
11. Davis RK, Shapshay SM, Vaughan CW, Strong MS. Pretreatment airway management in obstructing carcinoma of the larynx. *Otolaryngol Head Neck Surg.* 1981;89:209–14.
12. Paleri V, Stafford FW, Sammut MS. Laser debulking in malignant upper airway obstruction. *Head Neck.* 2005;27:296–301.
13. Laccourreye O, Lawson G, Muscatello L, Biacabe B, Laccourreye L, Brasnu D. Carbon dioxide laser debulking for obstructing endolaryngeal carcinoma: a 10 year experience. *Ann Otol Rhinol Laryngol.* 1999;108:490–4.