



ARTIGO ORIGINAL

## Effects of ozone therapy on facial nerve regeneration<sup>☆</sup>



Isa Ozbay<sup>a,\*</sup>, Ilker Itai<sup>b</sup>, Cuneyt Kucur<sup>a</sup>, Raziye Akcilar<sup>c</sup>, Aysenur Deger<sup>d</sup>,  
Savas Aktas<sup>e</sup> e Fatih Oghan<sup>a</sup>

<sup>a</sup> Dumlupinar University, Department of Otolaryngology, Kutahya, Turquia

<sup>b</sup> Dumlupinar University, Department of Anesthesiology and Reanimation, Kutahya, Turquia

<sup>c</sup> Dumlupinar University, Department of Physiology, Kutahya, Turquia

<sup>d</sup> Dumlupinar University, Department of Pathology, Kutahya, Turquia

<sup>e</sup> Mersin University, Department of Histology and Embryology, Mersin, Turquia

Recebido em 1 de fevereiro de 2016; aceito em 23 de fevereiro de 2016

Disponível na Internet em 16 de fevereiro de 2017

### KEYWORDS

Ozone;  
Regeneration;  
Facial nerve

### Abstract

*Introduction:* Ozone may promote moderate oxidative stress, which increases antioxidant endogenous systems. There are a number of antioxidants that have been investigated therapeutically for improving peripheral nerve regeneration. However, no previous studies have reported the effect of ozone therapy on facial nerve regeneration.

*Objective:* We aimed to evaluate the effect of ozone therapy on facial nerve regeneration.

*Methods:* Fourteen Wistar albino rats were randomly divided into two groups with experimental nerve crush injuries: a control group, which received saline treatment post-crush, and an experimental group, which received ozone treatment. All animals underwent surgery in which the left facial nerve was exposed and crushed. Treatment with saline or ozone began on the day of the nerve crush. Left facial nerve stimulation thresholds were measured before crush, immediately after crush, and after 30 days. After measuring nerve stimulation thresholds at 30 days post-injury, the crushed facial nerve was excised. All specimens were studied using light and electron microscopy.

*Results:* Post-crushing, the ozone-treated group had lower stimulation thresholds than the saline group. Although this did not achieve statistical significance, it is indicative of greater functional improvement in the ozone group. Significant differences were found in vascular congestion, macrovacuolization, and myelin thickness between the ozone and control groups. Significant differences were also found in axonal degeneration and myelin ultrastructure between the two groups.

DOI se refere ao artigo: <http://dx.doi.org/10.1016/j.bjorl.2016.02.009>

<sup>☆</sup> Como citar este artigo: Ozbay I, Itai I, Kucur C, Akcilar R, Deger A, Aktas S, et al. Effects of ozone therapy on facial nerve regeneration. Braz J Otorhinolaryngol. 2017;83:168–75.

\* Autor para correspondência.

E-mail: [isaozbay@gmail.com](mailto:isaozbay@gmail.com) (I. Ozbay).

A revisão por pares é da responsabilidade da Associação Brasileira de Otorrinolaringologia e Cirurgia Cérvico-Facial.

**PALAVRAS-CHAVE**

Ozônio;  
Regeneração;  
Nervo facial

**Conclusion:** We found that ozone therapy exerted beneficial effect on the regeneration of crushed facial nerves in rats.

© 2016 Associação Brasileira de Otorrinolaringologia e Cirurgia Cérvico-Facial. Published by Elsevier Editora Ltda. This is an open access article under the CC BY license (<http://creativecommons.org/licenses/by/4.0/>).

**Efeitos da terapia com ozônio na regeneração do nervo facial****Resumo**

**Introdução:** O ozônio pode promover estresse oxidativo moderado, o que aumenta sistemas endógenos antioxidantes. Há determinado número de antioxidantes sendo investigados terapeuticamente para melhorar a regeneração do nervo periférico. No entanto, nenhum estudo anterior relatou o efeito da terapia com ozônio na regeneração do nervo facial.

**Objetivo:** Nosso objetivo foi avaliar o efeito da terapia com ozônio na regeneração do nervo facial.

**Método:** Ao todo, 14 ratos albinos Wistar foram divididos aleatoriamente em dois grupos com lesões experimentais por esmagamento do nervo: um grupo controle, que recebeu tratamento com solução salina pós-esmagamento; e um grupo experimental, que recebeu tratamento com ozônio. Todos os animais foram submetidos a cirurgia na qual o nervo facial esquerdo foi exposto e esmagado. O tratamento com solução salina ou ozônio se iniciou no dia do esmagamento do nervo. Os limiares de estimulação do nervo facial esquerdo foram medidos antes do esmagamento, imediatamente após o esmagamento e após 30 dias. Depois de medir limiares de estimulação do nervo aos 30 dias pós-lesão, o nervo facial esmagado foi excisado. Todas as amostras foram estudadas por meio de microscopia óptica e eletrônica.

**Resultados:** Após o esmagamento, o grupo tratado com ozônio apresentou menores limiares de estimulação do que o grupo da solução salina. Embora isso não tenha significância estatística, é indicativo de maior melhoria funcional no grupo do ozônio. Foram encontradas diferenças significativas na congestão vascular, macrovacuolização e espessura da mielina entre os grupos do ozônio e controle. Diferenças significativas também foram encontradas na degeneração axonal e ultraestrutura de mielina entre os dois grupos.

**Conclusão:** Verificou-se que a terapia com ozônio teve efeito benéfico sobre a regeneração dos nervos faciais esmagados em ratos.

© 2016 Associação Brasileira de Otorrinolaringologia e Cirurgia Cérvico-Facial. Publicado por Elsevier Editora Ltda. Este é um artigo Open Access sob uma licença CC BY (<http://creativecommons.org/licenses/by/4.0/>).

**Introdução**

A paralisia facial periférica é a neuropatia craniana mais frequente e pode surgir de diversos mecanismos de lesão do sétimo nervo craniano. Após a lesão, a regeneração do nervo facial é problemática. Uma lesão do nervo, tal como a peroxidação lipídica das células neurovasculares, pode conduzir a estresse oxidativo, como resultado da produção de radicais livres.<sup>1,2</sup> Vários métodos têm sido usados para melhorar a regeneração do nervo periférico.<sup>3,4</sup> É bem sabido que os radicais livres de oxigênio influenciam na regeneração dos nervos e, além disso, alguns estudos demonstraram que os antioxidantes reduzem os níveis de radicais livres de oxigênio.<sup>5,6</sup>

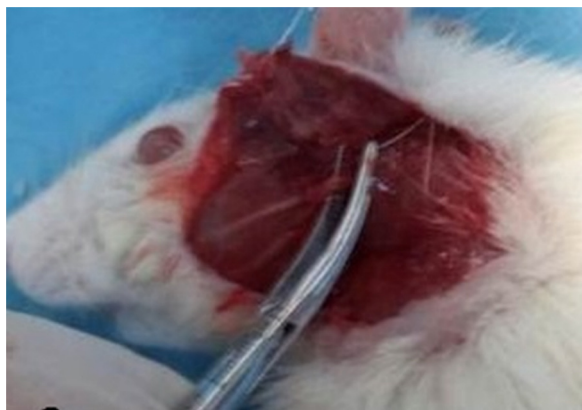O ozônio (O<sub>3</sub>), é um poderoso oxidante, não persistente, com uma meia-vida de aproximadamente 20 min a temperaturas normais.<sup>7</sup> Decompõe-se e se dispersa facilmente em água e pode conter os fatores celulares inflamatórios, ativar ciclo-oxigenase e diminuir a reação de estresse à oxidação histiocítica, o que aumenta a capacidade histiocítica de

resistir à oxidação e radicais livres.<sup>7</sup> Também pode eliminar os radicais livres resultantes da inflamação crônica, servir como um analgésico e atuar como anti-inflamatório.<sup>8</sup>

O conceito do uso de ozônio para melhorar a cicatrização de feridas infectadas, necrosadas ou de tecido mal oxigenado foi explorado em ortopedia, odontologia e com feridas cutâneas.<sup>9</sup> No entanto, nenhum estudo anterior relatou sobre o efeito da terapia com ozônio na regeneração do nervo facial. Por isso, investigamos o efeito da terapia com ozônio sobre a regeneração do nervo facial em ratos. Até onde sabemos, este é o primeiro estudo a avaliar a terapia de ozônio nesse contexto.

**Método****Desenho de estudo**

No total, 14 ratos albinos Wistar com um peso médio (DP) de 250-300 g foram alojados em grupos por sete a 14 dias, sob condições ambientais normais, com livre acesso a comida e



**Figura 1** Cirurgia de esmagamento do nervo facial. O tronco do nervo facial foi dissecado a partir de tecido adjacente e então colocado entre dois pares de pinças-mosquito hemostáticas.

água. Os ratos foram divididos aleatoriamente em dois grupos, identificados como controle e de ozônio: o grupo de ozônio ( $n=7$ ) recebeu uma dose de ozônio de 1,1 mg/kg/d intraperitoneal (IP) por 30 dias; e o de controle ( $n=7$ ) recebeu 1,1 mg/kg/d de solução salina IP, durante 30 dias. Todos os procedimentos com animais foram feitos de acordo com a diretiva de 1986 do Conselho das Comunidades Europeias e com a aprovação obtida pela Comissão de Ética para Animais local (03/02/2015).

### Esmagamento do nervo facial

Os ratos foram sedados com injeções IP de cetamina (80 mg/kg) e xilazina (5 mg/kg). O nervo facial esquerdo foi então exposto em todos os animais. Em resumo, a pele sobre o nervo facial foi raspada e limpa com iodo. O nervo facial esquerdo foi exposto por uma incisão oblíqua inferior à aurícula, com a identificação visual do seu tronco principal (fig. 1). O tronco do nervo facial foi então esmagado por 1 min com uma pinça hemostática mosquito no primeiro nível, sem seccionar o axônio.

### Apliação de ozônio

O ozônio foi produzido com um gerador de ozônio (Humazon® ProMedic Humares-GmbH, Alemanha). A taxa de fluxo de  $O_3$  foi mantida constante a 3 L/min, o que representa uma concentração de 50  $\mu\text{g/mL}$  e cerca de 3% da mistura gasosa de  $O_3/O_2$ . Os tubos de polímero Tygon, resistentes ao ozônio e polipropileno tratado com silício de uso único, foram usados durante todo o experimento para garantir a contenção de  $O_3$  e a consistência das concentrações. O ozônio fornecido a cada animal foi ajustado para uma dose final de 1,1 mg/kg (1) e foi administrado por via IP uma vez por dia, durante 30 dias.

### Avaliação do limiar eletrofisiológico

O limiar de estimulação do nervo facial foi medido com um monitor Nerve Integrity (NIM-2; Medtronic Xomed, Jacksonville, FL). Antes do esmagamento do nervo, o limiar

de estimulação do nervo facial foi medido em unidades de miliampère (mA). Após o esmagamento do nervo, o limiar de estimulação do nervo facial foi novamente mensurado e a ferida foi fechada em uma única camada com Vicryl 4-0 (Ethicon, Alemanha). Após 30 dias de terapia com ozônio, os nervos faciais nos ratos foram novamente expostos e os limites de estimulação do nervo foram medidos. Os resultados foram comparados com aqueles do grupo controle.

### Avaliação anátomopatológica

#### Avaliação por microscopia óptica

O nervo facial esquerdo foi dissecado a partir dos tecidos adjacentes depois de medir limiares de estimulação do nervo e a parte esmagada do nervo facial foi então removida. Todas as amostras foram fixadas em formol a 10% com tamponamento. Após a fixação, os espécimes foram incluídos em blocos de parafina e cortes de 4 mm foram recolhidos. Todos foram corados com hematoxilina-eosina e azul de toluidina e examinados por um patologista com microscopia óptica. Todas as amostras foram investigadas para o grau de macrovacuolização, congestão vascular e espessura da bainha de mielina. A macrovacuolização e congestão vascular foram categorizadas como nenhuma, leve, moderada ou grave. A espessura da bainha de mielina axonal foi classificada como muito fina, fina ou normal.

#### Avaliação microscópica eletrônica

Os nervos faciais excisados foram fixados em glutaraldeído a 2,5% (Electron Microscopy Sciences, Fort Washington, PA, EUA), fixados posteriormente em tetróxido de ósmio a 1% (Electron Microscopy Sciences), processados para microscopia eletrônica rotineiramente e embebidos em resina (Electron Microscopy Sciences). Os cortes ultrafinos (50-70 nm) foram feitos com ultramicrotomo (Leica Microsystems GmbH, Viena, Áustria), em contraste com acetato de uranila-citrato de chumbo e examinados com um microscópio eletrônico (JEOL-JEM 1011, Jeol Ltd., Tóquio, Japão). As amostras foram fotografadas com uma câmera digital (Megaview III, Olympus Soft Imaging Solutions GmbH, Münster, Alemanha) acoplada ao microscópio.

Os sistemas de classificação descritos anteriormente foram usados para a avaliação ultraestrutural das bainhas de mielina e lesão dos axônios nas fibras nervosas.<sup>10,11</sup> Os axônios mielinizados foram ultraestruturalmente classificados como grau 0 (normal), grau 1 (separação na configuração de mielina), grau 2 (interrupção na configuração de mielina), grau 3 (aparência de favo de mel) ou grau 4 (mielina em colapso formando ovoides). A ultraestrutura axonal foi pontuada de acordo com danos como 0 (nenhum dano), 1+ (dano baixo), 2+ (dano leve) ou 3+ (dano alto). Sete amostras de cada grupo foram analisadas por essa avaliação quantitativa. Durante esses procedimentos de classificação, foram avaliados 50 axônios mielinizados de cada amostra.

### Análise estatística

Foi feita com SPSS versão 15.0. O teste dos postos sinalizados não paramétrico de Wilcoxon foi usado para a comparação de dois grupos dependentes. O teste U não paramétrico de Mann-Whitney foi usado para a comparação

**Tabela 1** Comparação entre limiares de estimulação do nervo facial antes e depois de esmagamento e 30 dias depois

	Antes de esmagamento (mA)		Após esmagamento (mA)		30 dias depois (mA)		Comparação entre antes do esmagamento e 30 dias depois	Comparação entre após esmagamento e 30 dias depois
	Média (SD)	Mediana	Média (SD)	Mediana	Média (SD)	Mediana		
Controle	0,068 (0,017)	0,061	0,935 (0,203)	0,903	0,099 (0,038)	0,084	0,176 <sup>b</sup>	0,018 <sup>b</sup>
Ozônio	0,052 (0,127)	0,053	0,925 (0,127)	0,904	0,067 (0,011)	0,064	0,090 <sup>b</sup>	0,018 <sup>b</sup>
p <sup>c</sup>	0,165		1,000		0,053			

<sup>a</sup> Teste dos postos sinalizados de Wilcoxon.

<sup>b</sup>  $p < 0,05$ .

<sup>c</sup> Teste U de Mann-Whitney.

de grupos independentes. O teste *t* de Student foi usado para a avaliação de microscopia eletrônica. Foram considerados estatisticamente significativos valores de  $p < 0,05$ .

## Resultados

Não houve diferença estatisticamente significativa nos limiares de estimulação entre os grupos de ozônio e de solução salina após o esmagamento ( $p = 1,000$ ). Isso indica que a gravidade da lesão por esmagamento do nervo foi semelhante nos dois grupos. Embora limiares de estimulação tenham sido significativamente inferiores aos limiares pré-esmagamento em ambos os grupos de ozônio e solução salina ( $p = 0,018$  e  $0,018$ ) após 30 dias de tratamento, o grupo tratado com ozônio teve limiares de estimulação mais baixos do que o grupo de solução salina, quando comparados com os níveis pós-esmagamento. Embora isso não tenha atingido o nível de significância estatística, indica uma maior melhoria funcional no grupo de ozônio ( $p = 0,053$ ). A melhoria também foi observada no grupo da solução salina, mas acredita-se que isso seja resultado da recuperação espontânea do nervo facial. Após 30 dias de tratamento, nenhum dos dois grupos atingiu níveis de amplitude pré-esmagamento (tabela 1).

Foram encontradas diferenças significativas na congestão vascular, macrovacuolização e espessura da mielina entre os grupos de ozônio e de controle por microscopia óptica (tabela 2; fig. 2A-D). A degeneração grave em diferentes graus foi observada em quase todos os axônios mielinizados no grupo de controle por microscopia eletrônica. Em axônios mielinizados ligeiramente danificados, embora as bainhas de mielina tivessem delaminação leve, a estrutura citoplasmática dos axônios mielinizados era normal. Em axônios mielinizados gravemente danificados, a delaminação grave e desintegração foram observadas em bainhas de mielina. Edema mitocondrial e perda de cristas e desorganização de microtúbulos e microfilamentos foram observados no citoplasma axonal. Além disso, alguns axônios foram escurecidos e continham corpos ovoides de mielina (figs. 3A e 4A-B).

No grupo de ozônio, a maioria dos axônios mielinizados era normal em estrutura à microscopia eletrônica. A ultraestrutura mitocondrial e a organização de microtúbulos e microfilamentos em citoplasma axonal eram normais em axônios mielinizados. No entanto, em alguns dos axônios mielinizados, foi observada separação da configuração

**Tabela 2** Comparação das variações histopatológicas do nervo facial entre grupos tratados com ozônio e com solução salina após 30 dias via microscópio óptico

	Controle (n = 7) n (%)	Ozônio (n = 7) n (%)	<i>p</i>
<b>Congestão vascular</b>			0,017 <sup>a</sup>
Nenhuma	0 (0)	3 (42,8)	
Leve	2 (28,6)	3 (42,8)	
Moderada	2 (28,6)	1 (14,3)	
Grave	3 (42,8)	0 (0)	
Mediana	2	1	
<b>Macrovacuolização</b>			0,002 <sup>b</sup>
Nenhuma	0 (0)	2 (28,6)	
Leve	0 (0)	4 (57,1)	
Moderada	5 (71,4)	1 (14,3)	
Grave	2 (28,6)	0 (0)	
Mediana	2	1	
<b>Espessura da mielina</b>			0,053
Muito fina	6 (85,7)	2 (28,6)	
Fina	1 (14,3)	2 (28,6)	
Normal	0 (0)	3 (42,8)	
Mediana	2	1	

Teste U de Mann-Whitney.

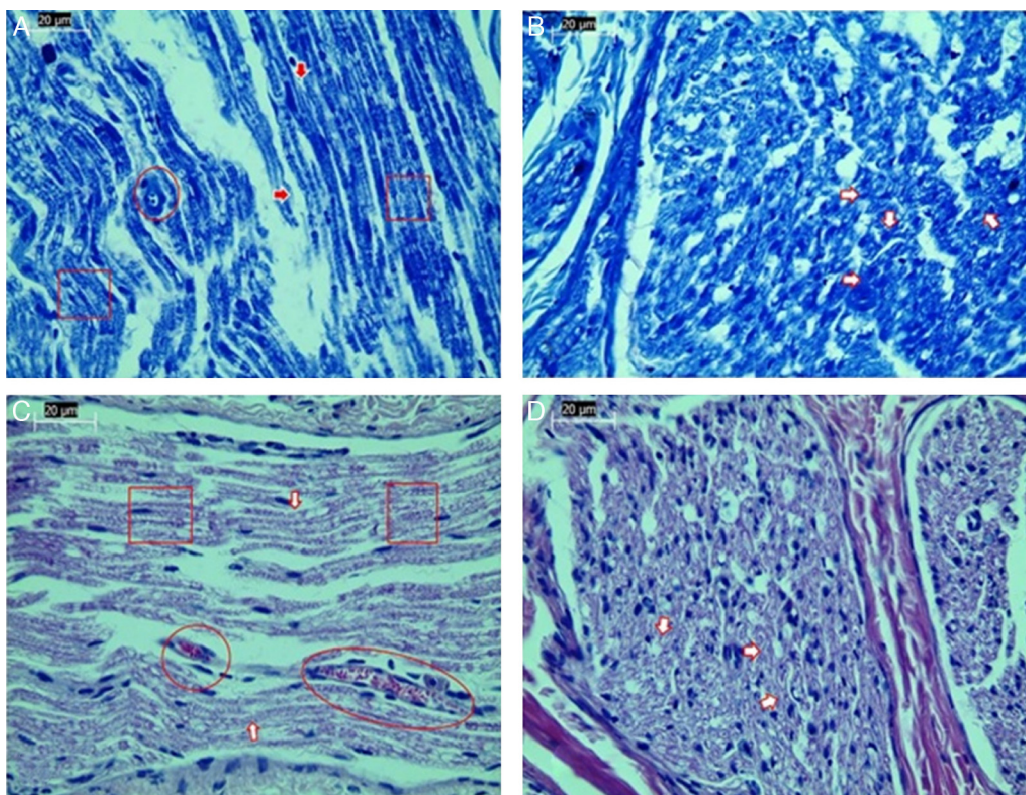
<sup>a</sup>  $p < 0,05$ .

<sup>b</sup>  $p < 0,01$ .

de mielina e desintegração das bainhas de mielina. Além disso, havia mitocôndrias inchadas com cristas danificadas, microtúbulos desorganizados e microfilamentos e corpos de mielina ovoides no citoplasma do axônio mielinizado (tabela 3; figs. 3B e 4C-D).

## Discussão

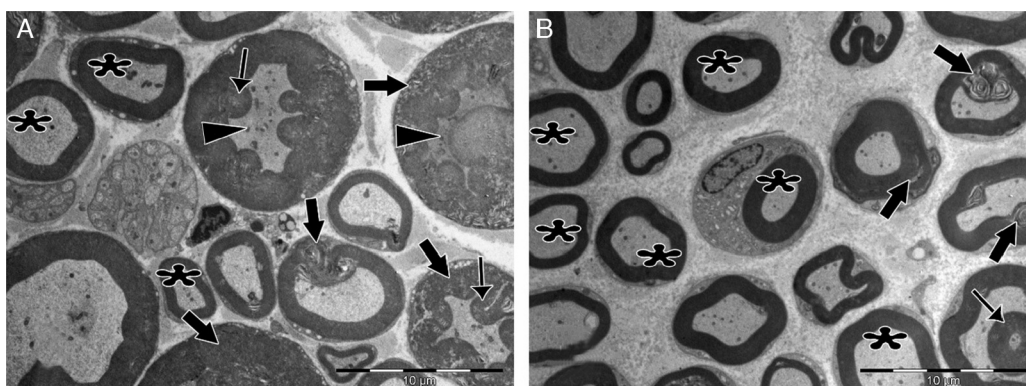
Muitos fármacos são usados no tratamento de paralisia facial traumática. O mais comumente usado é o corticosteroide, que diminui a permeabilidade capilar e reduz o edema em torno do nervo facial. Também se acredita que a cortisona diminui a degeneração do axônio e aumenta a regeneração.<sup>2,12-14</sup> O efeito da vitamina E sobre a regeneração do nervo após trauma também tem sido investigado.<sup>15</sup> A vitamina E é um poderoso antioxidante



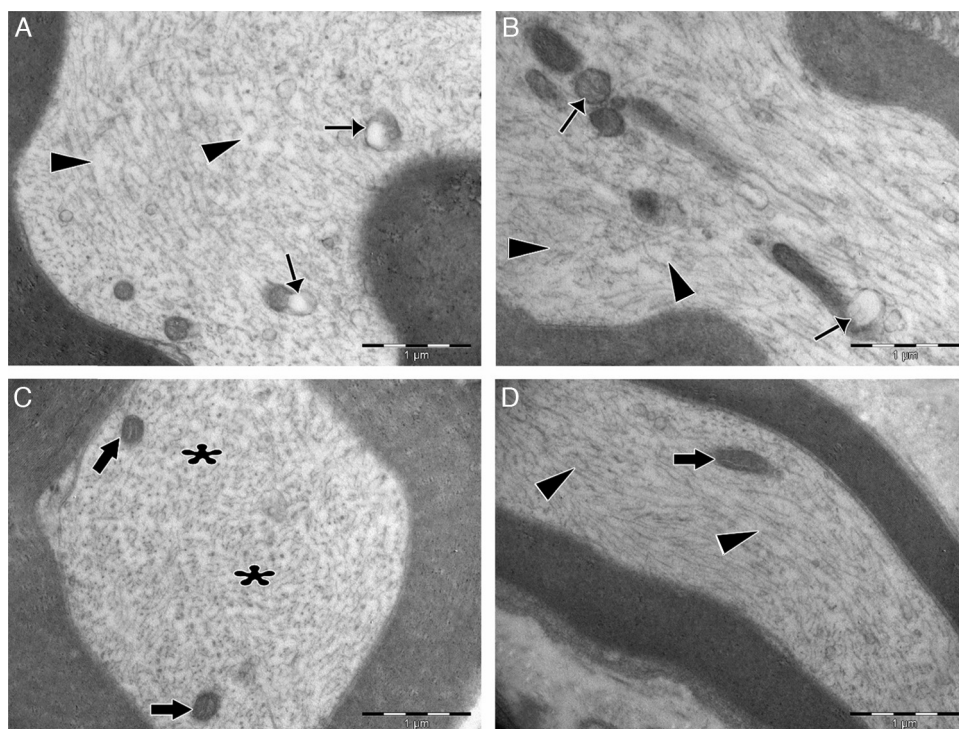
**Figura 2** Exame da estrutura axonal pós-lesão por microscopia óptica. A, Coloração de azul de toluidina do grupo controle. B, Coloração de azul de toluidina do grupo do ozônio. C, Coloração H&E do grupo controle. D, Coloração H&E do grupo do ozônio. Aumento de 40×; setas indicam bainha de mielina, círculos indicam áreas de congestão vascular e quadrados indicam macrovacuolização. Imagens representativas são mostradas.

lipossolúvel, que pode impedir a formação de radicais livres, protege as células contra o estresse oxidativo e a peroxidação lipídica. Taskale et al.<sup>15</sup> investigaram os efeitos da vitamina E e vitamina E mais cortisona na cicatrização do nervo facial em ratos. Eles descobriram que a vitamina E teve um efeito positivo sobre a cicatrização do nervo; esse

efeito foi aumentado por adição de cortisona. Lieberman et al.<sup>16</sup> investigaram os efeitos dos corticosteroides sobre a recuperação funcional e sobrevida neuronal após a lesão do nervo facial em camundongos. Eles descobriram que o tratamento com corticosteroides retarda a recuperação funcional e perturba a sobrevida neuronal após lesão



**Figura 3** Micrografias eletrônicas de transmissão de axônios mielinizados pós-lesão. A, No grupo controle, delaminação e deformação foram observadas em bainhas de mielina da maioria dos axônios (setas em negrito), além do aparecimento de corpos ovoides de mielina (setas finas) e citoplasma axonal escurecido (pontas de seta). Muito poucos axônios mielinizados normais (asteriscos) foram observados. B, No grupo experimental, inúmeros axônios normalmente mielinizados são observados (asteriscos). Delaminação e deformação em bainhas de mielina (setas em negrito) e corpos de mielina ovoides (seta fina) são mostradas em apenas alguns axônios mielinizados. Ampliação para ambas as imagens: 4000 ×, imagens representativas são mostradas.



**Figura 4** Micrografias eletrônicas de transmissão de citoplasma de axônios mielinizados. A, No grupo controle, mitocôndrias inchadas com estrutura de cristas degeneradas (setas finas) foram observadas no citoplasma. Microtúbulos e microfilamentos estavam heterogeneamente dispersos. Em algumas áreas, a diminuição da quantidade de microtúbulos e microfilamentos foi observada (pontas de setas). B, No grupo controle, foram observadas mitocôndrias inchadas e danificadas (setas finas) e microtúbulos e arranjos de microfilamentos estavam desorganizados e interrompidos (pontas de setas). C, No grupo experimental, a ultraestrutura das mitocôndrias estava normal (setas em negrito). Microtúbulos e microfilamentos estavam homogeneamente dispersos por todo o citoplasma (asteriscos). D, No grupo experimental, os microtúbulos e microfilamentos alinhados longitudinalmente eram normais (pontas de setas) e mitocôndria exibiu uma ultraestrutura normal (setas em negrito). Ampliação para todas as imagens: 3000 ×, A e C são incidências em corte transversal, B e D são cortes longitudinais e imagens representativas são mostradas.

por esmagamento do nervo facial em camundongos adultos. Eles também alegaram que o grau de sobrevivência do neurônio motor corresponde ao estado funcional. Em camundongos jovens, a lesão por esmagamento resulta em recuperação funcional geral precária e perda profunda de células no núcleo motor facial. Em outro estudo, Toros et al.<sup>17</sup> avaliaram os efeitos do oxigênio hiperbárico (OHB), metilprednisolona e tratamentos combinados de OHB-metilprednisolona sobre a regeneração traumática do nervo facial em ratos. Acredita-se que o OHB diminui o edema relacionado com lesões, reduz a concentração de radicais livres de oxigênio após a isquemia com reperfusão e aumenta os níveis locais de oxigênio no tecido.<sup>18</sup> Os autores concluíram que a terapia de combinação com metilprednisolona e OHB pode ser benéfica para o tratamento da isquemia e edema, que resultam da cascata de lesão do nervo facial.

A regeneração espontânea do nervo com boa melhoria funcional pode ser encontrada após lesão por esmagamento do nervo periférico.<sup>19</sup> Esse tipo de lesão do nervo é tratado com agentes farmacológicos, em vez de cirurgia. O processo de cicatrização após lesão por esmagamento é largamente prejudicado, devido ao aumento da produção de radicais livres, em vez de neuroinflamação e edema.<sup>20</sup> Os materiais antioxidantes eliminam os radicais livres e contribuem para a regeneração do nervo. As enzimas antioxidantes, como a

**Tabela 3** Comparação das variações histopatológicas do nervo facial entre os grupos tratados com ozônio e solução salina após 30 dias via microscopia eletrônica

	Controle (n = 7) Média (DP)	Ozônio (n = 7) Média (DP)	<i>p</i> <sup>a</sup>
<i>Classificação ultraestrutural dos axônios mielinizados</i>			
Grau 0	8,71 (3,039)	23,00 (6,856)	0,001 <sup>b</sup>
Grau 1	12,00 (4,041)	13,71 (2,984)	0,386
Grau 2	10,86 (3,078)	5,71 (2,138)	0,004 <sup>b</sup>
Grau 3	10,00 (3,830)	3,29 (2,563)	0,003 <sup>b</sup>
Grau 4	9,00 (1,414)	4,29 (2,215)	0,001 <sup>b</sup>
<i>Lesão à ultraestrutura axonal</i>			
0	11,43 (3,309)	24,00 (3,830)	0,000 <sup>b</sup>
1+	10,71 (4,536)	15,57 (2,149)	0,032 <sup>c</sup>
2+	13,43 (3,259)	5,57 (1,813)	0,000 <sup>b</sup>
3+	14,43 (3,735)	4,86 (3,338)	0,000 <sup>b</sup>

<sup>a</sup> Teste *t* de Student.

<sup>b</sup> *p* < 0,01.

<sup>c</sup> *p* < 0,05.

superóxido dismutase e catalase, protegem as células dos efeitos tóxicos de radicais livres. Os radicais livres induzem dano celular traumático e causam morte celular. A lesão por esmagamento de nervos leva ao estresse oxidativo, como peroxidação lipídica das células neurovasculares, por meio da criação de radicais livres.<sup>21,22</sup>

Alguns antioxidantes foram examinados quanto à sua capacidade para melhorar a regeneração dos nervos periféricos. Jang et al.<sup>23</sup> investigaram o efeito do extrato de ginkgo biloba sobre a recuperação após lesão por esmagamento do nervo facial em ratos. Eles descobriram que a injeção intraperitoneal do extrato de ginkgo biloba foi eficaz na promoção da regeneração do nervo em um modelo experimental em ratos com esmagamento do nervo. Outro antioxidante que tem sido estudado como apoio na regeneração do nervo facial esmagado é a coenzima Q.<sup>24</sup> Também foi observado que a coenzima Q é eficaz na promoção da regeneração do nervo facial em um modelo de rato experimental de esmagamento do nervo.

O ozônio pode promover um estresse oxidativo moderado que, por sua vez, aumenta os sistemas antioxidantes endógenos.<sup>25,26</sup> O mecanismo de proteção mediado pelo ozônio pode envolver a síntese de proteínas. O aumento das espécies de oxigênio reativas pode induzir a expressão do gene antioxidante em muitas células. Um importante mecanismo de homeostase redox é a indução mediada por espécies de oxigênio reativo de cascatas de sinalização que aumentam a expressão de antioxidantes.<sup>27</sup> Por conseguinte, como a camada de ozônio aumenta os níveis de antioxidantes, e leva a uma diminuição nos radicais livres, investigamos o efeito da terapia com ozônio sobre a regeneração dos nervos faciais esmagados.

No estudo atual, a regeneração do nervo facial foi avaliada por meio da avaliação dos limiares eletrofisiológicos e pelo exame histopatológico. Há alguns dispositivos de monitoramento da integridade do nervo disponíveis para identificar e evitar danos persistentes nos nervos.<sup>28,29</sup> Nesse estudo, foi usada a técnica da eletromiografia facial com Monitor de Integridade do Nervo descrita por Delgado et al.<sup>29</sup> e usada em estudos anteriores<sup>15,24</sup> para registrar a contração dos músculos faciais. No presente estudo, embora não se atingisse significância estatística, houve melhoria da função do nervo facial no grupo de ozônio quando avaliado por níveis de limiar. Existem vários estudos na literatura que relatam a avaliação histopatológica do grau de macrovacuolização, congestão vascular e espessura da bainha de mielina para avaliar os danos do nervo.<sup>17,24</sup> No presente estudo, foram usados parâmetros semelhantes para avaliar a estrutura do nervo; foram encontradas diferenças significativas na congestão vascular, macrovacuolização e espessura da mielina entre os grupos de ozônio e de controle.

O ponto forte do nosso estudo estava na avaliação do grau de regeneração do nervo facial, não só pela microscopia óptica, mas também por microscopia eletrônica. Um grande número de axônios mielinizados de cada amostra (n=50) e 350 axônios mielinizados de cada grupo de tratamento foram avaliados por microscopia eletrônica. Neste estudo, a microscopia eletrônica confirmou os achados da microscopia óptica. Uma limitação do nosso estudo foi a curta duração de acompanhamento após os tratamentos. Exploramos nervos faciais um mês após o tratamento. Esse tempo deveria ter sido maior, para que a recuperação funcional fosse

observada. Essa pode ser uma das razões pelas quais os nossos achados não alcançaram significância estatística. Portanto, são necessários mais estudos, com maior tempo de acompanhamento após o tratamento. Esperamos que este estudo preliminar incentive outros estudos maiores a serem feitos.

## Conclusão

Em conclusão, nosso estudo é o primeiro que conhecemos a investigar os efeitos da terapia com ozônio sobre a regeneração dos nervos faciais esmagados. Os nossos dados sugerem que a terapia com ozônio pode ter efeitos benéficos sobre a regeneração de nervos faciais esmagados. Seus efeitos positivos foram observados especialmente na avaliação patológica. A microscopia eletrônica confirmou os resultados da microscopia óptica. Portanto, conclui-se que a terapia com ozônio pode ser um caminho promissor para explorar o tratamento da paralisia facial aguda e a regeneração do nervo periférico. Outros estudos são necessários para confirmar nossos achados.

## Conflitos de interesse

Os autores declaram não haver conflitos de interesse.

## Referências

1. Wilson AD, Hart A, Brännström T, Wiberg M, Terenghi G. Delayed acetyl-L-carnitine administration and its effect on sensory neuronal rescue after peripheral nerve injury. *J Plast Reconstr Aesthet Surg.* 2007;60:114–8.
2. Al-Bishri A, Dahlin L, Sunzel B, Rosenquist J. Systemic beta-methasone accelerates functional recovery after a crush injury to rat sciatic nerve. *J Oral Maxillofac Surg.* 2005;63:973–7.
3. Subbanna PK, Prasanna CG, Gunale BK, Tyagi MG. Acetyl salicylic acid augments functional recovery following sciatic nerve crush in mice. *J Brachial Plex Peripher Nerve Inj.* 2007;2:3.
4. Lenaz G, Genova ML. Mobility and function of coenzyme Q (ubiquinone) in the mitochondrial respiratory chain. *Biochim Biophys Acta.* 2009;1787:563–73.
5. Thomas DA, Ren K, Besse D, Ruda MA, Dubner R. Application of nitric oxide synthase inhibitor, N omega-nitro-L-arginine methyl ester, on injured nerve attenuates neuropathy-induced thermal hyperalgesia in rats. *Neurosci Lett.* 1996;210:124–6.
6. Papucci L, Schiavone N, Witort E, Donnini M, Lapucci A, Tempestini A, et al. Coenzyme Q10 prevents apoptosis by inhibiting mitochondrial depolarization independently of its free radical scavenging property. *J Biol Chem.* 2003;278:28220–8.
7. Lin Q, Chen H, Lu C, Wang B, Zhang Y, He X, et al. Effects of ozone on sciatic nerve in rat. *Interv Neuroradiol.* 2011;17:281–5.
8. Bocci V. *Ozone-A new medical drug.* Dordrecht: Springer; 2005.
9. Erginel B, Ergineel T, Aksoy B, Dokucu AI. Effect of Ozone Therapy (OT) on healing of colonic anastomosis in rat model of peritonitis. *Balkan Med J.* 2014;31:249–53.
10. Kaptanoglu E, Palaoglu S, Surucu HS, Hayran M, Beskonakli E. Ultrastructural scoring of graded acute spinal cord injury in the rat. *J Neurosurg.* 2002;97:49–56.
11. Erdine S, Bilir A, Cosman ER, Cosman ER Jr. Ultrastructural changes in axons following exposure to pulsed radiofrequency fields. *Pain Pract.* 2009;9:407–17.
12. Lamberts SW, Bruining HA, de Jong FH. Corticosteroid therapy in severe illness. *N Engl J Med.* 1997;337:1285–92.

13. Melcangi RC, Cavarretta IT, Ballabio M, Ballabio M, Leonelli E, Schenone A, et al. Peripheral nerves: a target for the action of neuroactive steroids. *Brain Res Brain Res Rev.* 2005;48:328–38.
14. Nasser RM, Chen LE, Seaber AV, Urbaniak JR. Protective effect of 21-aminosteroid pretreatment in peripheral nerve low-load crush injury in mature and immature rats. *J Orthop Res.* 1996;14:823–9.
15. Taşkale P, Topaloğlu I. The healing effects of vitamin E with corticosteroid and vitamin E on nerve healing in rats with traumatic facial palsy. *Kulak Burun Boğaz İhtis Derg.* 2010;20:255–9.
16. Lieberman DM, Jan TA, Ahmad SO, Most SP. The effects of corticosteroid on functional recovery and neuron survival after facial nerve injury in mice. *Arch Facial Plast Surg.* 2011;13:117–24.
17. Toros SZ, Karaca ÇT, Güneş P, Oysu Ç, Ertugay ÇK, Naiboğlu B, et al. Hyperbaric oxygen versus steroid in facial nerve injury: an experimental animal study. *Am J Otolaryngol.* 2013;34:530–6.
18. Santos PM, Zamboni WA, Williams SL, Covey JF, Kienstra MA. Hyperbaric oxygen treatment after rat peroneal nerve transection and entubulation. *Otolaryngol Head Neck Surg.* 1996;114:424–34.
19. Thomas DA, Ren K, Besse D, Ruda MA, Dubner R. Application of nitric oxide synthase inhibitor, N omeganitro-L-arginine methyl ester, on injured nerve attenuates neuropathy-induced thermal hyperalgesia in rats. *Neurosci Lett.* 1996;210:124–6.
20. Bagdatoglu C, Saray A, Surucu HS, Ozturk H, Tamer L. Effect of trapidil in ischemia/reperfusion injury of peripheral nerves. *Neurosurgery.* 2002;51:212–20.
21. Lundborg G, Myers R, Powell H. Nerve compression injury and increased endoneurial fluid pressure: a “miniature compartment syndrome”. *J Neurol Neurosurg Psychiatry.* 1983;46:1119–24.
22. Wilson AD, Hart A, Brannstrom T, Wiberg M, Terenghi G. Delayed acetyl-L-carnitine administration and its effect on sensory neuronal rescue after peripheral nerve injury. *J Plast Reconstr Aesthet Surg.* 2007;60:114–8.
23. Jang CH, Cho YB, Choi CH. Effect of ginkgo biloba extract on recovery after facial nerve crush injury in the rats. *Int J Pediatr Otorhinolaryngol.* 2012;76:1823–6.
24. Yildirim G, Kumral TL, Berkiten G, Saltürk Z, Sünnetçi G, Öztürkçü Y, et al. The effect of coenzyme Q10 on the regeneration of crushed facial nerve. *J Craniofac Surg.* 2015;26:277–80.
25. León OS, Menéndez S, Merino N, Castillo R, Sam S, Perez L, et al. Ozone oxidative preconditioning: a protection against cellular damage by free radicals. *Mediat Inflamm.* 1998;7:289–94.
26. Candelario-Jalil E, Mohammed-Al-Dalain S, Fernandez OS, Menendez S, Perez-Davison G, Merino N, et al. Oxidative preconditioning affords protection against carbon tetrachloride-induced glycogen depletion and oxidative stress in rats. *J Appl Toxicol.* 2001;21:291–301.
27. Dröge W. Free radicals in the physiological control of cell function. *Physiol Rev.* 2002;82:47–95.
28. Koekkoek SK, Den Ouden WL, Perry G, Highstein SM, De Zeeuw CI. Monitoring kinetic and frequency-domain properties of eyelid responses in mice with magnetic distance measurement technique. *J Neurophysiol.* 2002;88:2124–33.
29. Delgado TE, Buchheit WA, Rosenholtz HR, Chrissian S. Intraoperative monitoring of facial muscle evoked responses obtained by intracranial stimulation of the facial nerve: a more accurate technique for facial nerve dissection. *Neurosurgery.* 1979;4:418–21.