




Brazilian Journal of OTORHINOLARYNGOLOGY

www.bjorl.org



RELATO DE CASO

Carcinomatose paquimeníngea: um local incomum de metastização de carcinoma adenoide cístico[☆]

André Pires ^{a,*}, Cláudia Vieira ^b, Manuel Jácome ^c, Diana Moreira ^a
e Mavilde Arantes ^d

^a Instituto Português de Oncologia do Porto Francisco Gentil, Serviço de Radioterapia Externa, Porto, Portugal

^b Instituto Português de Oncologia do Porto Francisco Gentil, Serviço de Oncologia Médica, Porto, Portugal

^c Instituto Português de Oncologia do Porto Francisco Gentil, Serviço de Anatomia Patológica, Porto, Portugal

^d Instituto Português de Oncologia do Porto Francisco Gentil, Serviço de Radiologia, Porto, Portugal

Recebido em 8 de outubro de 2020; aceito em 26 de outubro de 2020

Introdução

O carcinoma adenoide cístico (CAC) é um tumor raro, com uma incidência anual de 1,4 casos por milhão de habitantes no norte de Portugal.¹ Representa o tumor maligno mais comum das glândulas submandibulares (15%–30%).² O CAC afeta mais comumente as glândulas salivares (maiores e menores), mas pode surgir numa ampla variedade de locais anatômicos dentro e fora da região da cabeça e pescoço, como na árvore traqueobrônquica, esôfago, mama, pulmões, próstata, colo uterino e vulva.³ Histologicamente, há três padrões de crescimento definidos usados para descrever estes tumores: o cribriforme, o tubular e o sólido.²

O CAC foi descrito como um tumor que cresce e invade tecidos locais, com alta propensão de infiltração através de invasão perineural, sendo a metastização de linfonodos regionais é considerada rara.^{2,3} Desta forma, margens cirúrgicas livres não são geralmente alcançadas, apesar da impressão

pré-operatória por cirurgiões experientes de que a ressecção completa é possível.³

Este comportamento biológico traduz-se no desenvolvimento característico de metástases à distância (MD) tardias, apesar do tratamento ideal com cirurgia combinada com radioterapia (RT), com uma taxa de sobrevida favorável aos 5 anos mas baixa a longo prazo.^{3,4} O papel da quimioterapia (QTX) ainda é controverso, mas geralmente é recomendada em contexto de tratamento paliativo.³

O desenvolvimento frequente de metástases à distância determina os desfechos desfavoráveis. Mesmo quando o controlo locorregional é alcançado, os doentes frequentemente desenvolvem MD vários anos após o diagnóstico inicial.⁴ Vários estudos tentaram determinar os fatores que influenciam o seu desenvolvimento, com alguns resultados inconsistentes. De acordo com Shingaki et al.,⁴ o *status* das margens cirúrgicas parece ser o único fator associado. Os mesmos autores relataram que a recorrência local não afeta o risco de metastização à distância. A invasão perineural foi, também, implicada na predisposição para MD em alguns estudos.² As MD ocorrem mais frequentemente nos pulmões, seguidas pelos ossos, fígado e, raramente, cérebro. A sobrevida está significativamente associada ao local da metastização e é melhor em doentes com metastização pulmonar em comparação com metastização óssea ou noutros órgãos.²

Neste artigo, relatamos o caso de uma doente com CAC que desenvolveu carcinomatose paquimeníngea. Alguns casos de MD hematogênica da dura-máter por CAC estão

DOI se refere ao artigo: <https://doi.org/10.1016/j.bjorl.2020.10.013>

[☆] Como citar este artigo: Pires A, Vieira C, Jácome M, Moreira D, Arantes M. Pachymeningeal carcinomatosis: an unusual location of metastization of adenoid cystic carcinoma. *Braz J Otorhinolaryngol.* 2021;87:489–92.

* Autor para correspondência.

E-mail: andre.miranda.pires@ipoporto.min-saude.pt (A. Pires).

A revisão por pares é da responsabilidade da Associação Brasileira de Otorrinolaringologia e Cirurgia Cérvico-Facial.

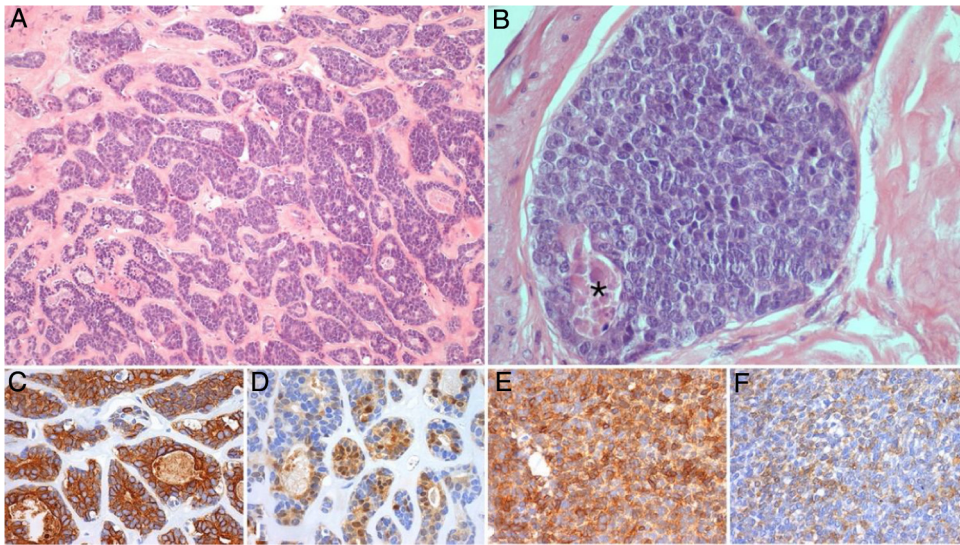


Figura 1 Fotomicrografias representativas do tumor submandibular primário: A e B (Hematoxilina e Eosina, 100x e 400x) mostram um carcinoma adenoide cístico de alto grau, com padrões cribriforme e sólido (esse representa mais de 30% do volume tumoral), com áreas de necrose (*); coloração imuno-histoquímica para CK7 (C, 200x), PS100 (D, 200x), AML (E, 200x) e CD117 (F, 200x) demonstra a população de células bifásicas característica desse tumor, composta por células ductais e mioepiteliais.

publicados, porém, que seja de nosso conhecimento, este é o primeiro caso de CAC primário da glândula submandibular.

Relato de caso

Relatamos o caso de uma doente de 56 anos que se apresentou com edema indolor na glândula submandibular esquerda. Após biópsia aspirativa compatível com adenoma pleomórfico, foi submetida a submandibulectomia esquerda com esvaziamento ganglionar dos compartimentos adjacentes. O relatório histológico definitivo foi comatível com CAC de alto grau, com padrão sólido presente em mais de 30% (fig. 1); metastização ganglionar estava presente.

A doente foi estadiada como pT2N2a (ENE+) R1 (AJCC 8ª edição) e foi proposta para tratamento complementar com RT e QTX radiosensibilizante. Recebeu 50 a 60 Gy na base do crânio e níveis ganglionares IA a IV à esquerda e 66 Gy no leito cirúrgico (em 28 + 3 frações, com técnica VMAT-SIB), com cisplatina concomitante, ficando em vigilância. Após 8 meses, foi diagnosticada metastização vertebral e foi submetida a um procedimento cirúrgico para estabilização vertebral de L3 e D8. Na altura, o FDG-PET/TC objetivava apenas extenso envolvimento ósseo, pelo que foi proposta para RT paliativa a D8 e L3 (20 Gy em 5 frações, técnica 3DRT) e iniciou QTX com carboplatina e paclitaxel e bifosfonatos. Após completar os 6 ciclos, o FDG-PET/TC revelou agravamento da metastização óssea e metastização hepática, e a doente iniciou uma 2ª linha de QTX com genitabina. Três meses depois, o FDG-PET/TC questionou a existência de envolvimento metastático cerebelar (fig. 2) e a ressonância magnética confirmou carcinomatose paquimeningea da fossa posterior, região occipital direita e região occipital-temporal esquerda, com envolvimento do osso adjacente e cerebelo (fig. 3).

O exame neurológico revelou apenas ligeira ataxia e hipostesia na coxa esquerda. A doente foi proposta para RT

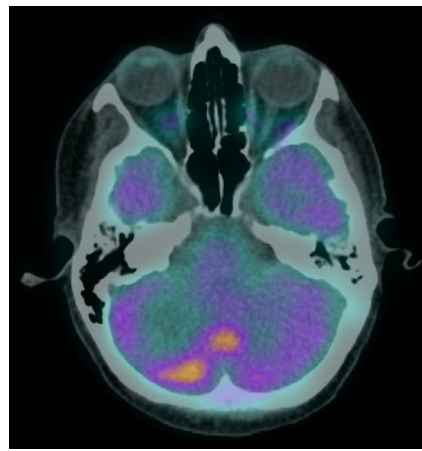


Figura 2 FDG-PET/TC mostra hipermetabolismo de FDG no hemisfério direito e vermis cerebelar sugestivo de envolvimento secundário.

holocraniana tendo recebido 30 Gy em 10 frações, e iniciou QTX com doxorubicina lipossômica peguizada. Nos meses seguintes, manteve tratamento com QTX apresentando-se neurologicamente estável, sem evidências de agravamento clínico intracerebral. A doente morreu por metastização sistêmica múltipla 4 meses após o término da RT.

Discussão

A frequência geral de invasão intracraniana por CAC tem sido reportada como sendo entre 4% e 22%.⁵ Uma revisão da literatura revelou uma grande variedade de metastização intracraniana por CAC. Em geral, este envolvimento pode ocorrer por uma de três formas: extensão direta, disseminação perineural e disseminação hematogênica.⁶

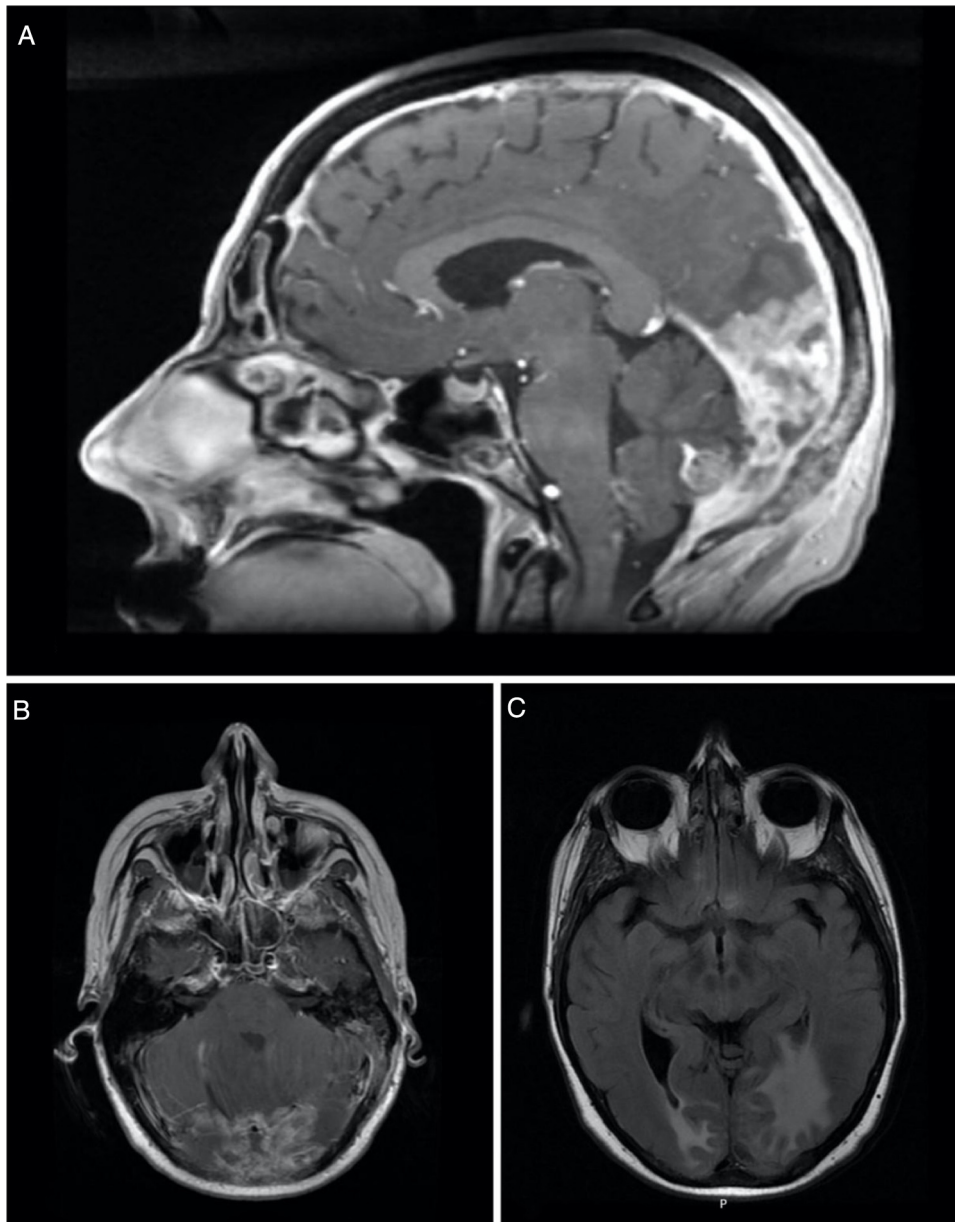


Figura 3 Imagem sagital (A) e axial (B) de ressonância magnética (RM) ponderada em T1 realçada por contraste mostra espessamento e realce da dura-máter, sugestivos de carcinomatose paquimeníngea (seta). Imagem axial (C) de RM ponderada em T2-FLAIR mostra edema vasogênico no lobo occipital direito e região occipital-temporal esquerda.

A extensão direta e a disseminação perineural há muito que são reconhecidas como formas de descrever os locais de lesões metastáticas intracranianas. Isso explica porque razão a maioria das metástases intracranianas está localizada na base do crânio, e como resultado da extensão transcraniana a partir das lesões primárias, por via direta ou por via perineural ao longo dos nervos cranianos, para estruturas vizinhas como nasofaringe, seios paranasais e glândula lacrimal. Embora metastização hematogênica para o fígado, pulmão e ossos seja relativamente comum no curso tardio da doença, verdadeira metastização hematogênica para o compartimento intracraniano é rara.^{5,6}

Apresentamos uma doente com presumíveis metástases hematogênicas extensas para a dura-máter a partir

de um CAC da glândula submandibular. Neste caso, a via hematogênica deve ser considerada para explicar a localização da metastização. A lesão, embora parcialmente extra-axial, está numa posição anatômica inconsistente com a disseminação perineural retrógrada do primário na glândula submandibular e, além disso, a ressonância magnética não mostrou evidência de disseminação contígua do tumor para apoiar a extensão direta através da base do crânio.

Os poucos relatos existentes na literatura consistentes com disseminação hematogênica intracraniana são, na maioria, sob a forma de metastização parenquimatosa, de tumores primários da mama,⁷ da parótida,^{8,9} do pulmão,¹⁰ da pele,¹¹ da glândula de Bartholin^{12,13} e de primário

desconhecido.¹⁴ Quanto à metastização para a dura-máter, há apenas um caso publicado, da glândula parótida.¹⁵

Conclusão

A metastização hematogênica intracraniana é uma forma particularmente incomum de disseminação do CAC, com uma estreita variedade de locais primários e localizações intracranianas relatadas. Nenhum caso de envolvimento da dura-máter a partir de um tumor primário da glândula submandibular existe reportado na literatura, o que torna este o primeiro relato de envolvimento da dura-máter a partir de um CAC da glândula submandibular.

Conflitos de interesse

Os autores declaram não haver conflitos de interesse

Referências

1. ROENO. Registo Oncológico Regional do Norte 2012. Instituto Português de Oncologia do Porto, ed. Porto, 2019.
2. Bradley PJ. Adenoid cystic carcinoma evaluation and management: progress with optimism! *Curr Opin Otolaryngol Head Neck Surg.* 2017;25:147–53.
3. Coca-Pelaz A, Rodrigo JP, Bradley PJ, Vander Poorten V, Triantafyllou A, Hunt JL, et al. Adenoid cystic carcinoma of the head and neck – an update. *Oral Oncol.* 2015;51:652–61.
4. Shingaki S, Kanemaru S, Oda Y, Niimi K, Mikami T, Funayama A, et al. Distant metastasis and survival of adenoid cystic carcinoma after definitive treatment. *J Oral Maxillofac Surg Med Pathol.* 2014;26:312–6.
5. Alleyne CH, Bakay RA, Costigan D, Thomas B, Joseph GJ. Intracranial adenoid cystic carcinoma: case report and review of the literature. *Surg Neurol.* 1996;45:265–71.
6. Morioka T, Matsushima T, Ikezaki K, Nagata S, Ohta M, Hasuo K, et al. Intracranial adenoid cystic carcinoma mimicking meningioma: report of two cases. *Neuroradiology.* 1993;35:462–5.
7. Koller M, Ram Z, Findler G, Lipshitz M. Brain metastasis: a rare manifestation of adenoid cystic carcinoma of the breast. *Surg Neurol.* 1986;26:470–2.
8. Hammoud MA, Hassenbusch SJ, Fuller GN, Shi W, Leeds NE. Multiple brain metastases: a rare manifestation of adenoid cystic carcinoma of the parotid gland. *J Neurooncol.* 1996;27:61–4.
9. Kazumoto K, Hayase N, Kurosumi M, Kishi K, Uki J, Takeda F. Multiple brain metastases from adenoid cystic carcinoma of the parotid gland. Case report and review of the literature. *Surg Neurol.* 1998;50:475–9.
10. Matsumura A, Kuwahara O, Dohi H, Nakagawa Y, Bitoh S. A case report of adenoid cystic carcinoma of the lung with brain metastasis. *Gen Thorac Cardiovasc Surg.* 1988;41:72–5.
11. Pozzobon LD, Glikstein R, Laurie SA, Hanagandi P, Michaud J, Purgina B, et al. Primary cutaneous adenoid cystic carcinoma with brain metastases: case report and literature review. *J Cutan Pathol.* 2016;43:137–41.
12. Hatiboglu MA, Cosar M, Iplikcioglu AC, Ozcan D. Brain metastasis from an adenoid cystic carcinoma of the Bartholin gland. Case report. *J Neurosurg.* 2005;102:543–6.
13. Ramanah R, Allam-Ndoul E, Baeza C, Riethmuller D. Brain and lung metastasis of Bartholin's gland adenoid cystic carcinoma: a case report. *J Med Case Rep.* 2013;7:208.
14. Hara H, Tanaka Y, Tsuji T, Momose G, Kobayashi S. Intracranial adenoid cystic carcinoma. A case report. *Acta Neurochir (Wien).* 1983;69:291–5.
15. Gelber ND, Ragland RL, Knorr JR, Smith TW, Stone BB. Intracranial metastatic adenoid cystic carcinoma: presumed hematogenous spread from a primary tumor in the parotid gland. *AJR Am J Roentgenol.* 1992;158:1163–4.