



RELATO DE CASO

## Acquired stenosis of external auditory canal secondary to paraneoplastic manifestation of renal cancer<sup>☆</sup>



### Estenose adquirida do conduto auditivo externo secundária a manifestação paraneoplásica de neoplasia renal

Loraine Entringer Falqueto<sup>a</sup>, Marcos Lyra Kaddoum<sup>b</sup>, Marcio Maia Lamy de Miranda<sup>a</sup> e Henrique Faria Ramos<sup>a,\*</sup>

<sup>a</sup> Universidade Federal do Espírito Santo (UFES), Vitória, ES, Brasil

<sup>b</sup> Universidade Federal do Espírito Santo (UFES), Hospital Cassiano Antônio de Moraes, Departamento de Urologia, Vitória, ES, Brasil

Recebido em 1 de agosto de 2015; aceito em 22 de outubro de 2015

Disponível na Internet em 12 de abril de 2017

## Introdução

A estenose adquirida do conduto auditivo externo (CAE) é rara,<sup>1</sup> com várias causas associadas. No entanto, não há relatos de estenose adquirida do CAE secundária a síndrome paraneoplásica. Este é o primeiro relato de pioderma gangrenoso auricular que se manifesta como síndrome paraneoplásica de carcinoma de células claras renais evoluindo para estenose do CAE.

## Relato de caso

Paciente do sexo masculino, 56 anos, apresentando há 45 dias lesão ulcerada na concha auricular direita com resposta pobre a antibióticos tópicos e sistêmicos, associada a otorreia, perda auditiva, otalgia e febre. Na otoscopia observava-se lesão ulcerada no pavilhão auricular e edema do CAE, impedindo a visualização adequada da membrana timpânica.

A tomografia computadorizada (TC) dos ossos temporais (fig. 1A) demonstrava obliteração do CAE, sem comprometimento ósseo regional. Devido à possibilidade de otite externa maligna, o paciente foi tratado com piperacilina e tazobactam durante 21 dias. A lesão melhorou após duas semanas, evoluindo para estenose cicatricial do CAE. O paciente recebeu alta após 21 dias, com antibioticoterapia via oral (ciprofloxacina 750 mg, 21 dias) e acompanhamento ambulatorial para posterior cirurgia de correção da estenose.

Após três meses, o paciente apresentou otalgia importante bilateral associada a otorreia e necrose da concha

DOI se refere ao artigo:

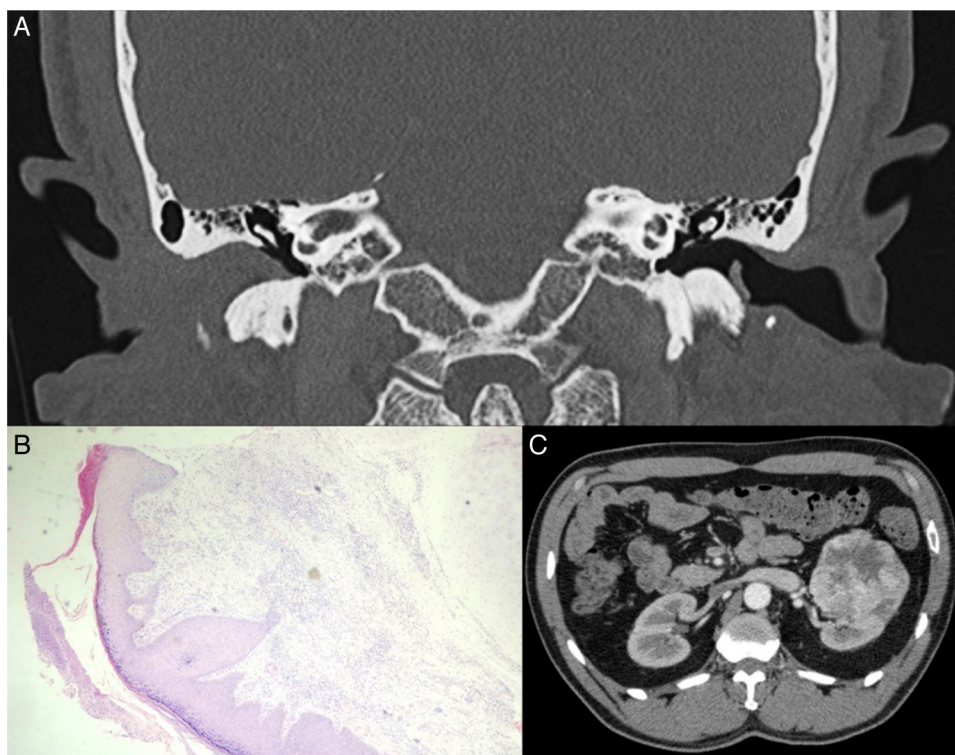
<http://dx.doi.org/10.1016/j.bjorl.2015.10.018>

<sup>☆</sup> Como citar este artigo: Falqueto LE, Kaddoum ML, Miranda MM, Ramos HF. Acquired stenosis of external auditory canal secondary to paraneoplastic manifestation of renal cancer. Braz J Otorhinolaryngol. 2018;84:249–51.

\* Autor para correspondência.

E-mail: [henriquefariamos@terra.com.br](mailto:henriquefariamos@terra.com.br) (H.F. Ramos).

A revisão por pares é da responsabilidade da Associação Brasileira de Otorrinolaringologia e Cirurgia Cérvico-Facial.



**Figura 1** (A) Tomografia computadorizada (TC) do osso temporal mostra obliteração do CAE direito. (B) Fotomicrografia da biópsia do ouvido externo sugestiva de pioderma gangrenoso (hematoxilina e eosina; 10 ×). (C) TC abdominal com contraste mostra o tumor no rim esquerdo.

auricular, tragus e incisura intertrágica bilateralmente. O exame histopatológico demonstrou inflamação crônica inespecífica acometendo a derme e o pericôndrio com ulceração focal da pele, sugestiva de pioderma gangrenoso (fig. 1B). *Acinetobacter baumani sensível* foi isolado na cultura. Os marcadores inflamatórios, C3, C4, p-ANCA, c-ANCA e ANA estavam normais.

Uma massa isodensa foi observada na TC abdominal, localizada no terço médio do rim esquerdo, heterogênea, com captação periférica de contraste de 6 × 6,4 × 6 cm (fig. 1C). O paciente foi submetido a uma nefrectomia esquerda com diagnóstico histológico de uma variante de carcinoma renal de células claras.

## Discussão

A estenose do CAE é rara, com incidência de 0,6 caso por 100.000 habitantes.<sup>2</sup> A causa mais comum é a otite externa crônica. No entanto, otite média supurativa recorrente ou persistente, corpo estranho, trauma, radiação e tumores também são relatados.<sup>1</sup>

Lesões ulceradas crônicas que afetam o CAE e o pavilhão auricular podem ser secundárias a diversas doenças, inclusive otite externa maligna, infecção da pele (fúngica, micobacteriana ou viral), picadas de insetos, linfoma, tumor cutâneo primário, metástase, pericondrite, vasculite, granulomatose de Wegener, dermatite factícia ou artefacta, neurodermatite e pioderma gangrenoso.<sup>3</sup>

Em 50% dos casos, o pioderma gangrenoso (PG) está associado a neoplasia, drogas ilícitas, doenças inflamatórias sistêmicas (colite ulcerativa, doença de Behçet, doença de Crohn, granulomatose de Wegener e artrite reumatoide) e doenças mieloproliferativas.<sup>4</sup> A patogênese do PG permanece obscura, mas uma disfunção da quimiotaxia dos neutrófilos pode estar envolvida.<sup>3,5</sup>

O PG é um diagnóstico de exclusão pois os achados histopatológicos não são específicos. Uma biópsia que inclui a margem da lesão e da pele adjacente é necessária para excluir vasculite, malignidade e infecção. As características histológicas da úlcera não tratada geralmente incluem denso infiltrado neutrofílico dérmico e necrose da epiderme subjacente.<sup>6</sup> A investigação da causa subjacente é realizada com exames laboratoriais, tais como eletroforese de proteínas séricas, anticorpos antinucleares e anticorpos citoplasmáticos antineutrófilos e colonoscopia.<sup>3</sup>

O carcinoma renal de células claras é o terceiro tipo mais comum de neoplasia no sistema geniturinário.<sup>7</sup> A síndrome paraneoplásica é a manifestação inicial em cerca de 40% dos casos.<sup>8</sup> Este é o primeiro caso descrito de pioderma gangrenoso como síndrome paraneoplásica relacionada a esse tipo de neoplasia.<sup>9</sup>

O paciente não apresentava outros sinais sugestivos de envolvimento sistêmico. Tendo em vista a sorologia e os marcadores inflamatórios negativos e a recorrência da doença após o tratamento empírico da otite externa maligna, exames de imagem foram realizados para excluir policondrite recidivante e neoplasias. Com a remoção total do tumor, não houve recidiva.

## Conclusão

A estenose adquirida do CAE é incomum. É importante diagnosticar a doença subjacente associada. Entre elas, a síndrome paraneoplásica deve ser considerada.

## Conflitos de interesse

Os autores declaram não haver conflitos de interesse.

## Referências

1. Luong A, Roland PS. Acquired external auditory canal stenosis: assessment and management. *Curr Opin Otolaryngol Head Neck Surg.* 2005;13:273–6.
2. Becker BC, Tos M. Postinflammatory acquired atresia of the external auditory canal: treatment and results of surgery over 27 years. *Laryngoscope.* 1998;108:903–7.
3. Gameiro A, Pereira N, Cardoso JC, Gonçalo M. Pyoderma gangrenosum: challenges and solutions. *Clin Cosmet Investig Dermatol.* 2015;8:285–93.
4. Chin RY, Nguyen TB. Synchronous malignant otitis external and squamous cell carcinoma of the external auditory canal. *Case Rep Otolaryngol.* 2013;2013:837169.
5. Braswell SF, Kostopoulos TC, Ortega-Loayza AG. Pathophysiology of pyoderma gangrenosum (PG): an updated review. *J Am Acad Dermatol.* 2015;73:691–8.
6. Ruocco E, Sangiuliano S, Gravina AG, Miranda A, Nicoletti G. Pyoderma gangrenosum: an updated review. *J Eur Acad Dermatol Venereol.* 2009;23:1008–17.
7. Dos Santos Sousa MC, Lima Lemos EF, Oliveira de Morais O, Silva Leite Coutinho AS, Martins Gomes C. Pyoderma gangrenosum leading to bilateral involvement of ears. *J Clin Aesthet Dermatol.* 2014;7:41–3.
8. Kim HL, Beldegrun AS, Freitas DG, Bui MH, Han KR, Dorey FJ, et al. Paraneoplastic signs and symptoms of renal cell carcinoma: implications for prognosis. *J Urol.* 2003;170:1742–6.
9. Palapattu GS, Kristo B, Rajfer J. Paraneoplastic syndromes in urologic malignancy: the many faces of renal cell carcinoma. *Rev Urol.* 2002;4:163–70.