



ARTIGO ORIGINAL

The potential role of amlodipine on experimentally induced bacterial rhinosinusitis[☆]



Arzu Tatar^{a,*}, Mukadder Korkmaz^b, Muhammed Yayla^c, Elif Polat^d, Hakan Uslu^e, Zekai Halici^f e Secil N. Parlak^d

^a Ataturk University, Medical Faculty, Department of Otorhinolaryngology, Head and Neck Surgery, Erzurum, Turquia

^b Ordu University, Medical Faculty, Department of Otorhinolaryngology, Head and Neck Surgery, Ordu, Turquia

^c Kafkas University, Medical Faculty, Department of Pharmacology, Kars, Turquia

^d Ataturk University, Medical Faculty, Department of Embryology and Histology, Erzurum, Turquia

^e Ataturk University, Medical Faculty, Department of Medical Microbiology, Erzurum, Turquia

^f Ataturk University, Medical Faculty, Department of Pharmacology, Erzurum, Turquia

Recebido em 16 de janeiro de 2016; aceito em 9 de agosto de 2016

Disponível na Internet em 7 de junho de 2017

KEYWORDS

Rhinosinusitis;
Non-antibiotic;
Amlodipine;
Antioxidants;
Guinea pig

Abstract

Introduction: Antibiotics are frequently used for the treatment of rhinosinusitis. Concerns have been raised regarding the adverse effects of antibiotics and growing resistance. The lack of development of new antibiotic compounds has increased the necessity for exploration of non-antibiotic compounds that have antibacterial activity. Amlodipine is a non-antibiotic compound with anti-inflammatory activity.

Objective: In this study we aimed to investigate the potential role of amlodipine in the treatment of rhinosinusitis by evaluating its effects on tissue oxidative status, mucosal histology and inflammation.

Methods: Fifteen adult albino guinea pigs were inoculated with *Staphylococcus aureus* and treated with saline, cefazolin sodium, or amlodipine for 7 days. The control group was composed by five healthy guinea pigs. Animals were sacrificed after the treatment. Histopathological changes were identified using Hematoxylin-Eosin staining. Inflammation was assessed by Polymorphonuclear Leukocyte infiltration density. Tissue levels of antioxidants (superoxide dismutase, glutathione) and an oxidative product (malondialdehyde) were determined.

Results: In rhinosinusitis induced animals, amlodipine reduced loss of cilia, lamina propria edema and collagen deposition compared to placebo (saline) and although not superior to cefazolin, amlodipine decreased polymorphonuclear leukocyte infiltration. The superoxide

DOI se refere ao artigo: <http://dx.doi.org/10.1016/j.bjorl.2016.08.006>

[☆] Como citar este artigo: Tatar A, Korkmaz M, Yayla M, Polat E, Uslu H, Halici Z, et al. The potential role of amlodipine on experimentally induced bacterial rhinosinusitis. Braz J Otorhinolaryngol. 2017;83:619–26.

* Autor para correspondência.

E-mail: arzutatar@atauni.edu.tr (A. Tatar).

A revisão por pares é da responsabilidade da Associação Brasileira de Otorrinolaringologia e Cirurgia Cérvico-Facial.

PALAVRAS CHAVE

Rinossinusite;
 Não antibiótico;
 Amlodipina;
 Antioxidantes;
 Cobaia

dismutase activity and glutathione levels were reduced, whereas the malondialdehyde levels were increased significantly in all three-treatment groups compared to the control group. Amlodipine treated group showed significantly increased superoxide dismutase and glutathione levels and decreased malondialdehyde levels compared to all treatment groups.

Conclusion: The non-antibiotic compound amlodipine may have a role in acute rhinosinusitis treatment through tissue protective, antioxidant and anti-inflammatory mechanisms.

© 2016 Associação Brasileira de Otorrinolaringologia e Cirurgia Cérvico-Facial. Published by Elsevier Editora Ltda. This is an open access article under the CC BY license (<http://creativecommons.org/licenses/by/4.0/>).

O papel potencial da amlodipina na rinossinusite bacteriana induzida experimentalmente

Resumo

Introdução: Antibióticos são frequentemente usados para o tratamento de rinossinusite. Questões têm sido levantadas sobre os efeitos adversos dos antibióticos e a resistência crescente. A falta de desenvolvimento de novos compostos antibióticos aumentou a necessidade da exploração de compostos não antibióticos que têm atividade antibacteriana. A amlodipina é um composto não antibiótico com atividade anti-inflamatória.

Objetivo: O objetivo desse estudo foi investigar o papel potencial da amlodipina no tratamento da rinossinusite, avaliando seus efeitos sobre o estado oxidativo do tecido, histologia da mucosa e inflamação.

Método: Quinze cobaias albinas adultas foram inoculadas com *Staphylococcus aureus* e tratadas com solução salina, cefazolina ou amlodipina durante sete dias. O grupo controle incluiu cinco cobaias saudáveis. Os animais foram sacrificados após o tratamento. Alterações histopatológicas foram identificadas com a coloração de hematoxilina-eosina. A inflamação foi avaliada pela densidade de infiltração de leucócitos polimorfonucleares. Foram determinados os níveis teciduais de antioxidantes (superóxido dismutase, glutatona) e um produto de oxidação (malondialdeído).

Resultados: Em animais com rinossinusite induzida, a amlodipina reduziu a perda dos cílios, edema da lâmina própria e deposição de colágeno em comparação com o grupo placebo (solução salina) e embora não seja superior à cefazolina, a amlodipina diminuiu a infiltração de leucócitos polimorfonucleares. Os níveis de atividade da superóxido dismutase e glutatona foram reduzidos, enquanto os níveis de malondialdeído aumentaram significativamente nos três grupos de tratamento em comparação ao grupo controle. O grupo tratado com amlodipina apresentou aumento significativo dos níveis de superóxido dismutase e glutatona e diminuição dos níveis de malondialdeído em comparação com todos os grupos de tratamento.

Conclusão: O composto não antibiótico amlodipina pode ter um papel no tratamento da rinossinusite aguda através de mecanismos protetores de tecido, antioxidantes e anti-inflamatórios.

© 2016 Associação Brasileira de Otorrinolaringologia e Cirurgia Cérvico-Facial. Publicado por Elsevier Editora Ltda. Este é um artigo Open Access sob uma licença CC BY (<http://creativecommons.org/licenses/by/4.0/>).

Introdução

A rinossinusite é caracterizada pela inflamação das mucosas sinusal e nasal. É um dos problemas de saúde mais comuns, responsável por mais prescrições ambulatoriais de antibióticos do que qualquer outra doença.¹ Ambos os fatores, hospedeiro e ambientais, desempenham papel importante no desenvolvimento da rinossinusite. A fisiopatologia da rinossinusite aguda envolve uma série de alterações que levam à obstrução do óstio sinusal, a edema e a inflamação da mucosa, a estase de muco, ao prejuízo do transporte mucociliar e a infecção microbiana. Os objetivos do tratamento são reduzir a inflamação, erradicar a infecção, melhorar a drenagem e arejamento dos seios paranasais e restaurar a função mucociliar.² Terapias medicamentosas comuns para

rinossinusite aguda incluem antibióticos, irrigação nasal com solução salina, descongestionantes, anti-histamínicos, mucolíticos, corticoides tópicos ou sistêmicos e drogas anti-inflamatórias. Há pouca evidência que apoie o uso de descongestionantes e anti-histamínicos, embora possam ajudar a reduzir a rinorreia e a congestão nasal. A irrigação nasal com solução salina é rotineiramente usada na rinossinusite aguda e pode melhorar a depuração mucociliar, mas a evidência ainda é limitada para apoiar a sua indicação.^{3,4}

Antimicrobianos são frequentemente prescritos no tratamento da rinossinusite bacteriana aguda e os resultados de seu uso sugerem um encurtamento no tempo de cura do processo infeccioso; no entanto, há preocupações com relação aos efeitos adversos de antibióticos, inclusive a

resistência bacteriana. Uma metanálise de ensaios clínicos randomizados mostrou que o uso de antibióticos para rinosinusite aguda oferece um pequeno benefício terapêutico em relação ao placebo, com aumento no risco de eventos adversos.⁵

Espécies reativas de oxigênio (ROS) são produzidas em condições fisiológicas e sua produção e atividade antioxidante são equilibradas. O acúmulo excessivo de ROS provoca peroxidação de lipídeos e proteína e pode levar a danos e morte celular. As células superam esse estresse oxidativo por meio de mecanismos de defesa antioxidantes, que incluem superóxido dismutase (SOD), glutatona peroxidase (GPx), catalase (CAT), glutatona (GSH) e peroxirredoxinas. O malondialdeído (MDA), um produto de peroxidação lipídica, é, portanto, um bom indicador do dano celular. Estudos recentes mostraram que as ROS atuam como segundos mensageiros para a ativação da inflamação, desempenham ali um papel.^{6,7}

A amlodipina (AML) é uma diidropiridina tipo L, bloqueadora de canal de cálcio, com significativa atividade antibacteriana contra várias cepas de bactérias gram-positivas e gram-negativas. É supostamente o mais poderoso dos medicamentos cardiovasculares com atividade antibacteriana.^{8,9} Também já foi relatado que a AML tem atividade anti-inflamatória e demonstrado que ela minimiza a lesão de isquemia-reperfusão, melhora o estado oxidativo em lesões de isquemia-reperfusão de íleo induzidas em coelhos.¹⁰

O crescimento da resistência bacteriana aos antibióticos e a falta de estudos de novos compostos antibióticos têm aumentado a necessidade de exploração de compostos não antibióticos que apresentem atividade antibacteriana, como a AML. Tanto na sinusite aguda como na crônica, a inflamação e o edema levam à obstrução dos óstios sinusais, o que agrava ainda mais a doença. Supõe-se que os efeitos anti-inflamatórios e antibacterianos da AML possam ser benéficos no tratamento da rinosinusite.

O objetivo do presente estudo foi investigar possíveis efeitos da AML no estado oxidativo, inflamação e integridade do tecido em um modelo animal de rinosinusite aguda induzida experimentalmente.

Método

Animais

Foram usadas 20 cobaias adultas albinas e sem evidência de infecções do trato respiratório superior. Cada animal pesava 330-370g e todos foram obtidos do *Ataturk University's Experimental Animal Laboratory no Medicinal and Experimental Application and Research Centre*. As experiências e os procedimentos com animais foram feitos de acordo com as diretrizes nacionais para o uso e cuidado de animais de laboratório e o estudo foi aprovado pelo Comitê Local de Cuidados com Animais da *Ataturk University's* (n° 2.014-1/12). As cobaias foram alojadas em gaiolas de plástico de tamanho padrão, forradas com serragem, localizadas em um quarto com ar-condicionado a $22 \pm 1^\circ\text{C}$ e ciclos de luz/escuro de 12:12h. As cobaias receberam alimentos e a água da torneira foi fornecida *ad libitum*. O tempo de adaptação

antes da experiência foi de duas semanas. Os animais foram divididos aleatoriamente em quatro grupos (cinco animais por grupo): um grupo serviu como controle negativo (Grupo C; sem rinosinusite induzida, tratados apenas com injeções intraperitoneais [IP] de solução salina); outro teve rinosinusite induzida, mas foi tratado apenas com injeções de solução salina IP (Grupo S; controle positivo); outro apresentou rinosinusite induzida e foi tratado com amlodipina oral (Grupo SA); e um grupo teve rinosinusite induzida e foi tratado com cefazolina (Grupo SC). Os animais foram sacrificados depois de sete dias.

Desenvolvimento do modelo animal

Uma esponja de celulose Merocel (Medtronic Xomed, Jacksonville, FL, EUA) foi cortada com micropiças. Microtesouras foram usadas para dar forma e inserir um pedaço de esponja nas narinas. Todos os cinco animais dos grupos S, SC, e SA, mas não do grupo C, receberam cetamina (im, 50 mg/kg; Ketalar Pfizer, Istanbul, Turquia) e diazepam (im, 2 mg/kg; Diazem, Deva, Istanbul, Turquia). O dorso nasal foi esterilizado com iodopovidona e esponjas de gelatina foram inseridas na cavidade nasal direita. As narinas foram então inoculadas com *Staphylococcus aureus* (0,5 mL) por meio de uma seringa hipodérmica (*Staphylococcus aureus*, cepa ATCC25923 foi suspensa em uma concentração de 900×10^6 UFC [unidades formadoras de colônia] por mL). Vinte e quatro horas após a inoculação bacteriana, o Merocel foi removido das cavidades nasais. A presença de secreção nasal purulenta foi observada nas cavidades nasais dos animais.

As cobaias foram tratadas duas vezes por dia, durante sete dias, com injeção de solução salina IP nos Grupo S e C e cefazolina de sódio (i.m., 50 mg/kg/dia) no grupo SC. O Grupo SA foi tratado por via oral com 5 mg/kg/dia de amlodipina (dissolvida em solução salina, duas vezes por dia), durante sete dias. Os animais foram então sacrificados com uma dose letal de tiopental de sódio e decapitados. O dorso nasal externo foi esterilizado com cotonete embebido em iodopovidona e após a elevação da pele as paredes nasais laterais e os seios maxilares foram retirados da cavidade nasal direita. A mucosa das paredes laterais nasais foi armazenada a -80°C para análise bioquímica.

Análise histopatológica

Os espécimes de todas as cobaias foram rapidamente fixados por 24 horas em formol tamponado a 10%, para exame histológico. Após a fixação, as amostras de tecido foram rotineiramente processadas e embebidas em parafina, das quais foram obtidos cortes de $5 \mu\text{m}$ de espessura. Em seguida, seis cortes foram retirados do tecido de cada cobaia e colocados em lâminas com carga positiva. As seções foram coradas com hematoxilina de Mayer e eosina, após sua reidratação e desparafinização. Subsequentemente, todos os cortes foram examinados e fotografados sob um fotomicroscópio óptico (Nikon Eclipse E600, Japão), para análise histopatológica.

Análise semiquantitativa

A área de 50 μm^2 foi diferenciada por meio de uma microlâmina com aumento de 40x para cada corte. As alterações histopatológicas no parênquima e estroma das partes de tecidos foram determinadas com aumento de x40 em dez áreas microscópicas escolhidas aleatoriamente por um examinador cego. Posteriormente, a média aritmética foi estabelecida semiquantitativamente, de acordo com Simsek et al.¹¹ Edema de lamina própria, perda ciliar, vasodilatação, número de células caliciformes e deposição de colágeno foram marcados. A pontuação foi determinada e classificada como ausente = 0, leve = 1, moderada = 2, ou acentuada = 3.¹²

Análise estereológica

As análises estereológicas foram feitas com uma estação de trabalho de estereologia, que consistiu em um *software* de estereologia (Stereo Investigator, versão 9.0, MicroBrightField, Colchester, VT, EUA), um microscópio óptico modificado (Leica DM4000 B, Alemanha) e um sistema mecânico que podia mover o corte em ambas as direções x e y. O método estereológico do fracionador óptico foi usado para contar leucócitos polimorfonucleares (LPMNs) na lâmina própria de seis cortes de tecido para cada cobaia. Os cortes foram examinados com um aumento de 40x, em lente Leica PlanApo (NA = 1,40). A densidade dos LPMNs foi estimada de acordo com o definido por Kara et al.¹³

Análise bioquímica

Amostras da mucosa da parede nasal lateral que mediam 0,5 cm^2 foram usadas para a análise bioquímica. A atividade de superóxido dismutase (SOD),¹⁴ os níveis de Glutathione (GSH)¹⁵ e o malondialdeído (MDA)¹⁶ foram medidos em duplicata para cada sobrenadante da amostra e padrões em temperatura ambiente, com um método modificado e um leitor de Elisa. A absorvância média de cada amostra e o padrão foram calculados. Uma curva padrão foi representada graficamente e a equação de relação linear obtida a partir da absorvância dos padrões. As concentrações lineares de SOD, GSH e MDA foram calculadas de acordo com essa equação. Os resultados para SOD, GSH e MDA nos tecidos foram expressos como U/mg de proteína, $\mu\text{mol/L}$ de proteína e nmol/mg de proteína, respectivamente. Todos os dados são apresentados como média \pm desvio padrão (DP), baseados em mg de proteína. As concentrações de proteína foram determinadas pelo método de Lowry, segundo padrões de proteínas comerciais (kit proteína total-TP0300-1KT; Sigma Chemical Co., Munique, Alemanha).

Análise estatística

Todos os dados foram expressos como média do grupo \pm DP e analisados com o programa SPSS (IBM SPSS Statistics 20.0, IBM Corporation, Somers, NY, EUA). O teste de Kolmogorov-Smirnov foi aplicado para análise da distribuição dos dados. Os dados histopatológicos estereológicos

e semiquantitativos foram analisados pelo teste não paramétrico de Kruskal-Wallis, seguido pelo teste U de Mann-Whitney. O teste paramétrico de análise de variância (Anova) e o teste de LSD para a separação média foram usados para analisar os dados bioquímicos. Um valor crítico de significância de $p < 0,05$ foi usado ao longo do estudo.

Resultados

Resultados histopatológicos

Grupo C (Controle) – a estrutura epitelial observada era normal. Não foi observada perda ciliar. Foi observada pouca infiltração de células inflamatórias na lâmina própria, sem edema (fig. 1, tabela 1).

Grupo S (rinossinusite + solução salina) – foram observadas alterações morfológicas acentuadas nas células epiteliais. Perda ciliar, aumento do número de células caliciformes e edema da lâmina própria foram detectadas nesse grupo. Por outro lado, um maior número de células degenerativas no epitélio, com citoplasma eosinofílico e núcleos condensados, foi observado. Vasodilatação em veias e aumento da infiltração de neutrófilos em lâmina própria foram assinalados. Diferentemente dos outros grupos, foram observadas infiltrações de macrófagos e a deposição de colágeno estava aumentada nesse grupo (fig. 1, tabela 1).

Grupo SC (rinossinusite + cefazolina sódica) – nenhuma perda ciliar foi detectada. O número de células caliciformes e a deposição de colágeno foram menores do que no Grupo S. A dilatação dos vasos foi similar à do Grupo C. Esse grupo apresentou o maior nível de edema de lâmina própria. Havia menos células degenerativas no epitélio do que no Grupo S. Diferentemente dos outros grupos, o aumento das células do tecido conjuntivo foi acentuado (fig. 1, tabela 1).

Grupo SA (rinossinusite + amlodipina) – esse grupo assemelhou-se mais ao Grupo C do que os outros grupos experimentais. Perda ciliar não foi detectada. O número de células caliciformes foi menor do que no Grupo S, enquanto a deposição de colágeno e edema de lâmina própria foram semelhantes ao Grupo C. A vasodilatação foi maior do que nos outros grupos experimentais, mas o número de células degenerativas no epitélio foi menor (fig. 1, tabela 1).

Resultados estereológicos

A análise estatística mostrou que houve diferenças significativas entre todos os grupos ($p < 0,05$). Quando as densidades numéricas médias de LPMNs foram comparadas em todos os grupos, observou-se que o Grupo S teve o maior valor. O valor do Grupo SA foi seguido pelo do Grupo S; enquanto o Grupo SC teve valor similar ao do Grupo C (tabela 2).

Resultados bioquímicos

A atividade de SOD e o nível de GSH, bem como os níveis de peroxidação lipídica (MDA), foram avaliados em todos os animais. Os resultados são mostrados nas figuras 2–4, respectivamente. A atividade de SOD ($p < 0,004$) e os níveis de GSH ($p < 0,003$) estavam reduzidos, enquanto os níveis de MDA ($p < 0,003$) estavam aumentados significativamente

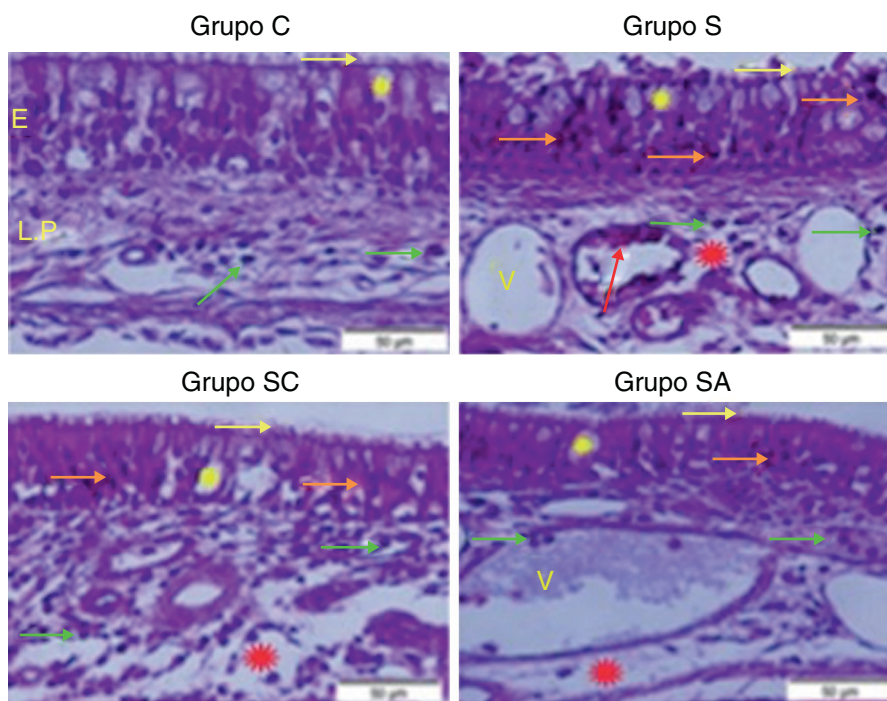


Figura 1 Micrografia de tecidos para todos os grupos. E, epitélio; LP, lâmina própria; V, vasodilações nas veias, estrela amarela; células caliciformes, estrela vermelha; edema de lâmina, seta verde; neutrófilos, seta vermelha; macrófagos, seta laranja; células epiteliais degenerativas, seta amarela; cílios, coloração H & E.

Tabela 1 Resultados estatísticos da avaliação semiquantitativa das alterações histopatológicas em todos os grupos

Grupos	Nº de indivíduos	ELP	PC	V	NCC	DC
C	5	0,14 ± 0,07 ^d	0,09 ± 0,11 ^d	0,12 ± 0,04 ^d	1,11 ± 0,10 ^d	0,14 ± 0,05 ^d
S	5	1,12 ± 0,20 ^c	2,90 ± 0,10 ^a	2,85 ± 0,19 ^b	2,94 ± 0,16 ^a	2,91 ± 0,10 ^a
SC	5	2,06 ± 0,16 ^a	0,40 ± 0,09 ^b	1,70 ± 0,27 ^c	1,18 ± 0,18 ^c	1,07 ± 0,06 ^b
SA	5	1,08 ± 0,21 ^b	0,16 ± 0,09 ^c	2,92 ± 0,08 ^a	1,98 ± 0,47 ^b	1,01 ± 0,17 ^c

C, grupo controle; DC, deposição de colágeno; ELP, edema de lâmina própria; NCC: número de células caliciformes; PC, perda de cílios; S, grupo rinossinuitis + solução salina; SA, grupo rinossinuitis + amlodipina; SC, grupo rinossinuitis + cefazolina; V, vasodilação. Médias na mesma coluna com letras sobrescritas distintas são estatisticamente diferentes entre si ($p < 0,05$). Os valores apresentados na tabela são expressos em média ± desvio padrão. Foi usado teste de Kruskal-Wallis com postos e valores foram considerados significativos quando $p < 0,05$ (todos os grupos).

Tabela 2 Resultados estatísticos das densidades numéricas de infiltração de leucócitos polimorfonucleares (LPMN) nos grupos de tratamento e controle

Grupos	LPMN (média ± DP)
C	1,405 ± 0,034 ^d
S	4,105 ± 0,062 ^a
SC	1,796 ± 0,008 ^c
SA	2,514 ± 0,064 ^b

Médias na coluna com letras sobrescritas distintas são estatisticamente diferentes entre si ($p < 0,05$). Os valores apresentados na tabela são expressos em média ± desvio padrão. Foi usado teste de Kruskal-Wallis com postos e valores foram considerados significativos quando $p < 0,05$ (todos os grupos).

C, grupo controle; S, grupo rinossinuitis + solução salina; SA, grupo rinossinuitis + amlodipina; SC, grupo rinossinuitis + cefazolina.

em todos os três grupos de tratamento, em comparação com o grupo de controle. Nos grupos de tratamento, SOD ($p < 0,004$) e GSH ($p < 0,003$) foram maiores no Grupo SA, seguido pelo Grupo SC, e foram menores no grupo S. Os níveis de MDA ($p < 0,003$) foram mais baixos no Grupo SA, seguido pelo grupo SC, e foram maiores no grupo S.

Discussão

Os patógenos mais comumente relatados em rinossinuitis bacteriana aguda são *Streptococcus pneumoniae*, *Haemophilus influenzae*, *Moraxella catarrhalis*, *Streptococcus pyogenes* e *Staphylococcus aureus*. A *Infectious Diseases Society of America* recomenda amoxicilina-clavulanato, em vez de amoxicilina, como tratamento de primeira linha e doxiciclina, levofloxacina e moxifloxacina em pacientes alérgicos à penicilina.¹⁷ O aparecimento de

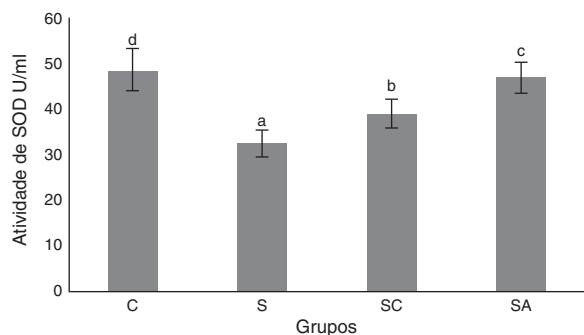


Figura 2 Atividade de superóxido dismutase (SOD) dos grupos de estudo. Todos os grupos mostraram uma diferença estatística entre si. O Grupo S apresentou a menor atividade de SOD. C, grupo controle; S, grupo sinusite; SC, grupo sinusite + cefazolina; SA, grupo sinusite + amlodipina. Usamos a análise de variância (Anova) e o teste de LSD (diferença mínima significativa) e valores foram considerados significativos quando $p < 0,05$ (todos os grupos). As barras nas diferentes séries apresentadas por letras distintas (a, b, c, e d) são estatisticamente diferentes entre si.

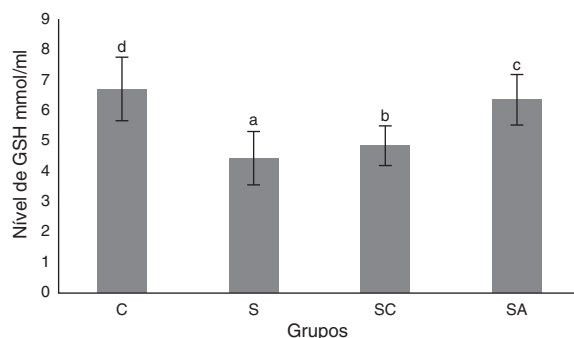


Figura 3 Níveis de glutathiona (GSH) nos grupos de estudo. Todos os grupos mostraram uma diferença estatística entre si. O Grupo S apresentou o menor nível de GSH. C, grupo controle; S, grupo sinusite; SC, grupo sinusite + cefazolina; SA, grupo sinusite + amlodipina. Usamos a análise de variância (Anova) e o teste de LSD e valores foram considerados significativos quando $p < 0,05$ (todos os grupos). As barras nas diferentes séries apresentadas por letras distintas (a, b, c, e d) são estatisticamente diferentes entre si.

bactérias resistentes às terapias antibióticas atuais é uma ameaça clínica em todo o mundo. O desenvolvimento de novos agentes antibacterianos para modular a resposta ao estresse de drogas em bactérias e mecanismos de defesa do hospedeiro é essencial. Embora o nosso estudo tenha sido direcionado à rinosinusite na forma aguda, os efeitos protetores de tecidos e anti-inflamatórios da AML podem ter um papel na prevenção do prolongamento da doença e progressão para o estado crônico.

Compostos medicamentosos usados no tratamento de doenças não infecciosas, mas que apresentam propriedades antimicrobianas, são chamados não antibióticos. Esses compostos são divididos em duas classes: os que têm atividade antibacteriana direta são chamados "antimicrobianos não antibióticos", enquanto o segundo grupo é formado por "compostos adjuvantes"

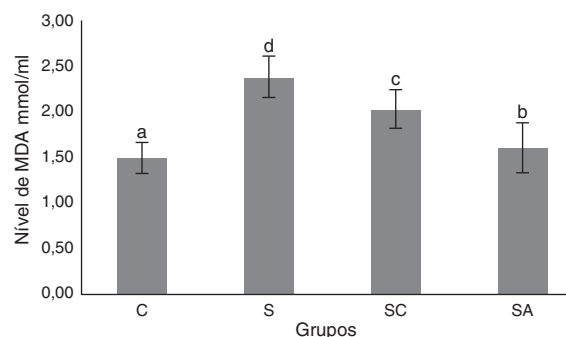


Figura 4 Níveis de malondialdeído (MDA) nos grupos de estudo. Todos os grupos mostraram uma diferença estatística entre si. O Grupo S apresentou o maior nível de MDA. C, grupo controle; S, grupo sinusite; SC, grupo sinusite + cefazolina; SA, grupo sinusite + amlodipina. Usamos a análise de variância (Anova) e o teste de LSD e valores foram considerados significativos quando $p < 0,05$ (todos os grupos). As barras nas diferentes séries apresentadas por letras distintas (a, b, c, e d) são estatisticamente diferentes entre si.

e "moduladores de macrófagos".¹⁸⁻²⁰ Os compostos não antibióticos mais conhecidos são as fenotiazinas;²¹ a clorpromazina; a tioridazina;^{22,23} o medicamento anti-inflamatório diclofenaco;²⁴ os anti-histamínicos, tais como prometazina e difenidramina; e as drogas cardiovasculares, tais como amlodipina, dobutamina, lacidipina, nifedipina e oxifedrina.²⁵⁻²⁷ O mecanismo exato de ação dos antimicrobianos não antibióticos não foi determinado, mas tem sido proposto que eles possam modificar a permeabilidade celular e afetar as bombas de efluxo de potássio e de cálcio em bactérias sensíveis. A resistência bacteriana também tem sido revertida pela adição de medicamentos não antibióticos, tais como as fenotiazinas e a clorpromazina, um antibiótico ao qual as bactérias são inicialmente resistentes.¹⁹

Tem sido relatado que a amlodipina detém a atividade antibacteriana mais poderosa dentre os não antibióticos cardiovasculares.¹¹ Estudos *in vitro* também sugeriram que os antagonistas de cálcio de diidropiridina funcionam como antioxidantes e reduzem a oxidação induzida por leucócitos de lipoproteínas de baixa densidade.²⁸ Também tem sido sugerido que a AML melhora a disfunção endotelial em diabetes por meio de mecanismos antioxidantes e anti-inflamatórios.²⁹ Foi demonstrado que ela age em sinergia com antibióticos e tem atividade antimicrobiana *in vivo* e *in vitro* contra várias bactérias.²⁵

Em nosso estudo, a análise histopatológica mostrou que a AML melhorou o edema de lâmina própria e a deposição de colágeno e diminuiu a perda ciliar, em comparação com os grupos tratados com solução salina e cefazolina. O grupo da amlodipina mostrou redução da infiltração de LPMNs e do número de células calciformes em relação ao grupo tratado com solução salina. Entretanto, no grupo tratado com cefazolina, o número de células calciformes e a infiltração de LPMNs foram significativamente menores do que nos outros grupos de tratamento. A amlodipina também causou o aumento da vasodilatação, em comparação com os outros grupos, o que pode ser atribuído ao efeito vasodilatador direto do composto. SOD e GSH são os principais componentes dos mecanismos antioxidantes no tecido para

combater as ROS. No presente estudo, os níveis de SOD e GSH foram maiores no grupo de controle saudável, seguido pelos Grupos SA, SC e S. Os níveis de MDA, que indicam dano tecidual pela peroxidação lipídica, foram mais baixos no grupo controle, seguido pelos Grupos SA, SC e S, em ordem crescente. Em nosso estudo, a AML apresentou maior melhoria do estado oxidativo do que cefazolina sódica. Esses achados sugerem que a AML melhorou os mecanismos de defesa antioxidantes, reduziu os níveis de MDA e evitou assim o dano tecidual causado por ROS.

Embora os mecanismos de defesa do hospedeiro sejam formas básicas para eliminar microrganismos patogênicos, a gravidade da doença infecciosa precisa ser adicionalmente controlada por mecanismos de proteção suplementares, que limitam a extensão do dano tecidual. Isso é chamado de tolerância à doença, um fenômeno biológico baseado principalmente na proteção de autotécidos de ataques do sistema imunológico. O controle de dano tecidual é um importante componente dos mecanismos de defesa do hospedeiro contra a infecção, pois reforça a função de barreira das células epiteliais para impedir o acesso de agentes patogênicos aos tecidos do hospedeiro e limita a gravidade da doença sem interferir na carga do patógeno.³⁰

Sugere-se que a fisiopatologia da sinusite crônica envolve uma resposta imune disfuncional que ocorre entre o hospedeiro e o ambiente, localmente, no nível da mucosa. Defeitos na barreira mecânica e aumento da colonização microbiana levam à ampliação da estimulação do sistema imunitário e da inflamação. Alguns relatos indicam um estado oxidativo alterado na sinusite crônica. Kassim et al. relataram que a redução dos níveis de glutatona era significativamente menor em casos graves de sinusite crônica, mas era semelhante em casos leves e controles.³¹ Também observaram níveis significativamente diminuídos de SOD em casos leves e graves, em comparação com indivíduos controle, com maior diminuição em casos graves. Um estudo conduzido por Westerveld et al. relatou redução significativa nos níveis de glutatona em amostras de mucosa obtidas de pacientes com sinusite crônica, em comparação com controles saudáveis, mas, no estudo, não foram fornecidas informações sobre a gravidade da doença.³² A melhoria do estado oxidativo da mucosa sinonasal e a diminuição da inflamação e dos danos nos tecidos podem potencialmente contribuir para o tratamento da rinosinusite aguda e podem impedir a progressão da doença para o estado crônico.

O exato mecanismo de ação antimicrobiana da AML ainda precisa ser plenamente esclarecido. No entanto, uma redução nas concentrações inibitórias mínimas de antibióticos pelo seu uso pode torná-la um composto auxiliar benéfico para o tratamento de infecções bacterianas graves ou recalcitrantes do trato respiratório superior. A AML pode melhorar o estado antioxidante e a integridade dos tecidos e diminuir a inflamação associada à rinosinusite bacteriana. Esse medicamento pode, portanto, ter um papel potencial no tratamento da rinosinusite, controla os danos aos tecidos e limita a gravidade da doença.

Os resultados do presente estudo indicaram que a AML melhorou as atividades de SOD e GSH e diminuiu os níveis de MDA, melhorou assim o estado oxidativo e diminuiu a peroxidação lipídica na mucosa sinonasal.

Conclusão

O presente estudo avaliou o efeito da AML sobre a inflamação e o estado oxidativo da mucosa sinonasal como um agente único. A combinação de AML e antibiótico pode produzir uma redução mais dramática do estresse oxidativo e da inflamação e agir em sinergia com o antibiótico. Acreditamos que estudos futuros com diferentes micro-organismos e que investiguem o efeito da AML coadministrada com um antibiótico, tanto em modelos agudos como em crônicos da rinosinusite, seriam benéficos.

Aprovação ética

Os experimentos e procedimentos com animais foram feitos de acordo com as diretrizes nacionais para o uso e cuidado de animais de laboratório e o estudo foi aprovado pelo Comitê Local de Cuidados com Animais da *Ataturk University's* (número 2014-1/12).

Conflitos de interesse

Os autores declaram não haver conflitos de interesse.

Agradecimentos

Ao Prof. Hasan Turkez, da *Erzurum Technical University*, pelas análises estatísticas.

Referências

1. Smith SS, Evans CT, Tan BK, Chandra RK, Smith SB, Kern RC. National burden of antibiotic use for adult rhinosinusitis. *J Allergy Clin Immunol.* 2013;132:1230–2.
2. Taw MB, Nguyen CT, Wang MB. Complementary and integrative treatments: rhinosinusitis. *Otolaryngol Clin North Am.* 2013;46:345–66.
3. Kassel JC, King D, Spurling GKP. Saline nasal irrigation for acute upper respiratory tract infections. *Cochrane Database Syst Rev.* 2010;3:CD006821, <http://dx.doi.org/10.1002/14651858.CD006821.pub2>.
4. Peters AT, Spector S, Hsu J, Hamilos DL, Baroody FM, Chandra RK, et al. Diagnosis and management of rhinosinusitis: a practice parameter update. *Ann Allergy Asthma Immunol.* 2014;113:347–85.
5. Falagas ME, Giannopoulou KP, Vardakas KZ, Dimopoulos G, Karageorgopoulos DE. Comparison of antibiotics with placebo for treatment of acute sinusitis: a meta-analysis of randomized controlled trials. *Lancet Infect Dis.* 2008;8:543–52.
6. Harijith A, Ebenezer DL, Natarajan V. Reactive oxygen species at the crossroads of inflammasomes and inflammation. *Front Physiol.* 2014;5:352, <http://dx.doi.org/10.3389/fphys.2014.00352>.
7. Heid ME, Keyel PA, Kamga C, Shiva S, Watkins SC, Salter RD. Mitochondrial reactive oxygen species induces NLRP3-dependent lysosomal damage and inflammasome activation. *J Immunol.* 2013;191:5230–8.
8. Mazumdar K, Asok Kumar K, Dutta NK. Potential role of the cardiovascular non-antibiotic (helper compound) amlodipine in the treatment of microbial infections: scope and hope for the future. *Int J Antimicrob Agents.* 2010;36:295–302.

9. Kumar KA, Ganguly K, Mazumdar K, Dutta NK, Dastidar SG, Chakrabarty AN. Amlodipine: a cardiovascular drug with powerful antimicrobial property. *Acta Microbiol Pol.* 2003;52:285–92.
10. Coskun AK, Gunal A, Halici Z, Oral A, Seyrek M, Bayir Y, et al. The effects of amlodipine on the biochemical and histopathological changes in the rabbit ileum subjected to ischemia-reperfusion. *Eurasian J Med.* 2011;43:33–8.
11. Simsek N, Bayraktaroglu AG, Altunay H. Localization of insulin immunopositive cells and histochemical structure of the pancreas in falcons (*Falco Anatumanni*). *Ankara Univ Vet Fak Derg.* 2009;56:241–7.
12. Mont MA, Elmallah RK, Cherian JJ, Banerjee S, Kapadia BH. Histopathological evaluation of the anterior cruciate ligament in patients undergoing primary total knee arthroplasty. *J Arthroplasty.* 2016;31:284–9.
13. Kara A, Akman S, Demirci T, Arabaci T. Influence of alpha lipoic acid on epithelial apoptosis in experimental periodontitis. *Turk J Med Sci.* 2013;43:747–55.
14. Sun Y, Oberley LW, Li Y. A simple method for clinical assay of superoxide dismutase. *Clin Chem.* 1998;34:497–500.
15. Sedlak J, Lindsay RH. Estimation of total, protein-bound, and nonprotein sulfhydryl groups in tissue with Ellman's reagent. *Anal Biochem.* 1968;25:192–205.
16. Ohkawa H, Ohishi H, Yagi K. Assay for lipid peroxide in animal tissues by thiobarbituric acid reaction. *Anal Biochem.* 1979;95:351–8.
17. Chow AW, Benninger MS, Brook I, Brozek JL, Goldstein EJ, Hicks LA, et al. Infectious Diseases Society of America. IDSA clinical practice guideline for acute bacterial rhinosinusitis in children and adults. *Clin Infect Dis.* 2012;54:e72–112.
18. Kristiansen JE, Thomsen VF, Martins A, Viveiros M, Amaral L. Non-antibiotics reverse resistance of bacteria to antibiotics. *In Vivo.* 2010;24:751–4.
19. Kristiansen JE, Amaral L. The potential management of resistant infections with non-antibiotics. *J Antimicrob Chemother.* 1997;40:319–27.
20. Martins M, Dastidar SG, Fanning S, Kristiansen JE, Molnar J, Pages JM, et al. Potential role of non-antibiotics (helper compounds) in the treatment of multidrug-resistant Gram-negative infections: mechanisms for their direct and indirect activities. *Int J Antimicrob Agents.* 2008;31:198–208.
21. Chan YY, Ong YM, Chua KL. Synergistic interaction between phenothiazines and antimicrobial agents against *Burkholderia pseudomallei*. *Antimicrob Agents Chemother.* 2007;51:623–30.
22. Dasgupta A, Mukherjee S, Chaki S, Dastidar SG, Hendricks O, Christensen JB, et al. Thioridazine protects the mouse from a virulent infection by *Salmonella enteric serovar Typhimurium* 74. *Int J Antimicrob Agents.* 2010;35:174–6.
23. Amaral L, Molnar J. Mechanisms by which thioridazine in combination with antibiotics cures extensively drug-resistant infections of pulmonary tuberculosis. *In Vivo.* 2014;28:267–71.
24. Dutta NK, Annadurai S, Mazumdar K, Dastidar SG, Kristiansen JE, Molnar J, et al. Potential management of resistant microbial infections with a novel non-antibiotic: the anti-inflammatory drug diclofenac sodium. *Int J Antimicrob Agents.* 2007;30:242–9.
25. Dutta NK, Mazumdar K, DasGupta A, Dastidar SG. In vitro and in vivo efficacies of amlodipine against *Listeria monocytogenes*. *Eur J Clin Microbiol Infect Dis.* 2009;28:849–53.
26. Mazumdar K, Ganguly K, Kumar KA, Dutta NK, Chakrabarty AN, Dastidar SG. Antimicrobial potentiality of a new non-antibiotic: the cardiovascular drug oxyfedrine hydrochloride. *Microbiol Res.* 2003;158:259–64.
27. Dasgupta A, Jeyaseeli L, Dutta NK, Mazumdar K, Karak P, Dastidar SG, et al. Studies on the antimicrobial potential of the cardiovascular drug lacidipine. *In Vivo.* 2007;21:847–50.
28. Suchanova B, Kostianin R, Ketola RA. Characterization of the in vitro metabolic profile of amlodipine in rat using liquid chromatography-mass spectrometry. *Eur J Pharm Sci.* 2008;33:91–9.
29. Toma L, Stancu CS, Sanda GM, Sima AV. Anti-oxidant and anti-inflammatory mechanisms of amlodipine action to improve endothelial cell dysfunction induced by irreversibly glycated LDL. *Biochem Biophys Res Commun.* 2011;411:202–7.
30. Soares MP, Gozzelino R, Weis S. Tissue damage control in disease tolerance. *Trends Immunol.* 2014;35:483–94.
31. Kassim SK, Elbeigermey M, Nasr GF, Khalil R, Nassar M. The role of interleukin-12, and tissue antioxidants in chronic sinusitis. *Clin Biochem.* 2002;35:369–75.
32. Westerveld GJ, Dekker I, Voss HP, Bast A, Scheeren RA. Antioxidant levels in the nasal mucosa of patients with chronic sinusitis and healthy controls. *Arch Otolaryngol Head Neck Surg.* 1997;123:201–4.