



ARTIGO ORIGINAL

# The relationship of the medial roof and the posterior wall of the maxillary sinus to the sphenoid sinus: a radiologic study<sup>☆</sup>



Seung Ju Lee

Eulji Hospital, Eulji University, College of Medicine, Department of Otorhinolaryngology, Head and Neck Surgery, Seul, República da Coreia

Recebido em 15 de março de 2016; aceito em 14 de abril de 2016  
Disponível na Internet em 30 de maio de 2017

## KEYWORDS

Computed tomography;  
Medial maxillary sinus roof;  
Posterior wall of maxillary sinus;  
Sphenoid sinus

## Abstract

**Introduction:** The medial maxillary sinus roof is a ridge formed by the superior margin of the maxillary sinus antrostomy. The posterior wall of the maxillary sinus is always included in operative fields.

**Objective:** To perform a radiologic study assessing the utility of the medial maxillary sinus roof and the posterior wall of the maxillary sinus as a fixed landmarks for providing a safe route of entry into the sphenoid sinus.

**Methods:** We reviewed 115 consecutive paranasal sinus Computed Tomographic scans (230 sides) of Korean adult patients performed from January 2014 to December 2014. Using the nasal floor as a reference point, the vertical distances to the highest point of the medial maxillary sinus roof, the sphenoid ostium and anterior sphenoid roof and floor were measured. Then the vertical distances from the highest point of the medial maxillary sinus roof to the sphenoid ostium and anterior sphenoid roof and floor were calculated. The coronal distance from the posterior wall of the maxillary sinus to the sphenoid ostium was determined.

**Results:** The average height of the highest point of the medial maxillary sinus roof relative to the nasal floor was measured to be  $33.83 \pm 3.40$  mm. The average vertical distance from the highest point of the medial maxillary sinus roof to the sphenoid ostium and anterior sphenoid roof and floor was  $1.79 \pm 3.09$  mm,  $12.02 \pm 2.93$  mm, and  $6.18 \pm 2.88$  mm respectively. The average coronal distance from the posterior wall of the maxillary sinus to the sphenoid ostium was 0.78 mm. The sphenoid ostium was behind the coronal plane of the

DOI se refere ao artigo: <http://dx.doi.org/10.1016/j.bjorl.2016.04.007>

<sup>☆</sup> Como citar este artigo: Lee SJ. The relationship of the medial roof and the posterior wall of the maxillary sinus to the sphenoid sinus: a radiologic study. Braz J Otorhinolaryngol. 2017;83:375–80.

E-mail: [entdoc@eulji.ac.kr](mailto:entdoc@eulji.ac.kr)

A revisão por pares é da responsabilidade da Associação Brasileira de Otorrinolaringologia e Cirurgia Cérvico-Facial.

**PALAVRAS-CHAVE**

Tomografia  
 computadorizada;  
 Teto medial do seio  
 maxilar;  
 Parede posterior do  
 seio maxilar;  
 Seio esfenoidal

posterior wall of the maxillary sinus most frequently in 103 sides (44.4%). It was in the same coronal plane in 68 sides (29.3%) and in front of the plane in 61 sides (26.3%).

*Conclusions:* The medial maxillary sinus roof and the posterior wall of the maxillary sinus can be used as a reliable landmark to localize and to enable a safe entry into the sphenoid sinus.

© 2016 Associação Brasileira de Otorrinolaringologia e Cirurgia Cérvico-Facial. Published by Elsevier Editora Ltda. This is an open access article under the CC BY license (<http://creativecommons.org/licenses/by/4.0/>).

---

**Relação do teto medial e da parede posterior do seio maxilar com o seio esfenoidal: estudo radiológico**
**Resumo**

*Introdução:* O teto medial do seio maxilar é uma crista formada pela margem superior da antrostomia do seio maxilar. A parede posterior do seio maxilar é sempre incluída em campos cirúrgicos.

*Objetivo:* Fazer estudo radiológico para avaliar a utilidade do teto medial do seio maxilar e da parede posterior do seio maxilar como referências anatômicas fixas para fornecer uma via segura de abordagem ao seio esfenoidal.

*Método:* Foram analisados 115 exames de tomografia computadorizada consecutivos dos seios paranasais (230 lados) de pacientes adultos coreanos feitos de janeiro de 2014 a dezembro de 2014. Com o uso do assoalho nasal como ponto de referência, as distâncias verticais entre o teto medial do seio maxilar e o óstio esfenoidal e entre o teto e o assoalho esfenoidal anterior foram medidos. Em seguida, as distâncias verticais do ponto mais alto do teto medial do seio maxilar e o óstio esfenoidal e entre o teto e ao assoalho esfenoidal anterior foram medidas. A distância coronal da parede posterior do seio maxilar ao óstio esfenoidal foi determinada.

*Resultados:* A altura média do ponto mais alto do teto medial do seio maxilar em relação ao assoalho nasal foi medida como  $33,83 \pm 3,40$  mm. A distância vertical média do ponto mais alto do teto medial do seio maxilar até o óstio esfenoidal e do teto ao assoalho esfenoidal anterior foi de  $1,79 \pm 3,09$  mm, de  $12,02 \pm 2,93$  mm e  $6,18 \pm 2,88$  mm, respectivamente. A distância coronal média da parede posterior do seio maxilar ao óstio esfenoidal foi de 0,78 mm. O óstio esfenoidal estava por trás do plano coronal da parede posterior do seio maxilar com mais frequência em 103 lados (44,4%). O mesmo se encontrava no plano coronal em 68 lados (29,3%) e na frente do plano em 61 lados (26,3%).

*Conclusões:* O teto medial do seio maxilar e a parede posterior do seio maxilar podem ser usados como pontos de referência confiáveis para localizar e possibilitar uma abordagem segura ao seio esfenoidal.

© 2016 Associação Brasileira de Otorrinolaringologia e Cirurgia Cérvico-Facial. Publicado por Elsevier Editora Ltda. Este é um artigo Open Access sob uma licença CC BY (<http://creativecommons.org/licenses/by/4.0/>).

---

**Introdução**

Para uma cirurgia endoscópica sinusal (CES) segura e eficaz, a avaliação pré-operatória por tomografia computadorizada (TC) é necessária para identificar a extensão da doença e os marcos anatômicos importantes. No entanto, durante as cirurgias, as referências anatômicas tomográficas podem variar ou ser obscurecidas por sangue, pólipos ou outras alterações inflamatórias ou pós-cirúrgicas. Assim, outras referências anatômicas mais imutáveis e fixas são necessárias. As referências anatômicas ideais devem ser consistentes, fáceis de encontrar mesmo nas cavidades nasais distorcidas e fornecer ao cirurgião um senso de direção, à medida que ele prossegue.

O teto medial do seio maxilar (TMSM) é uma crista formada pela margem superior da antrostomia do seio maxilar

e representa o nível do assoalho da órbita medial.<sup>1-3</sup> Ele faz fronteira com a borda inferior da lâmina papirácea e tem sido uma referência anatômica útil para encontrar a lâmina papirácea.<sup>4</sup> É facilmente identificável durante a CES, a despeito de cirurgia anterior ou doença inflamatória grave da cavidade nasal e seios paranasais. Recentemente, essa crista foi considerada como um importante marco intraoperatório na localização do seio esfenoidal.<sup>1-3</sup>

Casiano mediu a distância vertical desde o assoalho da órbita medial posterior até o assoalho do seio esfenoidal e a altura do seio esfenoidal em cabeças de cadáveres humanos. Ele concluiu que o seio esfenoidal pode ser penetrado de maneira consistente no local do óstio esfenoidal e no nível do assoalho orbital medial posterior.<sup>1</sup> No estudo de Harvey et al., o assoalho do seio maxilar poderia ser usado como referência anatômica consistente para possibi-

litar uma abordagem segura para o seio esfenoidal quando as estruturas normais não estão disponíveis.<sup>2</sup> No estudo de Lee et al., o TMSM foi um ponto de referência pré-operatório confiável para guiar a entrada cirúrgica segura no seio esfenoidal.<sup>3</sup> As conclusões de Harvey et al. e Lee et al. foram baseadas no estudo da TC, mas poucos dados objetivos estão disponíveis neste momento.

A parede posterior do seio maxilar, que é sempre incluída nos campos operatórios, é fácil de ser encontrada e usada como referência. Assim, ela pode também servir como um ponto de referência confiável na localização da parede anterior do seio esfenoidal. No estudo anterior de Casiano, a parede posterior do seio maxilar encontra-se vários milímetros à frente do nível aproximado da parede esfenoidal anterior no plano coronal. Ele sugeriu que a parede posterior do seio maxilar, como visto por meio da antróstomia, demarca o nível aproximado, no plano coronal, da parede anterior do seio esfenoidal.<sup>1</sup> Mas, até onde sabemos, não houve um estudo detalhado relativo à distância coronária a partir da parede posterior do seio maxilar ao óstio esfenoidal.

O objetivo deste estudo foi fazer um estudo radiológico que avalia a utilidade do TMSM e a parede posterior do seio maxilar como pontos de referência fixos para fornecer uma via segura de entrada cirúrgica no seio esfenoidal.

## Método

Foram analisados retrospectivamente 115 TC triplanares consecutivas dos seios paranasais de pacientes coreanos adultos, feitas de janeiro a dezembro de 2014, ou 230 lados para análise. As informações de cada paciente, como idade, sexo e finalidade do exame, foram coletadas. Esses pacientes foram submetidos à TC para avaliação de vários sintomas nasais, como obstrução nasal, rinorreia, gotejamento nasal posterior, anosmia, dor facial, cefaleia etc. Foram excluídos os pacientes que necessitavam de CES com achados de TC de sinusite paranasal crônica. Também foram excluídos os exames com opacificação dos seios etmoidal posterior ou esfenoidal e aqueles que tivessem alteração de base de crânio no seio etmoidal posterior ou esfenoidal, quer decorrente de cirurgia anterior ou de outras condições não inflamatórias. Além disso, foram excluídos exames nos quais o óstio do seio esfenoidal não era identificado na tomografia computadorizada sagital. O protocolo de estudo para uma revisão de TC retrospectiva para fins de investigação é isento de avaliação pelo *Institutional Review Board*.

Os exames de TC das cavidades nasais e seios paranasais foram feitos com cortes axiais contíguos de 2,5 mm de espessura (120 kVp, 220 mAs, FOV de 180 × 180 mm) em *scanners* GE Discovery 750HD CT (GE Medical Systems, Milwaukee, WI, EUA). Os dados da TC foram então reconstruídos em imagens coronais e sagitais de 2 mm de espessura pelo *software* da estação de trabalho GE Adw 4,5 (GE, EUA). As medições foram feitas como se segue:

1. Altura máxima do TMSM em relação ao assoalho nasal (SM-AN) (fig. 1A). O maior TMSM (hTMSM) foi encontrado ao se percorrerem as imagens coronais. O corte em que o TMSM era mais elevado em relação ao assoalho nasal em

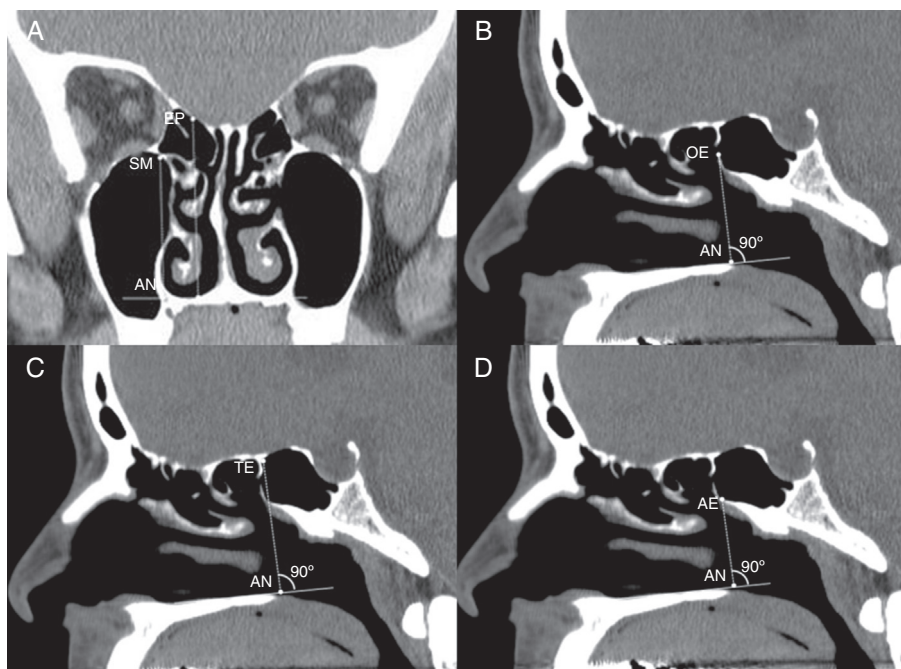
qualquer área do seio maxilar foi identificado. A distância vertical do assoalho nasal à hTMSM foi medida.

2. Distância vertical entre a margem inferior do óstio esfenoidal e o hTMSM (OE-SM). A abertura óssea na face esfenoidal foi identificada, tanto nas imagens de TC axiais como sagitais. O corte sagital centrado no óstio esfenoidal foi usado para medir a distância vertical desde o assoalho nasal até o óstio esfenoidal (OE-AN) (fig. 1B). A distância OE-SM foi calculada com a subtração de SM-NA de OE-AN. Um óstio esfenoidal inferior ao hTMSM recebeu um valor negativo.
3. Distância vertical do teto do seio esfenoidal anterior até o hTMSM (TE-SM). O teto do seio foi identificado em um mesmo corte de TC sagital centrado no óstio esfenoidal. A distância vertical entre o assoalho nasal e o teto do seio esfenoidal foi medida (TE-AN) (fig. 1C). Se uma célula de Onodi fosse encontrada, a distância vertical era medida desde o assoalho nasal até a base do crânio no plano coronal da face anterior esfenoidal. A distância TE-SM foi calculada com a subtração de SM-AN de TE-AN.
4. Distância vertical entre a hTMSM e o assoalho do seio esfenoidal anterior (SM-AS). O assoalho do seio foi identificado em um mesmo corte de TC sagital centrado no óstio esfenoidal. A distância vertical do assoalho nasal ao assoalho do seio esfenoidal foi medida (AE-AN) (fig. 1D). SM-AE foi calculada com a subtração de AE-AN de SM-AN.
5. Distância coronal da parede posterior do seio maxilar até o óstio esfenoidal. A exibição triplanar de dados de TC em planos axial, sagital e coronal foi simultaneamente visualizada e analisada. O óstio esfenoidal no plano axial foi identificado. O ponto mais posterior da parede posterior do seio maxilar foi identificado ao se percorrerem as imagens sagitais. Geralmente, estava localizado na parte medial do seio maxilar. Com o uso da ferramenta de referenciamento cruzado *Picture Archiving and Communication System* (PACS), foi determinada a relação entre o ponto mais posterior da parede posterior do seio maxilar no plano sagital e o óstio esfenoidal no plano axial. O óstio esfenoidal estava atrás (fig. 2A) ou na frente (fig. 2B) do plano coronal do ponto mais posterior da parede posterior do seio maxilar; ou estava no mesmo plano (fig. 2C). A distância entre as duas estruturas foi determinada pelo número de cortes coronais intervenientes de 2 mm de espessura entre elas. O óstio esfenoidal anterior ao plano coronal do ponto mais posterior da parede posterior do seio maxilar recebeu um valor negativo.

As medições foram feitas para ambos os lados direito e esquerdo de cada paciente. Os testes *t* pareados foram usados para indicar se existiam diferenças médias entre os lados. A análise estatística foi feita com SPSS versão 15 (SPSS Inc, Chicago, IL). A significância estatística foi definida como  $p < 0,05$ .

## Resultados

As medidas foram tomadas a partir de 115 TC, ou 230 lados para análise. O grupo de estudo consistiu em 53 (46,1%) pacientes do sexo feminino e 62 (53,9%) do masculino. A idade média foi de 40,4 anos (variação, 18 a 81).



**Figura 1** (A) Imagem de TC coronal demonstra a distância vertical do assoalho nasal (AN) até o teto do seio maxilar (SM) medial mais alto e base do crânio do etmoide posterior (EP); (B) Imagem de TC sagital demonstra distância vertical do assoalho nasal (AN) até o óstio esfenoidal OE); (C) Imagem de TC sagital demonstra a distância vertical do assoalho nasal (AN) até o teto do seio esfenoidal anterior (TE); (D) Imagem de TC sagital demonstra a distância vertical do assoalho nasal (AN) até o assoalho do seio esfenoidal anterior (AE).

**Tabela 1** Resumo das distâncias verticais em nosso estudo

Medição	Média (mm) ± DP	Variação (mm)
hTMSM – assoalho nasal	33,83 ± 3,40	26,37-43,98
hTMSM – óstio esfenoidal	1,79 ± 3,09	-5,60-10,84
hTMSM – teto esfenoidal	12,02 ± 2,93	4,22-18,29
hTMSM – assoalho esfenoidal	6,18 ± 2,88	1,06-12,85

DP, desvio padrão; hTMSM, teto do seio maxilar medial mais alto.

O teste *t* não demonstrou diferença significativa entre os lados direito e esquerdo em qualquer distância medida neste estudo ( $p > 0,05$ ). A média, o desvio padrão e a variação das medições estão na [tabela 1](#).

A altura média do TMSM mais elevado em relação ao assoalho nasal foi medida como de  $33,83 \pm 3,40$  mm, variou de 26,37 a 43,98 mm. A distância vertical média do óstio esfenoidal ao TMSM mais alto foi de  $1,79 \pm 3,09$  mm, variou de -5,60 a 10,84 mm. Uma distância vertical média do teto do seio esfenoidal anterior até o TMSM mais alto foi de  $12,02 \pm 2,93$  mm, variou de 4,22 a 18,29 mm. A distância vertical média do TMSM mais alto até o assoalho do seio esfenoidal anterior foi de  $6,18 \pm 2,88$  mm, variou de 1,06 a 12,85 mm.

A distribuição do número dos cortes entre o plano coronal da parede posterior do seio maxilar e do óstio esfenoidal é exibida na [figura 3](#). O óstio esfenoidal se encontrava posterior ao plano coronal da parede posterior do seio maxilar com mais frequência em 103 lados (44,4%), no mesmo plano coronal em 68 lados (29,3%) e anterior ao plano em 61 lados

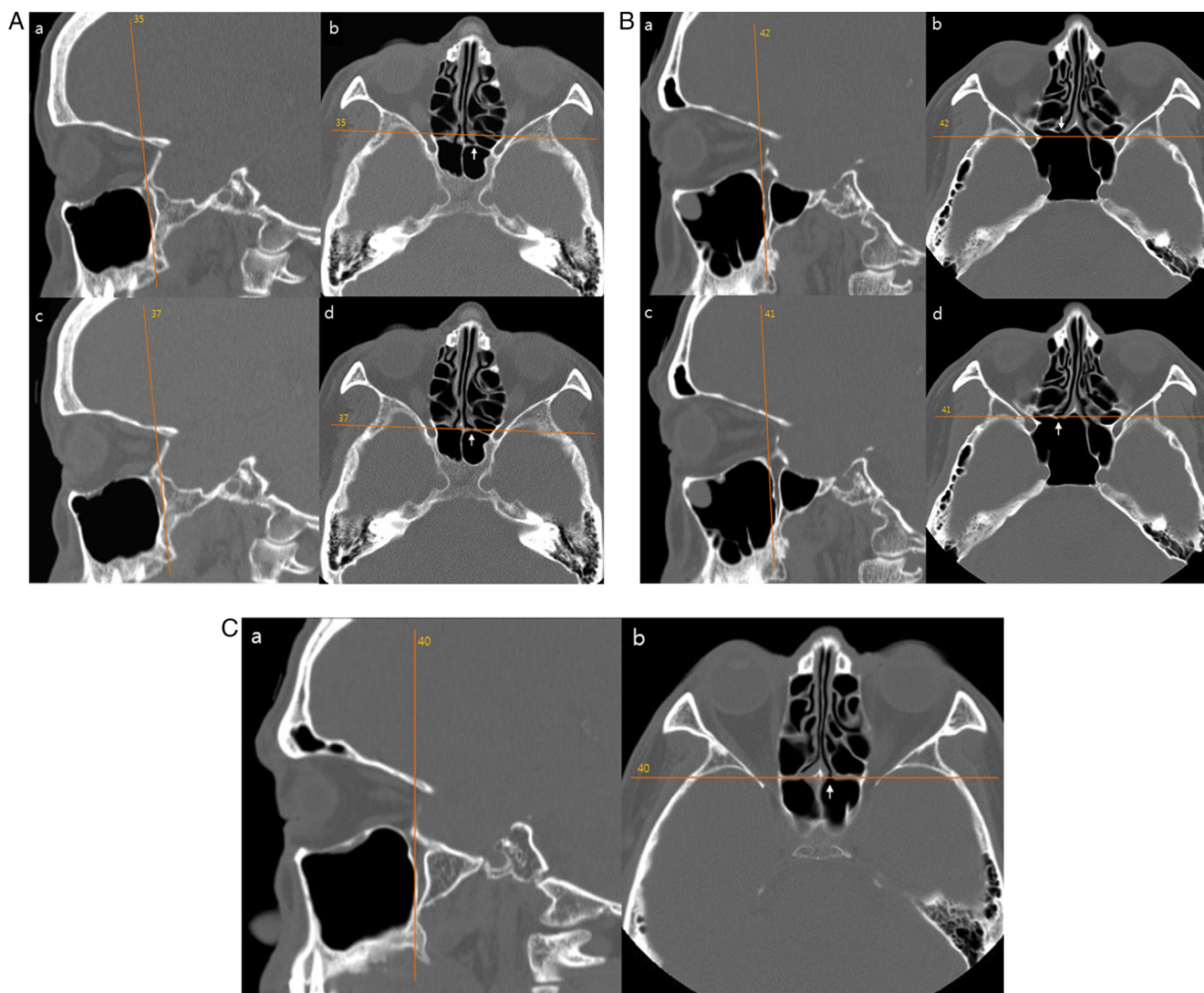
(26,3%). Em média, 0,39 fatia coronal estava presente entre as duas estruturas, com um desvio padrão de 1,42 fatia. Como a espessura da fatia de TC em nosso estudo era de 2 mm, a distância média entre as duas estruturas foi de 0,78 mm.

## Discussão

Neste estudo, a média da altura máxima do TMSM foi medida como de 33,83 mm, muito semelhante a 33,45 mm no estudo de Lee et al. e 33,9 mm no estudo de Harvey et al.<sup>2,3</sup> Acharmos que o maior TMSM pode ser facilmente identificado por via endoscópica nessa altura em relação ao assoalho nasal, após a antróstomia maxilar ser feita.

Para acessar no seio esfenoidal com segurança, o tamanho, a forma e relação com o nervo óptico e artéria carótida devem ser determinados pela revisão dos exames de TC triplanar no pré-operatório. O seio esfenoidal pode ser penetrado inferior e medialmente com segurança, acima do arco da coana nasal posterior e junto à face posterior do septo.<sup>4,5</sup> A concha superior serviu como uma referência fundamental.<sup>6-8</sup> No entanto, quando a concha superior não se encontra disponível, previamente ressecada ou substituída por doença, a dissecação superior pode potencialmente lesionar a base do crânio. Isso pode ser especialmente importante quando não é possível visualizar o óstio, quer devido a sangramento, pólipos e doença inflamatória, ou se tecnologias, tais como a imagem de navegação guiada, não estiverem disponíveis. Nessa situação, outras referências são necessárias.





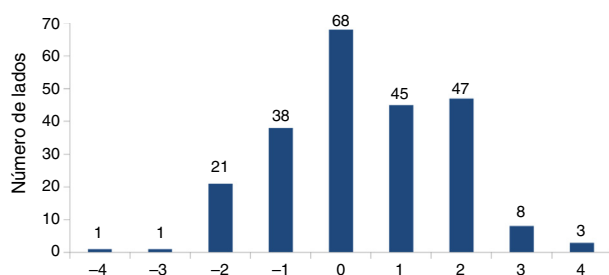
**Figura 2** (A) Óstio esfenoidal esquerdo (setas em b e d) estão dois cortes atrás do plano coronal da parede posterior do seio maxilar esquerdo (a); (B) Óstio esfenoidal direito (setas em b e d) está um corte à frente do plano coronal da parede posterior do seio maxilar direito (a); (C) Óstio esfenoidal esquerdo (b) está no mesmo plano coronal da parede posterior do seio maxilar esquerdo (a).

No estudo de Casiano com o modelo cadavérico, o assoalho da órbita medial foi observado como 39% da altura esfenoidal. Ele sugeriu que no nível do assoalho orbital medial posterior o seio esfenoidal vai ser abordado de maneira consistente inferior ao seu terço médio, o que também corresponde à localização do óstio esfenoidal na maioria dos casos.<sup>1</sup> Recentemente, tornou-se possível avaliar as imagens de TC tridimensionalmente, com o avanço da técnica de reconstrução multiplanar. As imagens de TC sagital podem nos ajudar a promover a segurança da CES. No primeiro estudo radiológico por Lee et al., em relação ao teto do seio maxilar, o óstio esfenoidal foi identificado a uma altura vertical 2,76 mm superior ao maior TMSM.<sup>3</sup> Neste estudo radiológico tridimensional, o óstio esfenoidal foi identificado a uma altura vertical 1,79 mm superior ao maior TMSM, variou de -5,60 a 10,84 mm. Nosso resultado é 0,97 mm mais curto do que no relatório anterior. Assim, há

uma diferença muito pequena entre o nosso resultado e o do relatório anterior.

No nosso estudo, a distância vertical média do maior TMSM até o telhado esfenoidal anterior na fatia sagital em que o óstio esfenoidal foi identificado (12,02 mm) era quase idêntica à do estudo anterior (12 mm).<sup>3</sup> Harvey et al. fizeram a medição no plano sagital centrado na superior e a distância foi de 11,77 mm, em média.<sup>2</sup> O assoalho esfenoidal anterior é aproximadamente 6 mm inferior ao teto do seio maxilar no estudo de Lee et al. e 6,18 mm no estudo atual.<sup>3</sup>

Tomados em conjunto, os achados do nosso estudo corroboram as observações anteriores. Para simplificar os dados deste e de estudos anteriores, o óstio do seio esfenoidal e o teto do seio esfenoidal são cerca de 2-3 mm e 11-12 mm superiores ao TMSM mais alto e o assoalho do seio esfenoidal é cerca de 6 mm inferior ao TMSM mais alto. Pensamos que o óstio esfenoidal pode ser facilmente encontrado na altura do



**Figura 3** Distribuição do número de cortes de 2 mm de espessura entre o plano coronal da parede posterior do seio maxilar e o óstio esfenoidal. Um óstio esfenoidal anterior ao plano coronal do ponto mais posterior da parede posterior do seio maxilar recebeu um valor negativo.

TMSM mais alto e essa relação é útil, especialmente quando o seio esfenoidal é introduzido por abordagem transetmoidal. Portanto, o TMSM pode ser um bom ponto de referência para a entrada no seio esfenoidal enquanto for mantido sob visualização na tela do monitor e consultado durante toda a cirurgia.

Nas nossas medições, a distância mínima entre o TMSM e o teto do seio esfenoidal foi de 4,22 mm. O TMSM pode ser sempre abaixo da base do crânio esfenoidal. Assim, ele proporciona uma margem razoável de segurança a partir da base do crânio e o seio esfenoidal pode ser abordado com segurança, sem danos à base do crânio na altura do TMSM mais alto. Por último, a tentativa de entrar no esfenoidal muito inferiormente em relação ao TMSM pode ser mais trabalhosa, devido ao osso mais espesso da junção esfenoclival.

Casiano fez medições diretas após o corte das cabeças de cadáveres sagitalmente na linha média e medidas endoscópicas com aspiradores retos e curvos.<sup>1</sup> A parede anterior do esfenoidal e da parede posterior do seio maxilar foi encontrada a 70 mm da base da columela.

Em todas as amostras incluídas no estudo de Casiano, a parede anterior do esfenoidal (no nível do assoalho da órbita medial) foi de 2 a 4 mm mais posterior, no plano coronal, do que a parede posterior do seio maxilar. Mas, neste estudo radiológico tridimensional, a distância média coronal entre as duas estruturas foi de 0,78 mm, muito mais curta do que o resultado anterior. Uma das razões para isso pode ser a diferença no método de medição usado. Surpreendentemente, embora, com mais frequência, o óstio esfenoidal se encontre posteriormente ao plano coronal da parede posterior do seio maxilar (44,4%), nosso estudo mostrou que ele pode estar no mesmo plano coronal ou à frente do plano coronal da parede posterior do seio maxilar. Até onde sabemos, este é o primeiro estudo que mede a distância coronal entre a parede posterior do seio maxilar e o óstio esfenoidal. Acreditamos que essa relação anatômica, juntamente

com o TMSM, será de grande ajuda para os cirurgiões de CES. O óstio do seio esfenoidal pode ser facilmente identificado logo acima da altura do TMSM e logo atrás do plano coronal da parede posterior do seio maxilar.

Os valores médios mencionados nesta e nas publicações anteriores não são absolutos. Como mostrado na [tabela 1](#) e na [figura 3](#), as distâncias verticais e coronais de cada paciente podem oscilar bastante com a variação relativamente ampla. No entanto, as diferenças nas medidas eram, em média, de alguns milímetros. Isso sugere que essas diferenças podem não afetar o uso clínico geral ao se fazer uma CES. Deve se ter em mente que os valores individuais para cada paciente, mostram grande variação de acordo com idade, sexo e grau de pneumatização do seio maxilar, durante a esfenoidotomia com o uso da TMSM e da parede posterior do seio maxilar como pontos anatômicos fixos.

## Conclusão

O TMSM e a parede posterior do seio maxilar podem ser usados como referência anatômica confiável para localizar e possibilitar uma abordagem cirúrgica segura ao seio esfenoidal.

## Conflitos de interesse

O autor declara não haver conflitos de interesse.

## Referências

1. Casiano RR. A stepwise surgical technique using the medial orbital floor as the key landmark in performing endoscopic sinus surgery. *Laryngoscope*. 2001;111:964–74.
2. Harvey RJ, Shelton W, Timperley D, Debnath NI, Byrd K, Buchmann L, et al. Using fixed anatomical landmarks in endoscopic skull base surgery. *Am J Rhinol Allergy*. 2010;24:301–5.
3. Lee JM, Woods T, Grewal A. Preoperative evaluation of the maxillary sinus roof as a guide for posterior ethmoid and sphenoid sinus surgery. *J Otolaryngol Head Neck Surg*. 2012;41:361–9.
4. May M, Schaitkin B, Kay SL. Revision endoscopic sinus surgery: six friendly surgical landmarks. *Laryngoscope*. 1994;104:766–7.
5. Hidir Y, Battal B, Durmaz A, Karaman B, Tosun F. Optimum height from the roof of the choana for seeking the sphenoid ostium. *J Craniofac Surg*. 2011;22:1077–9.
6. Bolger WE, Keyes AS, Lanza DC. Use of the superior meatus and superior turbinate in the endoscopic approach to the sphenoid sinus. *Otolaryngol Head Neck Surg*. 1999;120:308–13.
7. Orlandi RR, Lanza DC, Bolger WE, Clerico DM, Kennedy DW. The forgotten turbinate: the role of the superior turbinate in endoscopic sinus surgery. *Am J Rhinol*. 1999;13:251–9.
8. Eweiss AZ, Ibrahim AA, Khalil HS. The safe gate to the posterior paranasal sinuses: reassessing the role of the superior turbinate. *Eur Arch Otorhinolaryngol*. 2012;269:1451–6.