



ARTIGO ORIGINAL

Uma nova manobra para diagnóstico e tratamento de nistagmo vertical para baixo com componente de torção: forma apogeotrópica da VPPB do canal anterior e canal posterior[☆]

Octavio Garaycochea *, Nicolás Pérez-Fernández e Raquel Manrique-Huarte

University of Navarra, Clinica Universitaria de Navarra, Department of Otorhinolaryngology, Pamplona, Espanha

Recebido em 2 de julho de 2020; aceito em 22 de setembro de 2020

PALAVRAS-CHAVE

Vertigem posicional paroxística benigna;
Canal semicircular anterior;
Nistagmo para baixo;
Forma apogeotrópica da VPPB do canal posterior;
Manobra

Resumo

Introdução: Em pacientes com vertigem posicional paroxística benigna, VPPB, um nistagmo vertical para baixo com componente de torção pode ser provocado no teste *head hanging* supino executado na posição reta ou no teste de Dix-Hallpike para qualquer um dos lados. Esse tipo de nistagmo pode ser explicado por uma VPPB do canal anterior ou por uma variante apogeotrópica da VPPB do canal posterior contralateral. Até agora, todas as manobras terapêuticas propostas abordam apenas uma possibilidade, sem antes fazer um diagnóstico diferencial claro entre elas. **Objetivo:** Propor uma nova manobra para nistagmo vertical para baixo com componente de torção com uma lateralização clara que leve em consideração os dois diagnósticos possíveis, VPPB do canal anterior e VPPB do canal posterior.

Método: Um estudo de coorte prospectivo foi conduzido em 157 pacientes consecutivos com VPPB. A nova manobra foi feita apenas nos pacientes com nistagmo vertical para baixo com componente de torção, com lateralização nítida.

Resultados: Vinte pacientes (12,7%) foram diagnosticados com nistagmo vertical para baixo com componente de torção. A manobra foi feita em 10 (6,35%) pacientes, nos quais o lado afetado foi claramente determinado. Sete (4,45%) pacientes foram diagnosticados com VPPB do canal anterior e tratados com sucesso. Dois (1,25%) pacientes foram diagnosticados com VPPB do canal posterior e tratados com sucesso com a manobra de Epley após sua conversão para VPPB geotrópica de canal posterior.

[☆] Como citar este artigo: Garaycochea O, Pérez-Fernández N, Manrique-Huarte R. A novel maneuver for diagnosis and treatment of torsional-vertical down beating positioning nystagmus: anterior canal and apogeotropic posterior canal BPPV. Braz J Otorhinolaryngol. 2022;88:708-16.

* Autor para correspondência.

E-mail: ogaraycoche@unav.es (O. Garaycochea).

A revisão por pares é da responsabilidade da Associação Brasileira de Otorrinolaringologia e Cirurgia Cérvico-Facial.

Conclusão: Essa nova manobra mostrou-se eficaz na resolução de todos os casos de VPPB com nistagmo vertical para baixo com componente de torção causada por VPPB do canal anterior. E na mudança de forma controlada dos casos de VPPB do canal posterior do lado contralateral para uma VPPB geotrópica de canal posterior tratada com sucesso durante a consulta de seguimento. Além disso, essa nova manobra auxiliou no diagnóstico diferencial entre a VPPB do canal anterior e a VPPB do canal posterior contralateral.

© 2020 Associação Brasileira de Otorrinolaringologia e Cirurgia Cérvico-Facial. Publicado por Elsevier Editora Ltda. Este é um artigo Open Access sob uma licença CC BY (<http://creativecommons.org/licenses/by/4.0/>).

Introdução

A vertigem posicional paroxística benigna (VPPB) é uma das causas mais comuns e tratáveis de vertigem periférica, na qual um ou mais canais semicirculares são estimulados de forma anormal por otocônias soltas deslocadas dos órgãos otólitos.¹ Através de movimentos da cabeça em relação à gravidade, as otocônias livres ativam os aferentes do canal semicircular, produzem uma falsa percepção de rotação da cabeça e causam o nistagmo correspondente.²

Durante o exame clínico de alguns pacientes com história de VPPB, um nistagmo com batimento predominantemente para baixo, mas com um pequeno componente de torção no qual o polo superior do olho apresenta batimento em direção à orelha afetada, denominado nistagmo vertical para baixo com componente de torção (NVB-CT), pode ser provocado pelo teste *head hanging* (HH) supino executado na posição reta ou no teste de Dix-Hallpike (DH) para qualquer um dos lados. No contexto da VPPB, esse tipo de nistagmo pode ser explicado por uma VPPB do canal anterior (VPPB-CA) ou por uma variante apogeotrópica da VPPB do canal posterior (VPPB-ACP).^{1,3-5}

A VPPB-CA é responsável por aproximadamente 3% a 12% de todas as variantes da VPPB.^{6,7} Embora vertigem e nistagmo possam ser provocados por um teste de DH ou HH, esse último parece ser o mais adequado, pois a cabeça atinge uma posição mais dependente e o canal está mais próximo do plano sagital médio, embora extremamente curvado.⁷⁻⁹ Na posição HH, as otocônias livres no canal anterior (CA) se distanciam da cúpula, produzem uma resposta excitatória e, consequentemente, o exame clínico irá revelar um NVB-CT. O componente de torção costuma ser menos intenso que o vertical, provavelmente devido à proximidade do CA ao plano sagital (41°) quando comparado ao canal posterior (56°),^{9,10} e sua presença fornece uma pista de localização.¹¹ Na VPPB-CA, a latência geralmente está ausente e o nistagmo é fatigável;³ entretanto, uma latência curta e um nistagmo de longa duração também foram descritos.⁴ Ao retornar à posição sentada, alguns autores descreveram uma falta de inversão do nistagmo vertical para baixo,^{3,4} enquanto outros descreveram uma inversão em 42% dos casos.⁷

A VPPB-ACP é responsável por aproximadamente 2,5% de todas as formas de VPPB.³ Nessa variante da VPPB, as otocônias soltas estão localizadas na parte distal do braço não ampular do canal posterior (CP), próximo à crura comum. Quando os testes de HH ou DH são feitos, as otocônias se movem em direção à cúpula, produzem um fluxo endolinfático ampulopetal e, portanto, uma descarga inibitória

do nervo ampular posterior.⁴ A VPPB-ACP é caracterizada por um nistagmo de posicionamento paroxístico na direção oposta ao evocado na VPPB típica (geotrópica) do canal posterior: o NVB-CT. O componente linear tem batimento para baixo e o componente de torção ocorre em direção à orelha não afetada (polo superior do olho com batimento à esquerda para o canal direito e à direita para o canal esquerdo), semelhante à VPPB-CA contralateral.⁵ Na VPPB-ACP, o nistagmo é principalmente vertical, não tem latência, quando elevado para a posição vertical nem sempre inverte sua direção e o componente de torção nem sempre é claro.³⁻⁵

Como mencionado anteriormente, o NVB-CT pode ser causado por uma VPPB-CA ou VPPB-ACP, mas em um paciente é muito difícil diferenciar o CA da variante CP e, consequentemente, o lado. Até agora, todas as manobras terapêuticas propostas abordam apenas uma possibilidade e sem antes fazer um diagnóstico diferencial claro entre elas.^{4,9,12-15}

Diferentes manobras já foram propostas para o tratamento da VPPB-CA quando o lado patológico é identificado, como a manobra de Rahko,¹² a manobra reversa de Epley¹⁴ ou a manobra descrita por Kim et al.¹³ Em 2009, Yacovino e Hain propuseram uma manobra que funciona simetricamente para ambos os canais anteriores, independentemente do lado afetado.⁹ Por outro lado, em relação ao tratamento da VPPB-ACP, a literatura é escassa. Califano et al., em 2014, descreveram o uso de uma manobra denominada “manobra de rotação liberadora rápida”, que é semelhante à manobra de Epley, com a diferença de que a rotação da cabeça no plano horizontal é seguida pelo tronco e também os movimentos são feitos muito rapidamente.¹⁵ Além disso, Vannucchi propôs uma manobra em 2015 baseada na manobra de Semont, denominada de Demi-Semont.⁴

Propomos aqui uma nova manobra para NVB-CT quando for possível determinar o lado afetado. Essa manobra é projetada para remover os detritos através da crura comum na VPPB-CA; porém, no caso de VPPB-ACP contralateral, a mesma manobra irá deslocar de forma controlada os detritos do braço não ampular para o braço ampular do canal posterior contralateral e transformá-la em uma VPPB geotrópica de canal posterior (VPPB-CP).

Método

Pacientes e método

Um estudo prospectivo de coorte foi conduzido em 157 pacientes consecutivos com diagnóstico de VPPB durante

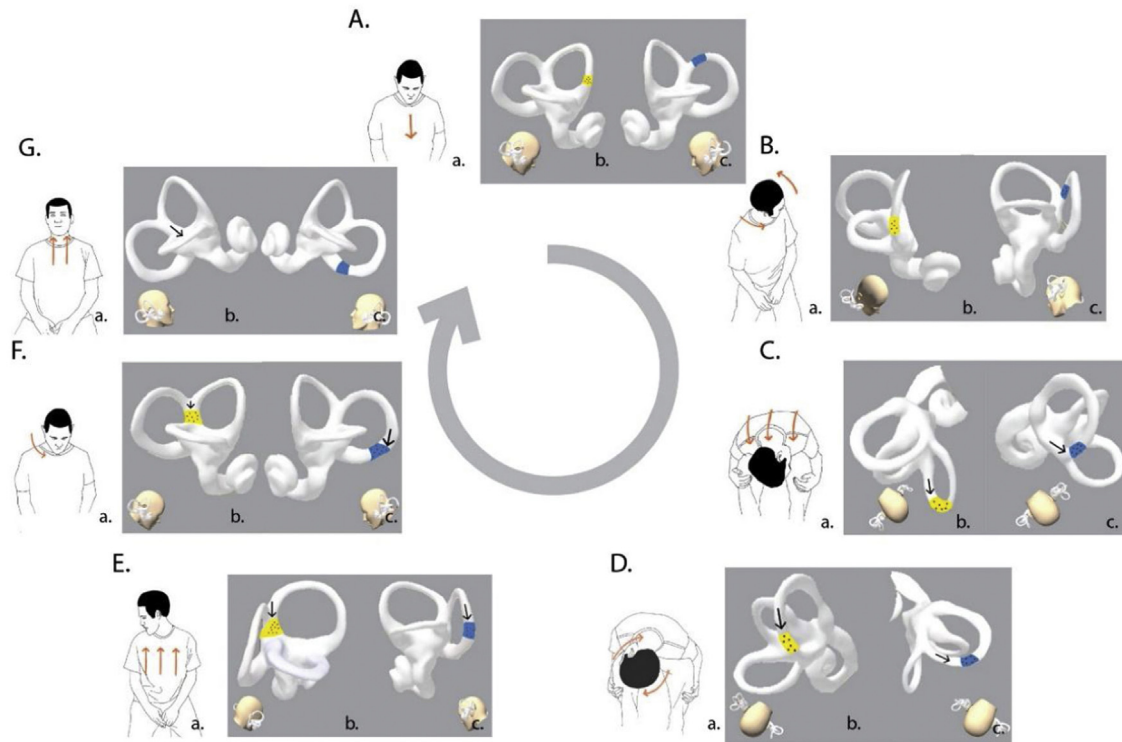


Figura 1 Nova manobra para o nistagmo vertical para baixo com componente de torção (NVB-CT) em pacientes com VPPB. Neste exemplo, durante o exame clínico, o paciente revelou um NVB (nistagmo vertical para baixo) com um RBT (componente de torção no polo superior do olho com batimento para a direita ou no sentido anti-horário da perspectiva do examinador). Presume-se que o NVB-CT seja disparado por uma VPPB-CA no lado direito (a posição e o movimento das otocônias são destacados em amarelo) ou uma VPPB-ACP no lado esquerdo (a posição e o movimento das otocônias são destacados em azul). Durante todas as etapas da manobra, o nistagmo permanece o mesmo, pois as otocônias e o fluxo endolinfático seguem a mesma direção e, portanto, a mesma resposta (ampulofugal/excitatória na VPPB-CA ou ampulopetal/inibitória na VPPB-ACP) é observada. A e B (Etapa I), C (Etapa II), D (Etapa III), E (Etapa IV), F e G (Etapa V), NVB.

três meses consecutivos (dezembro de 2019 a fevereiro de 2020) na clínica de otoneurologia de nosso departamento. Somente pacientes com NVB-CT e com diagnóstico de VPPB-CA com o uso dos critérios diagnósticos estabelecidos pela Bárány Society em 2015 foram incluídos na análise.¹⁶

Todos os pacientes foram submetidos a exame otoneurológico de rotina, que incluiu posição ocular, motilidade ocular, nistagmo espontâneo e evocado pelo olhar com e sem fixação visual, nistagmo induzido por agitação cefálica (*head shaking test*) ou nistagmo induzido por vibração e os testes clínicos de supressão visual e interação visuovestibular. O reflexo vestibulo-ocular (RVO) foi testado tanto clinicamente quanto com o teste de impulso cefálico com vídeo (os 6 canais semicirculares). Os testes de posição dinâmica foram feitos de forma ordenada, primeiro com o teste de posição HH, depois o supino, o lateral esquerdo e direito e finalmente o teste de DH. Todos os testes foram avaliados e registrados com um sistema de videonistagmografia (VNG) (VideoFrenzel Interacoustics VF505m), exceto o teste DH, para o qual foram usados óculos de Frenzel comuns. A audiometria foi feita quando indicada e todos os indivíduos foram avaliados por ressonância magnética nuclear (RMN) do cérebro.

Os critérios de exclusão foram VPPB multicanal e patologia vestibular central de acordo com os achados do exame clínico ou RMN.¹⁷ Essa foi uma ressonância magnética de alta resolução de secções finas de osso temporal, com foco especial no tronco cerebral e cerebelo. A aprovação do conselho de ética institucional e o consentimento informado de todos os pacientes foram obtidos.

Manobra de reposicionamento de partículas

Nossa manobra de reposicionamento está ilustrada na [figura 1](#). Para fazer essa manobra e decidir qual o “lado afetado”, assumimos em todos os casos que o NVB-CT era desencadeado por uma VPPB-CA. Essa manobra é projetada para usar tanto a força inercial quanto a gravitacional para mover os detritos através do canal. As seguintes etapas foram sistematicamente seguidas:

- Etapa I: A manobra começa com o paciente sentado com as costas na vertical em 0° e a cabeça inclinada em um ângulo de aproximadamente 45° ([fig. 1Aa](#)). Em seguida, a

cabeça do paciente é girada em direção ao lado não afetado (fig. 1Ba). Essa posição coloca o CA do lado afetado e o CP do lado não afetado no plano sagital. (fig. 1Bb – Bc).

- Etapa II: o paciente é rapidamente inclinado para frente a 90° por meio de uma flexão da coluna lombar e do quadril até que a cabeça alcance a altura dos joelhos (fig. 1Ca). Com esse movimento, o labirinto do ouvido interno irá apresentar uma inclinação para frente de 90°;¹⁸ se adicionarmos os 45° de flexão da cabeça para frente da Etapa I, a cúpula do CA estará agora em uma inclinação para frente de 135°¹⁸⁻²⁰ (fig. 2). Nessa posição, as otocônias soltas no CA serão deslocadas em direção ao ponto gravitacional mais baixo do canal, primeiro com o uso da inércia gerada pela desaceleração do movimento e depois pela gravidade (fig. 1Cb). No caso de uma VPPB-ACP contralateral, as otocônias soltas serão deslocadas em direção ao ponto gravitacional mais inferior do braço não ampular do CP pelos mesmos mecanismos (fig. 1Cc). Essa posição é mantida por um minuto.
- Etapa III: a cabeça do paciente é girada lentamente em direção ao lado afetado (fig. 1Da). Essa rotação induz o deslocamento das otocônias pela gravidade em direção à crura comum (fig. 1Db). No caso de uma VPPB-ACP contralateral, as otocônias atingirão o ponto gravitacional mais inferior do canal (fig. 1Dc). Essa posição é mantida por um minuto.
- Etapa IV: Com a cabeça girada em direção ao lado afetado, o paciente agora é levado à posição sentada com a coluna vertebral a 0° em um único movimento rápido (fig. 1Ea). Agora as otocônias serão deslocadas para a crura comum (fig. 1Eb). No caso de uma VPPB-ACP contralateral, elas atingirão o braço ampular do canal posterior (fig. 1Ec).
- Etapa V: A cabeça do paciente é lentamente girada em direção à linha média (fig. 1Fa) e, então, elevada para uma posição neutra (fig. 1Ga). As otocônias soltas serão movidas para dentro do utrículo (fig. 1Gb) e, no caso de uma VPPB-ACP contralateral, se aproximarão da ampola do CP (fig. 1Gc).

Resultados

No período do estudo, 20 pacientes (12,7%) foram diagnosticados com NVB-CT. A manobra foi feita em 10 (50%) pacientes, nos quais o lado afetado foi claramente determinado (fig. 3). Nove eram do sexo feminino (90%) e um do sexo masculino (10%), a média de idade foi de 59 anos e 7 (70%) tinham história prévia de VPPB. Entre os pacientes com história prévia de VPPB, 5 (71,4%) permaneceram assintomáticos desde o último episódio/manobra (média de 21,25 meses). Dois pacientes (28,6%) permaneceram parcialmente sintomáticos desde o último episódio/manobra. O paciente n° 2 foi submetido à manobra de Epley à direita, feita 7 dias antes, e o paciente n° 9 também foi submetido à manobra de Epley à direita 15 dias antes da avaliação.

Na posição do teste de HH, o nistagmo para baixo foi observado em 9 pacientes com diferentes direções no com-

ponente de torção, exceto em um (paciente n° 4). Em 4/9 pacientes o mesmo nistagmo foi visto no teste de HH e nos testes de DH direito e esquerdo (pacientes n° 1, n° 7, n° 8 e n° 9); em 3/9 pacientes o achado do teste de HH foi semelhante quando o teste de DH foi feito em apenas um lado (2 no lado afetado e um no lado não afetado) (pacientes n° 2, n° 5 e n° 10); em 2/9 pacientes o nistagmo foi observado apenas com o teste de HH ou DH respectivamente (pacientes n° 3 e n° 4). Em 1/10 pacientes (paciente n° 4) o teste de HH foi negativo e o achado foi obtido durante a feitura do teste de DH à esquerda. A reversão do nistagmo na posição sentada foi observada em 3 pacientes (30%) durante os testes de DH e/ou HH (tabela 1).

Dos 10 pacientes aqui incluídos, um foi perdido no seguimento. Cinco (55,56%) pacientes apresentaram melhora dos sintomas e o nistagmo tinha desaparecido no primeiro seguimento médico (tempo médio de seguimento: 5,4 dias). Em 2 (22,22%) pacientes, os sintomas e o mesmo nistagmo (NVB-CT) persistiram na consulta de seguimento e uma nova manobra foi feita: o paciente n° 7 necessitou de uma segunda manobra e o paciente n° 8 de uma terceira manobra até seus sintomas e nistagmo desaparecerem. Dois pacientes (22,22%) apresentaram persistência dos sintomas no seguimento, mas o nistagmo foi observado somente no teste de DH agora quando feito no lado contralateral. Portanto, uma VPPB-ACP foi diagnosticada (pacientes n° 7 e n° 8). Como no seguimento o nistagmo agora era consistente com uma canalotíase no braço ampular, uma manobra de Epley foi feita com sucesso em ambos os casos.

Discussão

Em nosso estudo, descrevemos um novo método para o tratamento da VPPB-CA, que também pode ser útil para fazer o diagnóstico diferencial entre a VPPB-CA e a variante VPPB-ACP. Ambos os possíveis diagnósticos foram levados em consideração no planejamento da manobra.

Este estudo tem algumas limitações. A principal é que as variantes aqui consideradas são incomuns e, no caso da VPPB-CA, até controversas. O nistagmo para baixo não é um achado infrequente quando o exame vestibular completo é feito em pacientes com vertigem. Autores anteriores observaram que esse tipo de nistagmo está relacionado à VPPB em aproximadamente 50% dos pacientes¹⁷ e que ele necessita de um alto índice de suspeita para se chegar ao diagnóstico final. Em nosso estudo, o nistagmo para baixo foi o único achado em 12,7% dos pacientes examinados com VPPB confirmada. Isso provavelmente está relacionado à sequência do exame, que sempre iniciamos com o teste de HH. Uma segunda limitação foi que para poder fazer essa manobra, o lado afetado deve ser identificado, foi demonstrado que isso ocorre em 33%-78% dos pacientes.^{21,22} No presente estudo, de 20 pacientes com NVB-CT, o lado afetado foi identificado em apenas 10 (50%) deles.

Em relação à nossa população de estudo, os resultados do exame clínico foram semelhantes aos descritos por Yang et al.⁷ em 40 pacientes com VPPB-CA. Yang descreveu que

Tabela 1 Características clínicas de pacientes com VPPB com nistagmo vertical para baixo com componente de torção

Nº	Sexo	Idade	História anterior da VPPB	Teste HH	DH-D	DH-E	SU	Estratégia diagnóstica	Tempo de seguimento (dias)	Sintomas	Nistagmo	Diagnóstico final
1	F	79	Sim	LBT + NVB	LBT + NVB	LBT + NVB	-	VPPB-CA à Esquerda	3	Não	Não	VPPB-CA Esquerda
2	F	36	Sim	LBT + NVB	-	LBT + NVB	-	VPPB-CA à Esquerda	8	Não	Não	VPPB-CA Esquerda
3	M	66	Sim	RBT + NVB	-	-	-	VPPB-CA à Direita	11	Não	Não	VPPB-CA Direita
4	F	66	Sim	-	-	RBT + NVB	LBT + NVB	VPPB-CA à Direita	2	Sim	VPPB-CP	VPPB-CA Esquerda
5	F	81	Não	LBT + NVB	-	LBT + NVB	-	VPPB-CA à Esquerda	7	Não	Não	VPPB-CA Esquerda
6	F	46	Não	NVB	-	LBT + NVB	RBT + UBN	à Esquerda	3	Sim	VPPB-CP	VPPB-ACP Direita
7	F	44	Não	LBT + NVB	LBT + NVB	LBT + NVB	-	VPPB-CA à Esquerda	2	Sim	NVB-CT	VPPB-CA Esquerda
8	F	72	Sim	RBT + NVB	RBT + NVB	RBT + NVB	UBN + LBT	VPPB-CA à Direita	12	Sim	NVB-CT	VPPB-CA Direita
9	F	41	Sim	RBT + NVB	RBT + NVB	RBT + NVB	-	VPPB-CA à Direita	6	Não	Não	VPPB-CA Direita
10	F	59	Sim	LBT + NVB	LBT + NVB	-	-	VPPB-CA à Esquerda	-	-	-	-

VPPB, Vertigem posicional paroxística benigna; F, Feminino; M, Masculino; HH, teste *head hanging*; R-DH, Dix-Hallpike direito; L-DH, Dix-Hallpike esquerdo; SU, Posição sentada; LBT, componente de torção do polo superior do olho com batimento para a esquerda ou no sentido horário da perspectiva do examinador; RBT, componente de torção no polo superior do olho com batimento para a direita ou no sentido anti-horário da perspectiva do examinador; NVB, nistagmo vertical para baixo; UBN, nistagmo com batimento superior; AC, canal VPPB anterior; ACP, VPPB com variante apogeotrópica do canal posterior; CP, canal posterior; NVB-CT, nistagmo vertical para baixo com componente de torção.

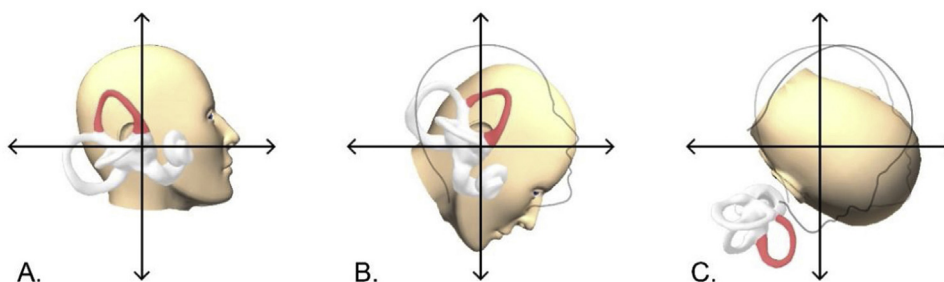


Figura 2 Posicionamento espacial do canal anterior direito durante as Etapas I e II. A, cabeça do paciente na posição sentada (0°). B, cabeça do paciente após flexão para frente (45°). C, cabeça do paciente após rotação para o lado esquerdo e flexão da coluna lombar e quadril (90°). A cúpula do canal anterior direito atinge uma rotação para frente de aproximadamente 135°.

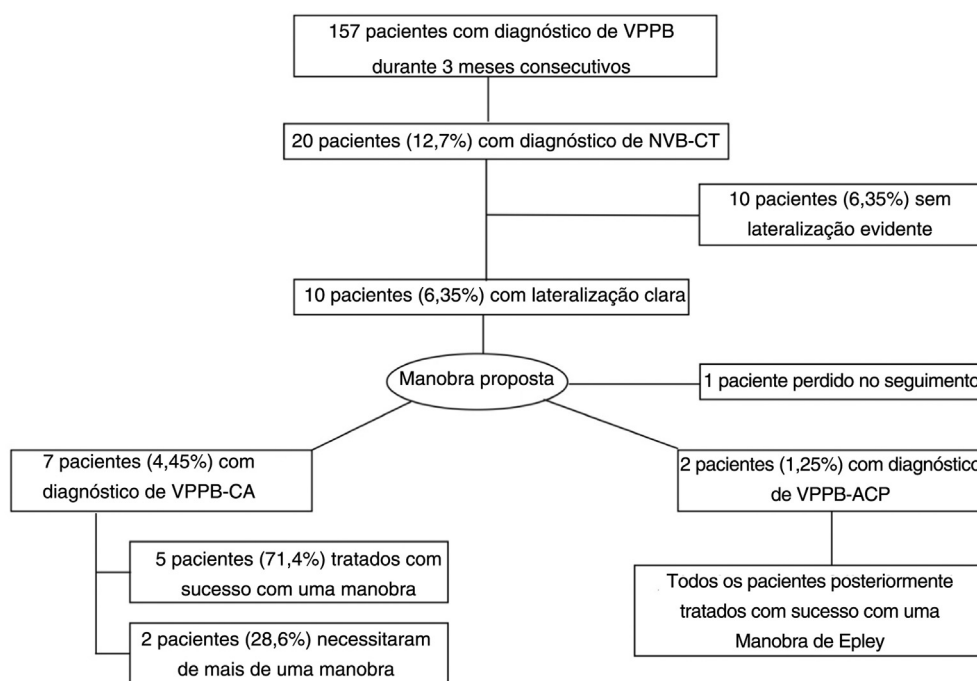


Figura 3 Fluxograma ilustra os resultados do estudo. NVB-CT, nistagmo vertical para baixo com componente de torção; VPPB-CA, VPPB de Canal Anterior; VPPB-ACP, VPPB com variante apogeotrópica do Canal Posterior.

o nistagmo foi observado em todos os pacientes no teste de HH (nistagmo para baixo com/sem componente de torção) e em 42,5% durante os testes de DH bilaterais e que o nistagmo apresentou inversão de direção na posição sentada em 42,5% dos pacientes. Em nosso estudo, esses valores foram 90%, 40% e 30%, respectivamente.

Em relação à frequência do nistagmo e ao diagnóstico diferencial, alguns comentários são necessários. Durante uma avaliação clínica, esclarecer se a presença de NVB-CT em pacientes com história típica de VPPB é causada por uma VPPB-CA ou uma VPPB-ACP no lado contralateral é muito difícil e improvável de acontecer na prática. Califano propôs um diagnóstico diferencial entre as duas etiologias com base no exame clínico.³ Além do componente de torção para diferenciar uma VPPB-CA direita de esquerda e uma VPPB-ACP

direita de esquerda, ele definiu o diagnóstico de VPPB-CA como certo quando o nistagmo era evocado pelo teste de HH e às vezes pelo teste de DH e o diagnóstico de VPPB-ACP como certo quando o nistagmo era evocado pelo teste de DH e às vezes pelo teste de HH. Essa abordagem pode ser um pouco imprecisa porque estudos anteriores descreveram que ambas as etiologias podem ser desencadeadas por ambos os testes^{5,7,9,23} e isso é consistente com nossos resultados. Mas o que é mais importante, e o elemento chave para diferenciar as duas etiologias, é como distinguir uma VPPB-CA direita de uma VPPB-ACP esquerda e vice-versa e isso não foi definido com precisão por Califano. Propomos que a melhor maneira de abordar um NVB-CT é considerar ambas as variantes como possíveis gatilhos e essa estratégia pode ser alcançada com a manobra proposta.

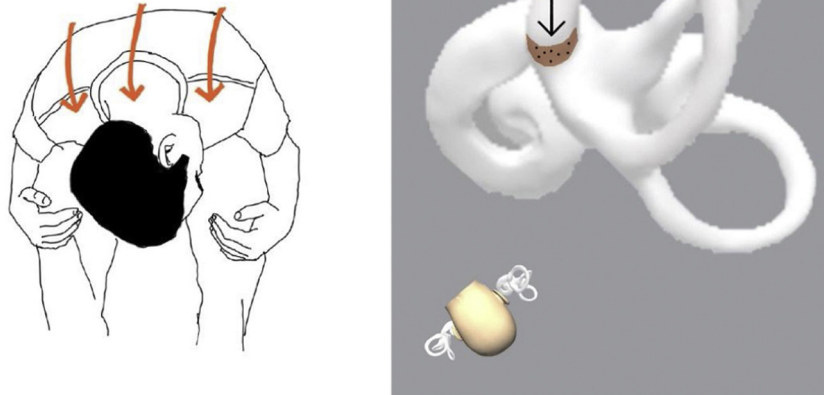


Figura 4 Movimento de otocônias na canalitíase de “braço curto” do Canal Posterior durante a segunda etapa da manobra.

Em nosso estudo, a VPPB-CA confirmada (após a manobra) foi de 4,45%, semelhante à incidência descrita por outros autores que é de aproximadamente 3% a 5%.^{6,24} Entretanto, se incluirmos os casos em que a etiologia do NVB-CT não pode ser determinada (um deles com perda de seguimento e 10 com lateralização indefinida), a incidência aumenta para 11,45%. Se assumirmos que esses casos são de VPPB-CA, a incidência também poderia ser semelhante às incidências mais altas descritas, como 12,1%.⁷ Por outro lado, a incidência de VPPB-ACP confirmada (após a manobra) foi de 1,27%. É importante ressaltar que o diagnóstico foi feito após a manobra, que converteu de forma controlada os casos de VPPB-ACP em VPPB-CP. Vannucchi descreveu uma incidência de 6,25% de VPPB-ACP e também enfatizou o diagnóstico equivocado dessa variante como VPPB-CA. Ele observou que os pacientes diagnosticados com VPPB-CA retornavam para a consulta de *checkup* seguinte com uma típica VPPB-CP do lado oposto.⁵ Nossa incidência de VPPB-ACP poderia ser de 8,27% se incluirmos o restante dos casos com lateralização indefinida. Portanto, uma questão que resulta deste estudo é se fazemos hoje um diagnóstico preciso de VPPB-CA ou apenas presumimos que todos os NVB-CT são causados por uma VPPB-CA. É interessante destacar que dois pacientes foram submetidos a manobras de reposicionamento antes da manobra proposta (pacientes n° 2 e n° 9). A persistência parcial dos sintomas e o curto tempo desde a última manobra poderiam sugerir que essas formas atípicas de VPPB poderiam ser consideradas como uma complicação de uma manobra anterior.

Vários métodos de redução manual foram descritos para o tratamento de VPPB-CA quando o lado afetado é identificado, como a de Rahko,¹² a manobra reversa de Epley¹⁴ ou a manobra de Kim.¹³ Todas elas foram projetadas sem levar em consideração uma possível VPPB-ACP na orelha contralateral e, além da manobra de Kim, não há dados publicados sobre sua eficácia. Além disso, essas manobras são feitas na posição supina e, em algumas partes do procedimento, a

cabeça fica pendente e é girada de maneira semelhante à forma como a VPPB-CP é tratada.¹²⁻¹⁴ O CA segue uma trajetória diferente do CP; portanto, as manobras para tratar a VPPB-CA devem necessariamente diferir geometricamente daquelas descritas para o CP.⁹ Como o CP é o mais estimulado e avaliado no teste de DH, é relevante supor que o CA é mais bem estimulado e avaliado durante um movimento de flexão para frente.¹⁸

A manobra de Yacovino-Hain funciona simetricamente para a VPPB-CA unilateral, independentemente do lado afetado.⁹ Se não levarmos em consideração a orelha afetada, o NVB-CT pode ser desencadeado por otocônias soltas nos quatro canais semicirculares: ambos os CAs (VPPB-CA) e ambos os CPs (VPPB-ACP). Ao fazer essa manobra, presumimos que o problema está em apenas um CA e, mesmo que ambos os CAs tenham sido afetados, temos esperança de liberar as otocônias soltas às cegas, sem saber exatamente onde estão, pois poderiam estar em qualquer um dos quatro canais. Como as anteriores, as manobras de Yacovino-Hain não levam em consideração a possibilidade de envolvimento da VPPB-ACP e conversões não controladas em VPPB-CP após a feitura da manobra foram descritas.^{3,7} Sua taxa de sucesso está entre 44,4% e 84,6%,^{7,25} e alguns pacientes necessitam de uma manobra adicional para alcançar uma resolução clínica.^{3,7,9} Também recomendamos repetir nossa manobra até que os sintomas e o nistagmo desapareçam ou até uma VPPB-CP seja diagnosticada no lado contralateral. A manobra proposta pode ser difícil de ser feita em pacientes obesos, mas pode ser uma boa opção para pacientes idosos e com rigidez cervical.

Quando se trata da VPPB do canal posterior, também devemos levar em consideração variantes muito incomuns, como a canalitíase do “braço curto”.²⁶ Nessa variante hipotética, durante o teste de DH, ou não há movimento dos detritos de otocônias ou há no sentido ampulofugal. Enquanto no teste de HH o movimento das otocônias gera um fluxo endolinfático ampulopetal com reversão ao sentar-se

(mesmo esse pode ser o único efeito registrado) semelhante a uma VPPB-ACP.^{27,28} Nessa situação (de outra forma hipotética), a segunda etapa de nossa manobra (fig. 4) transferiria as otocônias do braço curto para o utrículo, seguiria o mesmo princípio da “manobra de avestruz” descrita por Fath et al. para canalitíase de CP do “braço curto”.²⁸

O teste de flexão para frente foi recentemente descrito como uma ferramenta diagnóstica na avaliação de VPPB-CA por Iglebekk et al.¹⁸ O mesmo grupo descreveu uma manobra denominada “cambalhota para frente”,²⁰ na qual o paciente é girado 360° para a frente. Da mesma forma, a manobra de Yacovino-Hain funciona para os dois lados, mas não leva em consideração uma possível VPPB-ACP. Além disso, ela requer uma cadeira móvel especializada e, portanto, é improvável que seja clinicamente prática.

Embora este seja um estudo de coorte pequeno e não controlado, essa nova manobra foi eficaz na resolução de todos os casos de NVB-CT causados por uma VPPBCA e na mudança de forma controlada dos casos de VPPB-ACP do lado contralateral para uma VPPB posterior geotrópica tratada com sucesso na consulta de seguimento. Essa manobra pode ser útil em pacientes com NVB-CT com evidente lateralização, como opção à Manobra de Yacovino-Hain.

Conflitos de interesse

Os autores declaram não haver conflitos de interesse.

Agradecimentos

A Esteban Župan pela ajuda prestada no desenho das ilustrações.

Referências

1. Argaet EC, Bradshaw AP, Welgampola MS. Benign positional vertigo, its diagnosis, treatment and mimics. *Clin Neurophysiol Pract.* 2019;4:97–111.
2. Furman JM, Cass SP. Benign paroxysmal positional vertigo. *N Engl J Med.* 1999;341:1590–6.
3. Califano L, Salafia F, Mazzone S, Melillo MG, Califano M. Anterior Canal BPPV and apogeotropic posterior canal BPPV: two rare forms of vertical canalolithiasis. *Acta Otorhinolaryngol Ital.* 2014;34:189–97.
4. Vannucchi P, Pecci R, Giannoni B, Di Giustino F, Santimone R, Mengucci A. Apogeotropic posterior semicircular canal benign paroxysmal positional vertigo: Some clinical and therapeutic considerations. *Audiol Res.* 2015;5:38–43.
5. Vannucchi P, Pecci R, Giannoni B. Posterior semicircular canal benign paroxysmal positional vertigo presenting with de torção downbeating nystagmus: an apogeotropic variant. *Int J Otolaryngol.* 2012;2012:413603.
6. Anagnostou E, Kouzi I, Spengos K. Diagnosis and treatment of anterior-canal benign paroxysmal positional vertigo: A systematic review. *J Clin Neurol.* 2015;11:262–7.
7. Yang X, Ling X, Shen B, Hong Y, Li K, Si L, et al. Diagnosis strategy and Yacovino maneuver for anterior canal-benign paroxysmal positional vertigo. *J Neurol.* 2019;266:1674–84.
8. Cortés-Domínguez I, Fernández-Seara MA, Pérez-Fernández N, Burguete J. Systematic method for morphological reconstruction of the semicircular canals using a fully automatic skeletonization process. *Appl Sci.* 2019;9:4904.
9. Yacovino DA, Hain TC, Gualtieri F. New therapeutic maneuver for anterior canal benign paroxysmal positional vertigo. *J Neurol.* 2009;256:1851–5.
10. Anagnostou E, Stamboulis E, Kararizou E. Canal conversion after repositioning procedures: comparison of semont and epley maneuver. *J Neurol.* 2014;261:866–9.
11. Eggers SDZ, Bisdorff A, Von Brevern M, Zee DS, Kim J, Perez-Fernandez N, et al. Classification of vestibular signs and examination techniques: Nystagmus and nystagmus-like movements: Consensus document of the Committee for the International Classification of Vestibular Disorders of the Bárány Society. *J Vestib Res Equilib Orientat.* 2019;29:57–87.
12. Rahko T. The test and treatment methods of benign paroxysmal positional vertigo and an addition to the management of vertigo due to the superior vestibular canal (BPPV-SC). *Clin Otolaryngol Allied Sci.* 2002;27:392–5.
13. Kim YK, Shin JE, Chung JW. The effect of canalith repositioning for anterior semicircular canal canalithiasis. *ORL.* 2005;67:56–60.
14. Honrubia V, Baloh RW, Harris MR, Jacobson KM. Paroxysmal positional vertigo syndrome. *Am J Otol.* 1999;20:465–70.
15. Califano L, Capparuccia PG, Di Maria D, Melillo MG, Villari D. Treatment of benign paroxysmal positional vertigo of posterior semicircular canal by “Quick Liberatory Rotation Manoeuvre.”. *Acta Otorhinolaryngol Ital.* 2003;23:161–7.
16. Von Brevern M, Bertholon P, Brandt T, Fife T, Imai T, Nuti D, et al. Benign paroxysmal positional vertigo: Diagnostic criteria. *J Vestib Res Equilib Orientat.* 2015;25:105–17.
17. Esteban-Sánchez J, Rueda-Marcos A, Sanz-Fernández R, Martín-Sanz E. Inferior vertical nystagmus: is magnetic resonance imaging mandatory? *Rev Neurol.* 2016;62:107–12.
18. Iglebekk W, Tjell C, Borenstein P. Can the bending forward test be used to detect a diseased anterior semi-circular canal in patients with chronic vestibular multi-canalicular canalolithiasis (BPPV)? *Acta Otolaryngol.* 2019;139:1067–76.
19. Rabbitt RD. Semicircular canal biomechanics in health and disease. *J Neurophysiol.* 2019;121:732–55.
20. Iglebekk W, Tjell C, Borenstein P. Treatment of chronic canalolithiasis can be beneficial for patients with vertigo/dizziness and chronic musculoskeletal pain, including whiplash related pain. *Scand J Pain.* 2015;8:1–7.
21. Casani AP, Cerchiai N, Dallan I, Sellari-Franceschini S. Anterior canal lithiasis: diagnosis and treatment. *Otolaryngol Head Neck Surg.* 2011;144:412–8.
22. Lopez-Escamez JA, Molina MI, Gamiz MJ. Anterior semicircular canal benign paroxysmal positional vertigo and positional downbeating nystagmus. *Am J Otolaryngol - Head Neck Med Surg.* 2006;27:173–8.
23. Bertholon P, Bronstein AM, Davies RA, Rudge P, Thilo KV. Positional down beating nystagmus in 50 patients: Cerebellar disorders and possible anterior semicircular canalolithiasis. *J Neurol Neurosurg Psychiatry.* 2002;72:366–72.
24. Marques PS, Castillo R, Santos M, Perez-Fernandez N. Repositioning nystagmus: Prognostic usefulness? *Acta Otolaryngol.* 2014;134:491–6.
25. Chen D, Xiong S, Cui Y. Treatment of Anterior Canal Benign Paroxysmal Positional Vertigo by Yacovino Repositioning Maneuver. *Lin Chung Er Bi Yan Hou Tou Jing Wai Ke Za Zhi.* 2015;29:17–9.
26. Oas JG. Benign Paroxysmal Positional Vertigo. *Ann N Y Acad Sci.* 2006;942:201–9.

27. Büki B, Mandalà M, Nuti D. Typical and atypical benign paroxysmal positional vertigo: Literature review and new theoretical considerations. *J Vestib Res Equilib Orientat.* 2014;24(5-6):415-23.
28. Fath L, Vuong-Chaney H, Rohmer D, Lamy M, Baumgartner D, Simon F, et al. Unusual Locations of Benign Paroxysmal Positional Vertigo. *Otol Neurotol.* 2020;41:e735-43.