

## Reprodutibilidade do estadiamento endoscópico tridimensional da polipose nasal

Marcelo Castro Alves de Sousa <sup>1</sup>, Helena Maria Gonçalves Becker <sup>2</sup>, Celso Gonçalves Becker <sup>3</sup>, Mariana Moreira de Castro <sup>4</sup>, Nicodemus José Alves de Sousa <sup>5</sup>, Roberto Eustáquio dos Santos Guimarães <sup>6</sup>

## Reproducibility of the three-dimensional endoscopic staging system for nasal polyposis

Palavras-chave: corticosteroides, endoscopia, estadiamento de neoplasias, pólipos nasais.

Keywords: neoplasm staging, nasal polyps, endoscopy, steroids.

### Resumo / Summary

A polipose nasossinusal é um processo inflamatório crônico da mucosa nasal, caracterizado pela presença de pólipos nasais múltiplos e bilaterais. Vários tipos de medicações têm sido usados no seu tratamento. Para estudar o resultado de diferentes formas de tratamento, é preciso alguma forma de estadiamento. **Objetivos:** Apresentar um novo método endoscópico de estadiamento, baseado na endoscopia nasal e na avaliação tridimensional dos pólipos, comparar sua reprodutibilidade entre outros dois métodos já difundidos. **Forma de Estudo:** Estudo de coorte histórica com corte transversal. **Material e Método:** Três examinadores avaliaram exames de 20 pacientes portadores de polipose nasossinusal em diferentes momentos, antes e 15 e 30 dias após o início de um tratamento com prednisona, na dose de 1 mg/kg/dia por 7 dias. Foi avaliado o grau de concordância entre os examinadores para cada método, utilizando-se o Kappa múltiplo para análise estatística. **Resultados:** Os três métodos mostraram-se reprodutíveis, sendo que o método proposto apresentou menor concordância entre os examinadores. **Conclusão:** O estadiamento proposto mostrou-se reprodutível, apesar de apresentar menor concordância do que os outros dois estadiamentos.

Nasal Polyposis is a chronic inflammatory process of the nasal mucosa, characterized by multiple and bilateral nasal polyps. Different drugs have been used in its treatment. In order to study the results of different treatment modalities it is necessary to have some kind of staging. **Aim:** to present a new endoscopic staging method, based on nasal endoscopy and on the three-dimensional nasal polyp assessment; and compare its reproducibility with that from two other systems already established in the literature. **Study design:** Cohort study. **Material and methods:** Three experts assessed the exams of 20 patients with nasal polyposis at different times, before, at 15 and at 30 days after the start of oral prednisone, 1 mg/kg/day, during 7 days. We assessed the agreement rate among the experts, using Kappa for statistic analysis. **Results:** The three methods were reproducible, and the method hereby proposed had the least agreement among the examiners. **Conclusions:** the three-dimensional staging system proposed proved reproducible, despite showing less agreement among the examiners than the other as the other two methods.

<sup>1</sup> Mestrado Faculdade de Medicina UFMG. Professor adjunto faculdade Ciências Médicas de Minas Gerais.

<sup>2</sup> Doutorado pela Faculdade de Medicina - UFMG. Professora adjunta do departamento de otorrinolaringologia e oftalmologia da UFMG.

<sup>3</sup> Doutorado - UFMG. Prof. adjunto do Departamento de otorrinolaringologia e oftalmologia da faculdade de Medicina UFMG.

<sup>4</sup> Residente R3 Serviço de Otorrinolaringologia da UFMG.

<sup>5</sup> Prof. Titular Disciplina de Otorrinolaringologia Faculdade Ciências Médicas de Minas Gerais. Chefe do Serviço de otorrinolaringologia da Santa Casa BH.

<sup>6</sup> Livre-Docente pela USP - Ribeirão Preto. Prof. Adjunto do Departamento de otorrinolaringologia e oftalmologia da faculdade de medicina UFMG.

Este artigo foi submetido no SGP (Sistema de Gestão de Publicações) da BJORL em 29 de outubro de 2008. cod. 6096.

Artigo aceito em 10 de agosto de 2009.

---

## INTRODUÇÃO

---

A polipose nasossinusal (PN) é um processo inflamatório crônico da mucosa nasal, caracterizado pela presença de pólipos nasais múltiplos e bilaterais. Sua fisiopatologia é controversa, com várias teorias descritas na literatura.

Trata-se de uma manifestação clínica de doenças com diferentes etiologias, tais como: Rinite Eosinofílica não alérgica, asma, intolerância a aspirina, fibrose cística, Síndromes de Kartagener, Young e Churg-Strauss, dentre outras. A sua prevalência na população geral varia de 0,5 a 4 % segundo alguns autores<sup>1</sup>. A PN tem grande tendência a recorrência<sup>2</sup>, o que torna seu tratamento um desafio para os otorrinolaringologistas.

O tratamento da PN envolve o uso de diferentes drogas, principalmente os corticosteroides tópicos e sistêmicos e procedimentos cirúrgicos. Vários trabalhos da literatura já demonstraram a eficácia dos corticosteroides no seu tratamento<sup>3-6</sup>. O objetivo deste tratamento é a diminuição do tamanho dos pólipos ou se possível eliminá-los, com conseqüente alívio dos sintomas, principalmente da obstrução nasal, hiposmia e anosmia, bem como diminuir a frequência de infecções e melhorar os sintomas de vias aéreas inferiores associadas, além de prevenir complicações como mucocelos e acometimento orbitário. O uso dos esteroides também está indicado no preparo dos pacientes para cirurgia. O tratamento cirúrgico é reservado para os casos de falha do tratamento clínico.

Algum tipo de estadiamento da PN é recomendado para que se possa acompanhar a evolução da doença nos pacientes, assim como para a comparação entre diferentes tipos de tratamentos. Para o estadiamento nasal da PN é imprescindível o uso do endoscópio.

Na literatura são descritas várias formas de se estadiar a PN utilizando-se a endoscopia nasal e ainda não há um método de consenso universal<sup>15-21</sup>. A maioria deles classifica os pólipos nasais de forma bidimensional nas fossas nasais e em relação ao meato médio e fora dele.

Trabalhos foram feitos na tentativa de comparar a concordância de diferentes estadiamentos tomográficos para a Rinossinusite Crônica<sup>7-10</sup> e apenas um trabalho comparou estadiamentos endoscópicos entre diferentes observadores<sup>6</sup>. Em nosso meio, Stamm propôs um estadiamento baseado na tomografia computadorizada.

O estadiamento a ser testado neste trabalho, proposto por um dos autores, é baseado apenas na endoscopia nasal e trata-se de uma avaliação tridimensional dos pólipos, em três planos espaciais: horizontal, vertical e ântero-posterior. Já é utilizado no serviço de otorrinolaringologia do Hospital das Clínicas da UFMG há vários anos e acredita-se que seja o que melhor representa a real extensão da polipose nasal, além de informar precisamente a localização dos pólipos nas fossas nasais.

---

## OBJETIVOS

---

O objetivo deste estudo foi mostrar um novo tipo de estadiamento endoscópico da PN, avaliar sua reprodutibilidade entre diferentes examinadores e compará-la com a de outros dois métodos da literatura (Lund-Mackay e Johansen)<sup>12,13</sup>.

---

## MATERIAL E MÉTODOS

---

Foram selecionados 20 pacientes do Serviço de Otorrinolaringologia do Hospital das Clínicas da UFMG, portadores de polipose nasossinusal eosinofílica. Todos os pacientes foram voluntários na pesquisa, receberam orientações sobre os procedimentos e assinaram o termo de consentimento livre e esclarecido. O trabalho foi aprovado pelo comitê de Ética da UFMG sob protocolo número ETIC 171-6.

Por favor, entre em contato com o autor para verificar como ficará realmente esse parágrafo.

Foram excluídos pacientes com alguma contraindicação para uso do corticosteroide sistêmico, assim como pacientes diabéticos ou hipertensos sem controle adequado de suas doenças. Também foram excluídos também paciente submetidos previamente a cirurgias nasais.

Os pacientes foram previamente submetidos à biópsia dos pólipos para o diagnóstico de polipose eosinofílica e deveriam estar a pelo menos 30 dias sem o uso de corticosteroide oral ou sistêmico. As biópsias eram realizadas com pinça saca-bocado, com auxílio do endoscópio nos casos de pequenos pólipos ou na rinoscopia anterior em casos de grandes pólipos.

Após o resultado da biópsia, os pacientes foram submetidos a três exames endoscópicos das cavidades nasais. Após o primeiro exame, os pacientes foram medicados com prednisona oral na dose de 1 mg/kg/dia até a dose máxima de 60 mg, por um período de sete dias. O segundo exame foi realizado no 15º dia e o terceiro no 30º dia após o primeiro.

Sendo assim, no total foram avaliados 20 pacientes com polipose bilateral, em três momentos, correspondendo a um total de 120 fossas nasais a serem estadiadas.

Os pacientes eram previamente submetidos à rinoscopia anterior com vasoconstricção do corneto inferior através de algodão embebido em solução de nafazolina.

As endoscopias foram sempre realizadas por um único examinador, com um telescópio rígido de 4 mm e 30º de angulação e em casos de pacientes que apresentavam alterações anatômicas, como desvio de septo importante, impactante, foi usado também o nasofibrocópio flexível de 3,2 mm. Os exames foram gravados em sistema de vídeo (VHS) para posterior avaliação.

O exame iniciava-se pela fossa nasal direita, com a inspeção de todo seu assoalho até a coana. Sempre que

possível, visualizava-se o recesso eseno-etmoidal, depois o meato médio e a região superior das fossas nasais, procurando observar os pólipos nos três planos.

Após a realização de todos os exames, eles foram copiados para um único disco de DVD, do qual foram feitas cópias e entregues aos outros dois examinadores simultaneamente.

### Estadiamentos

#### 1) Estadiamento Tridimensional:

Este estadiamento fornece informações sobre a localização dos pólipos nas fossas nasais nas três dimensões do espaço, ou seja, nos planos ântero-posterior, horizontal e vertical.

No plano Horizontal (H), os pólipos são classificados como (Figuras 1 e 2):

- H0 - ausência de pólipos
- H1- pólipos restritos ao meato médio
- H2 - pólipos saem do meato médio, sem tocar o septo nasal.
- HT - pólipos saem do meato médio e tocam o septo

No plano Vertical (V), os pólipos são classificados como (Figuras 3 e 4):

- V0 - ausência de pólipos
- V1 - pólipos restritos ao meato médio
- V2 - pólipos com extensão inferior ao meato médio, ultrapassando a borda superior da concha inferior
- V3 - pólipos com extensão superior ao meato médio, entre septo e concha média
- V4 - pólipos que ocupam toda a extensão vertical da fossa nasal

No plano ântero-posterior (P), os pólipos são classificados como (Figuras 5, 6, 7 e 8):

- P0 - ausência de pólipos
- P1 - pólipos restritos ao meato médio
- P2 - pólipos com extensão anterior ao meato médio, chegando a cabeça da concha inferior
- P3 - pólipos com extensão posterior ao meato médio, chegando a cauda das conchas inferior e média
- P4 - pólipos que ocupam toda a extensão ântero-posterior da fossa nasal

#### 2) Estadiamento Lund-Mackay<sup>12</sup>

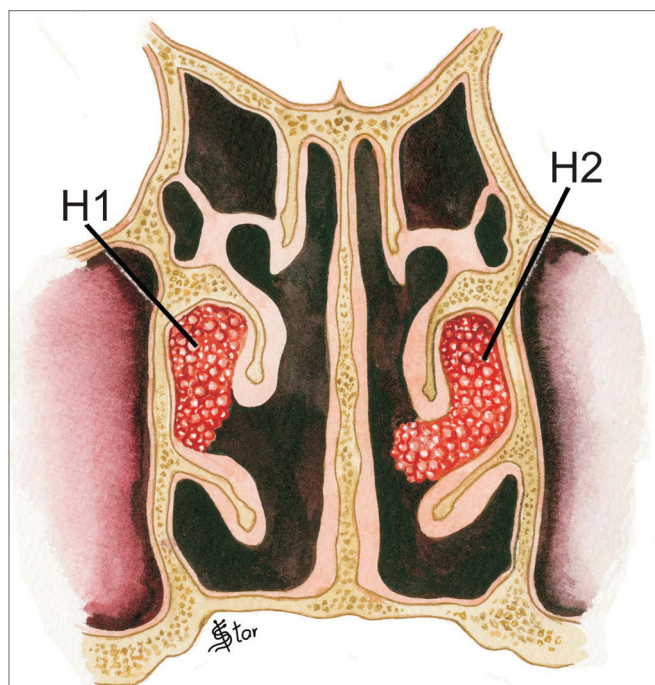
Nesta avaliação endoscópica, os pólipos são avaliados como:

- 0- ausência de pólipos
- 1 - pólipos restritos ao meato médio
- 2 - pólipos que saem do meato médio

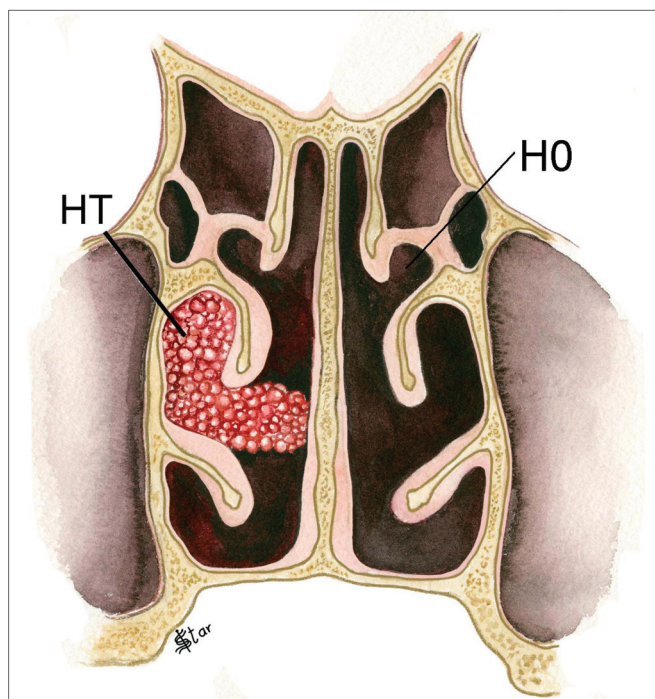
#### 3) Estadiamento Johansen<sup>13</sup>

Neste estadiamento, os pólipos são avaliados em relação ao meato médio e inferiormente, desta forma:

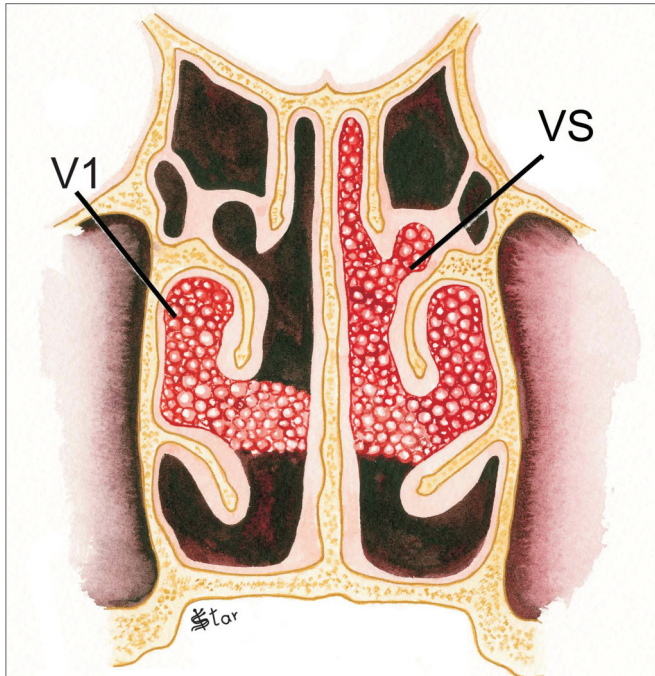
- 0 - ausência de pólipos



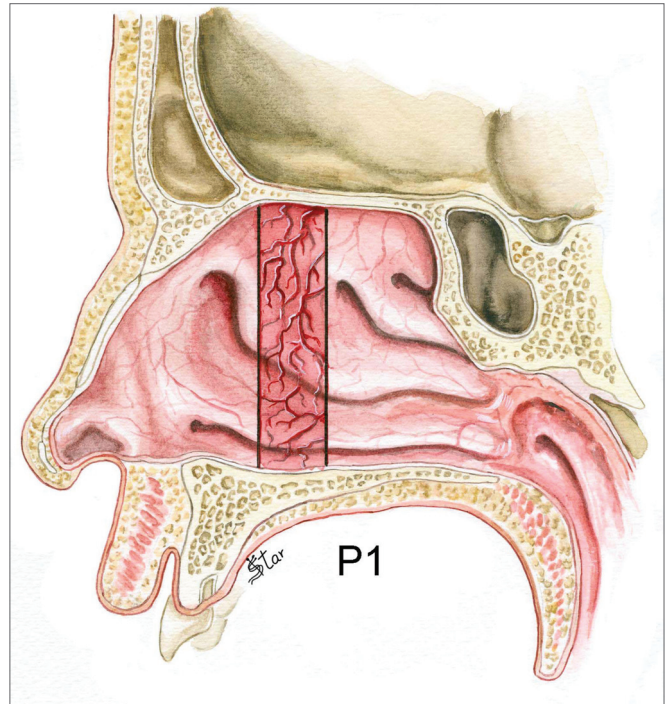
**Figura 1.** Estadiamento da PN no plano Horizontal - H1 - pólipos restritos ao meato médio H2 - pólipos que saem do meato médio sem tocar o septo



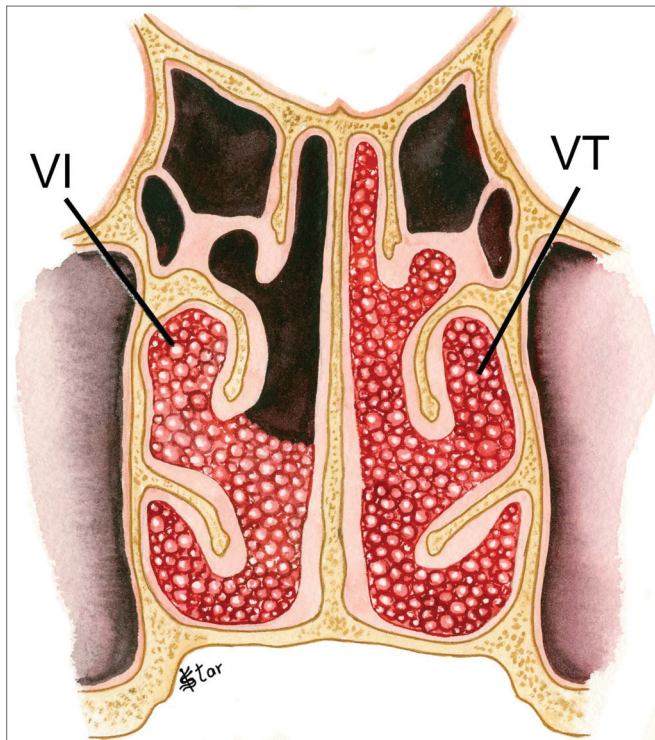
**Figura 2.** Estadiamento da PN no plano Horizontal - H0 - ausência de pólipos HT - pólipos que saem do meato médio e tocam o septo



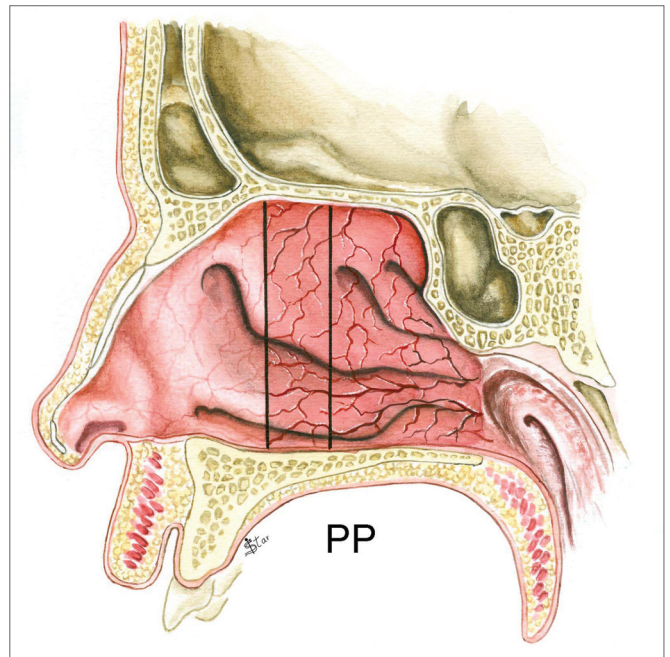
**Figura 3.** Estadiamento da PN no plano Vertical - V1 - pólipos restritos ao meato médio VS - pólipos com extensão superior ao meato médio



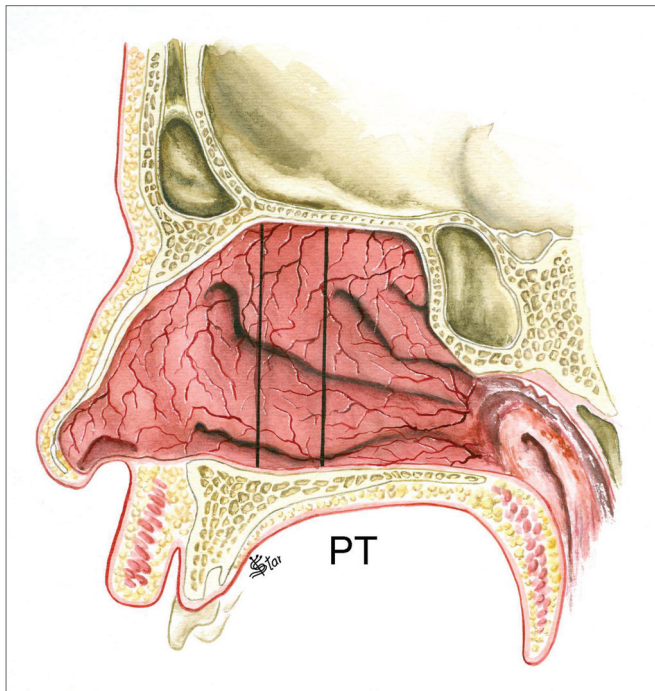
**Figura 5.** Estadiamento da PN no plano ântero-posterior - P1 - pólipos restritos à região do meato médio



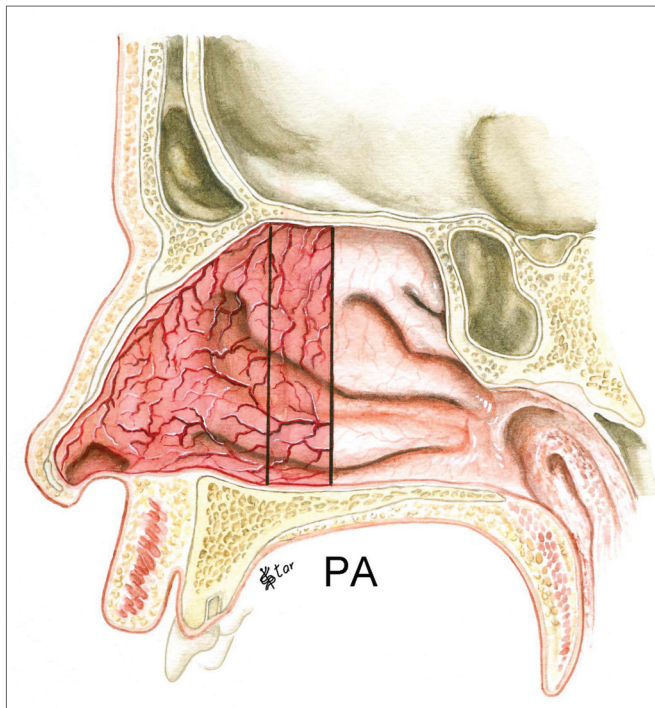
**Figura 4.** Estadiamento da PN no plano Vertical - VI - pólipos com extensão inferior ao meato médio VT - pólipos ocupando toda extensão vertical da fossa nasal



**Figura 6.** Estadiamento da PN no plano ântero-posterior - PP - pólipos com extensão posterior ao meato médio



**Figura 7.** Estadiamento da PN no plano ântero-posterior - PT - pólipos ocupando toda extensão ântero-posterior da fossa nasal



**Figura 8.** Estadiamento da PN no plano ântero-posterior - PA - pólipos com extensão anterior ao meato médio

- 1 - pólipos restritos ao meato médio (Polipose leve)
- 2 - pólipos que saem do meato médio, sem ultrapassar a borda inferior da concha inferior (Polipose moderada)
- 3 - pólipos que ultrapassam a borda inferior do corneto inferior (Polipose severa)

#### Análise Estatística

As três classificações foram avaliadas para os lados direito e esquerdo por três examinadores nos 20 pacientes.

Para avaliar o grau da concordância entre os examinadores utilizou-se o coeficiente Kappa Múltiplo. Este coeficiente pode ser interpretado como sendo um valor médio dos coeficientes de concordância entre os examinadores dois a dois. A partir dos valores amostrais, foi estimado o Kappa Múltiplo, assim como seu respectivo intervalo de 95% de confiança e ainda foi calculado o valor-p. Quando havia concordância entre os examinadores, o seu grau variava de acordo com a classificação a seguir.

As classificações dos coeficientes calculados correspondem às apresentadas na Tabela 1:

As análises estatísticas foram realizadas utilizando o software R, de domínio público e as conclusões extraídas dos resultados foram obtidas considerando nível de significância igual a 5%.

#### RESULTADOS

As estimativas dos coeficientes Kappa e os respectivos intervalos de confiança são apresentados na Tabela 2. Observa-se que para as avaliações do lado direito o método Lund-Mackay não apresentou concordância significativa entre os examinadores nos momentos 1 e 3 e o método tridimensional horizontal a concordância não foi significativa no momento 3.

Em todas as demais avaliações do lado direito e todas realizadas do lado esquerdo foram observadas concordância significativa (valor-p  $\leq$  0,05). As maiores concordâncias (boa e muito boa) ocorreram para as avaliações do método tridimensional horizontal, Lund-Mackay e Johansen no lado esquerdo e nos três momentos.

**Tabela 1.** Avaliação do Kappa.

Kappa	Avaliação
< 0,20	Pobre
0,21 a 0,40	Razoável
0,41 a 0,60	Moderada
0,61 a 0,80	Boa
0,80 a 1,00	Muito boa

**Tabela 2.** Coeficiente Kappa para a concordância entre os examinadores.

Lado	Momento	Classificações				
		TRI(H)	TRI(V)	TRI(P)	Lund-Mackay	Johansen
Direito	1	0,84 (0,35 a 1,00)	0,33 (0,15 a 0,51)	0,35 (0,17 a 0,53)	0,45*(0,00 a 1,00)	0,65 (0,42 a 0,89)
	2	0,56 (0,27 a 0,85)	0,37 (0,17 a 0,58)	0,42 (0,21 a 0,63)	0,68 (0,24 a 1,00)	0,64 (0,41 a 0,88)
	3	0,37*(0,00 a 0,86)	0,32 (0,10 a 0,53)	0,28 (0,08 a 0,48)	0,44*(0,00 a 1,00)	0,56 (0,29 a 0,83)
Esquerdo	1	0,83 (0,42 a 1,24)	0,49 (0,31 a 0,67)	0,57 (0,39 a 0,74)	0,80 (0,34 a 1,00)	0,78 (0,54 a 1,00)
	2	0,75 (0,47 a 1,00)	0,39 (0,18 a 0,59)	0,58 (0,38 a 0,79)	0,71(0,37 a 1,00)	0,74 (0,52 a 0,96)
	3	0,87 (0,57 a 1,00)	0,54 (0,39 a 0,70)	0,51 (0,33 a 0,68)	0,84 (0,45 a 1,00)	0,90 (0,69 a 1,10)

Legenda: \* Valor-p  $\geq$  0,05; (): Intervalo de confiança com 95%.

**Tabela 3.** Avaliações das concordâncias entre os examinadores.

Lado	Momento	Classificações				
		TRI(H)	TRI(V)	TRI(P)	Lund-Mackay	Johanssen
Direito	1	Muito boa	Razoável	Razoável	-	Boa
	2	Moderada	Razoável	Moderada	Boa	Boa
	3	-	Razoável	Razoável	-	Moderada
Esquerdo	1	Muito boa	Moderada	Moderada	Muito boa	Boa
	2	Boa	Razoável	Moderada	Boa	Boa
	3	Muito boa	Moderada	Moderada	Muito boa	Muito boa

Legenda: -: Concordância sem significância estatística.

A tradução dos resultados obtidos na Tabela 1 pelas classificações das avaliações dos níveis de concordância entre os examinadores são apresentadas na Tabela 3.

## DISCUSSÃO

O estadiamento da PN tem grande importância para se avaliar a resposta à diferentes tipos de tratamentos, principalmente o clínico e comparar o resultado do tratamento entre diferentes autores. Ele deve ser realizado utilizando-se preferencialmente a endoscopia nasal e, se possível, também a tomografia computadorizada. Em alguns casos, os pólipos só são diagnosticados com o uso do endoscópio. É também importante a vasoconstricção dos cornetos inferiores previamente à realização do exame para facilitar a visão das fossas nasais e dos pólipos. Johansson et al. em trabalho sobre estadiamentos endoscópicos sugeriu que as endoscopias fossem realizadas sem o uso prévio de descongestionantes, sob o risco deles diminuírem o tamanho dos pólipos<sup>10</sup>. Posteriormente, estudaram os efeitos de descongestionantes tópicos sobre pólipos e não observaram qualquer efeito<sup>14</sup>.

Para se validar algum tipo de estadiamento é necessário que este seja reprodutível por diferentes examinadores e que seja de fácil interpretação e realização na prática clínica. Também é importante que o método seja

sensível o suficiente para detectar pequenas mudanças no tamanho dos pólipos.

Alguns tipos de estadiamentos endoscópicos foram propostos por diferentes autores. Levine<sup>15</sup>, Jorgensen<sup>16</sup>, Mackay e Nacleiro<sup>17</sup>, Rasp et al.<sup>18</sup>, Passali et al.<sup>19</sup>, Meltzer et al.<sup>20</sup> e Lund<sup>3</sup> classificaram os pólipos em três ou quatro categorias, com algumas variações segundo sua localização no meato médio e além dele, e relacionados de alguma forma com a concha média e inferior, na maioria dos casos.

Todos estes estadiamentos, incluindo os utilizados neste trabalho, avaliam os pólipos, basicamente, em relação ao meato médio ou com extensão inferior, na maioria dos casos. Um deles avalia também a região superior<sup>18</sup>. O estadiamento tridimensional proposto neste trabalho tem a vantagem de informar a localização dos pólipos nos três planos do espaço e classifica pólipos que estão em outras regiões que não o meato médio. O fato de classificar os pólipos nas três dimensões proporciona ao especialista uma visualização mais exata de sua extensão e localização, sem a necessidade de se ver o exame. Ao contrário, os outros métodos não fornecem essa visualização. Por exemplo, um pólipo único e extenso saindo do meato médio inferiormente até o assoalho da fossa nasal seria classificado como Johansen 3 e Lund-Mackay 2, que correspondem ao grau máximo de extensão da polipose.

No caso do estadiamento tridimensional, seria HT VI P1. E no caso de polipose extensa, este seria então HT VT PT.

Apenas um trabalho na literatura avaliou a reprodutibilidade de estadiamentos endoscópicos da PN e os comparou<sup>11</sup>. Este trabalho utilizou os mesmos dois estadiamentos da literatura comparados neste trabalho, além de uma avaliação baseada em um programa computadorizado. Os resultados foram semelhantes aos que encontramos em relação aos estadiamentos de Johanssen e de Lund-Mackay, que se mostraram reprodutíveis, sendo que o primeiro apresentou maior concordância.

No estadiamento tridimensional, os planos vertical e ântero-posterior apresentaram pior concordância. Nos casos de desvios septais altos há uma dificuldade maior para se ver estas regiões das fossas nasais. É importante salientar que os estadiamentos foram realizados pelos três examinadores, através de exames gravados e não durante a sua realização. Isto pode ter levado a uma maior dificuldade em alguns casos, resultando em diferentes interpretações e consequentemente pior concordância, principalmente para o estadiamento tridimensional proposto, que tem mais categorias a serem avaliadas. Certamente, a concordância para os três métodos seria maior se os exames fossem realizados por cada examinador. Os outros estadiamentos apresentaram melhor concordância por serem mais simples e apresentarem menos categorias, porém, informam com menor exatidão sobre a extensão da polipose. Os autores acreditam que a reprodutibilidade deste novo método pode ser melhor e será reavaliada posteriormente e que ele é o que melhor representa a real localização e extensão da polipose nasal.

## CONCLUSÕES

O estadiamento proposto mostrou-se reprodutível, apesar de apresentar menor concordância do que os outros dois estadiamentos.

## REFERÊNCIAS BIBLIOGRÁFICAS

1. Hosemann W, Gode U, Wagner W. Epidemiology, Pathophysiology of Nasal Polyposis, and Spectrum of Endonasal Sinus Surgery. *Am J Otolaryngol.* 1994; 15(2): 65-96.
2. Newton JR, Ah-See KW. A review of nasal polyposis. *Ther Clin Risk Manag.* 2008;4(2):507-12.
3. Lund VJ, Flood J, Sykes AP, Richards DH. Effect of fluticasone in severe polyposis. *Arch Otolaryngol Head Neck Surg.* 1998;124:513-8.
4. Bonfils P, Norès JM, Halimi P, Avan P. Corticosteroid treatment in nasal polyposis with a three-year follow-up period. *Laryngoscope.* 2003;113:683-7.
5. Aukema, A.A.C.; Mulder, P.G.H.; Fokkens, W.J. Treatment of nasal polyposis and chronic rhinosinusitis with fluticasone propionate nasal drops reduces need for sinus surgery. *J Allergy Clin Immunol.* 2005;115:1017-22.
6. Benitez P, Alobid I, Haro J, Berenguer J, Bernal-Sprekelsen M, Pujols L et al. A short course of oral prednisone followed by intranasal budesonide is an effective treatment of severe nasal polyps. *Laryngoscope.* 2006;116:770-5.
7. Gliklich R, Metson R. A comparison of sinus computed tomography (CT) staging systems for outcomes research. *Am J Rhinol.* 1994; 8 (6):291-7.
8. Metson R, Gliklich RE, Stankiewicz JA, Kenedy DW, Duncavage JA, Hoffman SR et al. Comparison of sinus computed tomography staging systems. *Otolaryngol Head Neck Surg.* 1997;117(4):372-9.
9. Oluwole M, Russell N, Tan L, Gardiner Q, White P. A comparison of computerized tomographic staging systems in chronic sinusitis. *Clin Otolaryngol.* 1996;21:91-5.
10. Stamm AC. Cirurgia microendoscópica Naso-sinusal. Em: STAMM, A.C. Ed. Microcirurgia Naso-sinusal. Rio de Janeiro: Revinter; 1995; p.183-214.
11. Johansson L, Akerlund A, Holmberg K, Melen I, Stierna P, Bende M. Evaluation of methods for endoscopic staging of nasal polyposis. *Acta Otolaryngol.* 2000;120:72-6.
12. Lund VJ, Mackay IS. Staging in rhinosinusitis. *Rhinology.* 1993;31:183-4.
13. Johanssen LV, Illum P, Kristensen S, Winther L, Petersen SD, Synnerstad B. The effect of budesonide (Rhinocort®) in the treatment of small and medium-sized nasal polyps. *Clin Otolaryngol.* 1993;18:524-7.
14. Johansson L, Oberg D, Melen I, Bende M. Do topical nasal decongestants affect polyps? *Acta Oto-Laryngologica.* 2006;126:288-90.
15. Levine HL. Functional endoscopic sinus surgery: evaluation, surgery, and follow-up of 250 patients. *Laryngoscope.* 1990;100:79-84.
16. Jorgensen RA. Endoscopic and computed tomographic findings in ostiomeatal sinus disease. *Arch Otolaryngol Head Neck Surg.* 1991;117:279-87.
17. Malm L. Assessment and staging of nasal polyposis. *Acta Otolaryngol. (Stockh)* 1997;117:465-7.
18. Rasp G, Kramer MF, Ostertag P, Kastenbauer E. A new staging system for nasal polyps. Influence of a combined local and systemic therapy with steroids. *Laryngorhinootologie.* 2000;79(5):266-72.
19. Passali D, Bernstein JM, Passali FM, Damiani V, Passali GC, Bellussi L. Treatment of recurrent chronic hyperplastic sinusitis with nasal polyps. *Arch Otolaryngol Head Neck Surg.* 2003;129:656-9.
20. Meltzer EO, Hamilos DL, Hadley JA, Lanza DC, Marple BF, Nicklas RA et al. Rhinosinusitis: Developing guidance for clinical trials. *J Allergy Clin Immunol.* 2006;118(suppl):17-61.