



ARTIGO ORIGINAL

Are computed tomography 3D measurements of the upper airways in mouth-breathing children in agreement with the ENT clinical diagnosis of obstruction?☆



Bruno César Ladeira Vidigal^a, Carolina Morsani Mordente^a, Paula Loureiro Cheib^a, Flávio Ricardo Manzi^b, Leticia Paiva Franco^{c,*}, Helena Maria Gonçalves Becker^d e Bernardo Quiroga Souki^b

^a Pontifícia Universidade Católica de Minas Gerais (PUC-Minas), Programa de Pós-Graduação em Odontologia, Belo Horizonte, MG, Brasil

^b Pontifícia Universidade Católica de Minas Gerais (PUC-Minas), Odontologia, Belo Horizonte, MG, Brasil

^c Universidade Federal de Minas Gerais (UFMG), Hospital das Clínicas, Ambulatório de Respirador Oral, Belo Horizonte, MG, Brasil

^d Universidade Federal de Minas Gerais (UFMG), Faculdade de Medicina, Hospital das Clínicas, Ambulatório de Respirador Oral, Belo Horizonte, MG, Brasil

Recebido em 15 de agosto de 2017; aceito em 27 de janeiro de 2018

Disponível na Internet em 8 de março de 2019

KEYWORDS

Tomography;
Mouth breathing;
Nasal cavity;
Oropharynx;
Nasopharynx

Abstract

Introduction: Imaging studies have historically been used to support the clinical otorhinolaryngological evaluation of the upper respiratory tract for the diagnosis of obstructive causes of oral breathing.

Objective: The objective of this study was to compare 3D volumetric measurements of nasal cavity, nasopharynx and oropharynx of obstructed mouth-breathing children with measurements of non-obstructed mouth-breathing children.

Methods: This retrospective study included 25 mouth-breathing children aged 5–9 years evaluated by otorhinolaryngological clinical examination, flexible nasoendoscopy and full-head multi-slice computed tomography. Tomographic volumetric measurements and dichotomic otorhinolaryngological diagnosis (obstructed vs. non-obstructed) in three anatomical regions (the nasal cavity, nasopharynx and oropharynx) were compared and correlated. An independent sample *t*-test was used to assess the association between the 3D measurements of the upper airways and the otorhinolaryngological diagnosis of obstruction in the three anatomical regions. Inter- and intra-observer intraclass correlation coefficients were used to evaluate the reliability of the 3D measurements.

DOI se refere ao artigo: <https://doi.org/10.1016/j.bjorl.2018.01.006>

☆ Como citar este artigo: Vidigal BC, Mordente CM, Cheib PL, Manzi FR, Franco LP, Becker HM, et al. Are computed tomography 3D measurements of the upper airways in mouth-breathing children in agreement with the ENT clinical diagnosis of obstruction? Braz J Otorhinolaryngol 2019;85:213–21.

* Autor para correspondência.

E-mail: leticiafranco@uol.com.br (L.P. Franco).

A revisão por pares é da responsabilidade da Associação Brasileira de Otorrinolaringologia e Cirurgia Cérvico-Facial.

PALAVRAS-CHAVE

Tomografia;
Respiração bucal;
Cavidade nasal;
Orofaringe;
Nasofaringe

Results: The intra-class correlation coefficients ranged from 0.97 to 0.99. An association was found between turbinate hypertrophy and nasal cavity volume reduction ($p < 0.05$) and between adenoid hyperplasia and nasopharynx volume reduction ($p < 0.001$). No association was found between palatine tonsil hyperplasia and oropharynx volume reduction.

Conclusions: (1) The nasal cavity volume was reduced when hypertrophic turbinates were diagnosed; (2) the nasopharynx was reduced when adenoid hyperplasia was diagnosed; and (3) the oropharynx volume of mouth-breathing children with tonsil hyperplasia was similar to that of non-obstructed mouth-breathing children. The adoption of the actual anatomy of the various compartments of the upper airway is an improvement to the evaluation method.

© 2018 Associação Brasileira de Otorrinolaringologia e Cirurgia Cérvico-Facial. Published by Elsevier Editora Ltda. This is an open access article under the CC BY license (<http://creativecommons.org/licenses/by/4.0/>).

Medidas obtidas por tomografia computadorizada em 3D das vias aéreas superiores em crianças com respiração bucal estão de acordo com o diagnóstico clínico-otorrinolaringológico de obstrução?

Resumo

Introdução: O exame clínico otorrinolaringológico da via aérea superior tem sido historicamente feito com a ajuda de imagens radiográficas para diagnosticar causas obstrutivas da respiração bucal.

Objetivo: O objetivo deste estudo foi comparar as medidas volumétricas em 3D da cavidade nasal, nasofaringe e orofaringe entre crianças com respiração bucal e obstrução respiratória e crianças respiradoras bucais sem obstrução respiratória.

Método: Estudo retrospectivo que inclui 25 crianças respiradoras bucais de 5 a 9 anos. As crianças foram avaliadas por exame clínico otorrinolaringológico, nasofibroscopia flexível e tomografia computadorizada multi-slice. Medidas volumétricas obtidas tomograficamente de três regiões anatômicas (cavidade nasal, nasofaringe e orofaringe) foram correlacionadas e comparadas com diagnóstico dicotômico otorrinolaringológico (obstruído vs. não obstruído). Um teste *t* de amostra independente foi usado para avaliar a associação entre as medidas em 3D das vias aéreas superiores e o diagnóstico otorrinolaringológico de obstrução nas três regiões anatômicas. Os coeficientes de correlação intraclasse inter e intraobservador foram usados para avaliar a confiabilidade das medidas em 3D.

Resultados: O coeficiente de correlação intraclasse variou de 0,97 a 0,99. Uma associação foi encontrada entre a hipertrofia de conchas e a redução do volume da cavidade nasal ($p < 0,05$) e entre a hiperplasia de tonsila faríngea e a redução do volume da nasofaringe ($p < 0,001$). Não foi encontrada associação entre a hiperplasia da tonsila palatina e a redução do volume da orofaringe.

Conclusões: 1) O volume da cavidade nasal estava reduzido nas crianças com diagnóstico de hipertrofia de conchas; 2) O volume da nasofaringe estava reduzido nas crianças com diagnóstico de hiperplasia de tonsila faríngea; e 3) O volume da orofaringe de crianças com respiração bucal e hiperplasia de tonsila palatina foi semelhante ao de crianças respiradoras bucais sem aumento da tonsila palatina. A adoção da mensuração anatômica dos vários compartimentos da via aérea superior complementa o método de avaliação.

© 2018 Associação Brasileira de Otorrinolaringologia e Cirurgia Cérvico-Facial. Publicado por Elsevier Editora Ltda. Este é um artigo Open Access sob uma licença CC BY (<http://creativecommons.org/licenses/by/4.0/>).

Introdução

O exame clínico otorrinolaringológico da via aérea superior tem sido historicamente feito com a ajuda de imagens radiográficas para diagnosticar causas obstrutivas da respiração bucal (RB).¹ Nas últimas décadas, a nasofibroscopia flexível (NF) tornou-se uma ferramenta diagnóstica.² O exame clínico combinado com a nasofibroscopia flexível (NF) é

considerado o padrão-ouro para o diagnóstico de obstrução das vias aéreas superiores.^{3,4} Com o crescente uso de tomografia computadorizada (TC) em vários campos das ciências da saúde e com o desenvolvimento e disponibilidade comercial de *softwares*, novas perspectivas apareceram. Essa tecnologia, entre outras características, permite uma mensuração mais rápida e confiável do volume e da área das vias aéreas.⁵⁻⁹ As imagens de TC são reproduzíveis, não

apresentam erro de ampliação e permitem a obtenção de medidas em 3D. As medidas volumétricas das vias aéreas têm sido usadas em vários estudos e foram propostas como método científico padrão-ouro para o estudo de problemas respiratórios.¹⁰ No entanto, a validação do uso de reconstruções em 3D para o diagnóstico de tecidos obstrutivos ainda não foi apresentada.

Vários fatores obstrutivos estão envolvidos na etiologia do distúrbio respiratório do sono.^{5,11,12} A hipertrofia das conchas nasais, da tonsila faríngea e das tonsilas palatinas tem um impacto importante na etiologia obstrutiva, principalmente em pacientes jovens.^{6,13,14} O diagnóstico precoce da obstrução das vias aéreas superiores pode contribuir para o encaminhamento oportuno a otorrinolaringologistas, previne complicações e melhora a qualidade de vida dos pacientes. A concordância entre o volume reduzido das vias aéreas superiores na TC e o diagnóstico otorrinolaringológico de obstrução pode beneficiar as investigações científicas e, eventualmente, a prática clínica. Estudos têm demonstrado que as medidas de volume das vias aéreas na TC, apesar de ser altamente reprodutíveis pelo mesmo *software*, demonstram baixa concordância quando diferentes programas e metodologias são usados.^{6,8,13} A grande variabilidade nos valores de medidas provavelmente seja decorrente das diferentes estruturas de referência usadas para medidas de vias aéreas na TC^{2-4,8,9,11,13,15}, baseadas em critérios individuais dos pesquisadores. Os limites das cavidades que compõem as vias aéreas superiores não se baseiam em parâmetros anatômicos definidos; tipicamente, eles são baseados nas linhas e planos que facilitam a conveniente reprodutibilidade.

O objetivo deste estudo retrospectivo foi investigar se as medidas volumétricas em 3D da cavidade nasal, da nasofaringe e da orofaringe de crianças com RB e obstrução respiratória são diferentes das medidas de crianças com RB sem obstrução das vias aéreas superiores quando limites anatômicos precisos são definidos.

Método

Amostra

O Comitê de Ética em Pesquisa da Pontifícia Universidade Católica de Minas Gerais aprovou o uso do banco de dados do hospital. Os pais dos pacientes assinaram o termo de consentimento livre e informado e autorizaram o uso de exames para fins científicos. A privacidade de todos os indivíduos foi assegurada.

De 1.234 crianças selecionadas e tratadas por uma equipe de otorrinolaringologistas, alergistas, fonoaudiólogos, fisioterapeutas e ortodontistas, entre novembro de 2002 e setembro de 2014, no Hospital das Clínicas da Universidade Federal de Minas Gerais, foram selecionados 28 indivíduos que haviam sido submetidos à tomografia computadorizada multi-slice (TCMS), além dos exames otorrinolaringológicos clínicos e endoscópicos convencionais. Todas essas crianças foram diagnosticadas com apneia obstrutiva do sono (AOS) na polissonografia e a TCMS foi indicada para melhor esclarecer os níveis de obstrução das vias aéreas superiores. As TCMS feita em pacientes com síndromes, desvio do septo nasal, malformações craniofaciais

e procedimentos cirúrgicos otorrinolaringológicos prévios não foram incluídas na amostra. Depois da exclusão de três indivíduos, pela qualidade deficiente de seus exames, não adequada para fins de pesquisa, a amostra de conveniência total foi composta por 25 crianças (13 meninas e 12 meninos), de cinco a nove anos (média=6,56 anos, mediana=6 anos).

Os parâmetros anatômicos das vias aéreas propostos nesta pesquisa não foram usados em publicações anteriores. Portanto, o tamanho da amostra foi calculado com base no desvio-padrão da análise dos primeiros 10 casos consecutivos. Pelo menos 12 pacientes deveriam ser incluídos em cada grupo de diagnóstico otorrinolaringológico (obstruídas *versus* não obstruídas), os obstruídos em pelo menos um dos três locais anatômicos (cavidade nasal, nasofaringe e orofaringe), com base em um nível de significância alfa de 0,05 e um nível beta de 0,2 para alcançar um poder de 80% para detectar uma diferença média de 10% entre os grupos.

Avaliação otorrinolaringológica

Com base nos exames otorrinolaringológicos clínicos e endoscópicos feitos por dois dos autores na primeira consulta, o diagnóstico de obstrução das vias aéreas superiores foi feito em relação à cavidade nasal, nasofaringe e orofaringe (fig. 1). O exame endoscópico foi feito por um médico otorrinolaringologista experiente, com um nasofibrocópio flexível de 3,2 mm (Machida ENT-30PIII), associado a um endocoupler. A anestesia tópica em spray (2% de lidocaína com epinefrina a uma concentração de 1: 20.000) foi previamente administrada para reduzir o desconforto.

A cavidade nasal foi considerada obstruída quando as conchas inferiores e/ou médias se apresentavam hipertróficas à rinoscopia anterior e a obstrução persistia após a descongestão com vasoconstrictor tópico. Considerou-se obstrução nasofaríngea quando tecido hiperplásico adenoideano ocupava mais de 75% das coanas.^{16,17} Considerou-se obstrução orofaríngea a presença de hiperplasia das tonsilas palatinas de Grau 3 ou 4 de Brodsky e Koch.¹⁸

Com base no diagnóstico clínico otorrinolaringológico, as crianças foram agrupadas de acordo com os achados das três regiões anatômicas das vias aéreas superiores. Nos grupos cavidade nasal e nasofaringe foram incluídos 13 indivíduos obstruídos e 12 indivíduos não obstruídos, cada. O grupo orofaringe apresentou 12 indivíduos com obstrução e 13 indivíduos sem obstrução. A idade cronológica e o gênero das crianças obstruídas e não obstruídas em cada um dos três grupos da região foram pareados.

Medidas volumétricas das vias aéreas superiores

Dezenove crianças foram submetidas à TCMS das vias aéreas feita no dia do exame clínico otorrinolaringológico, enquanto as outras seis crianças foram submetidas à tomografia computadorizada na primeira semana após o exame clínico otorrinolaringológico. As TCMS foram feitas no mesmo equipamento (scanner Somatom multi-slice, 128 unidades, Siemens, Erlangen, Alemanha) com 100 kV e um tempo de corrente de 36 mA com 1,57 segundos de aquisição

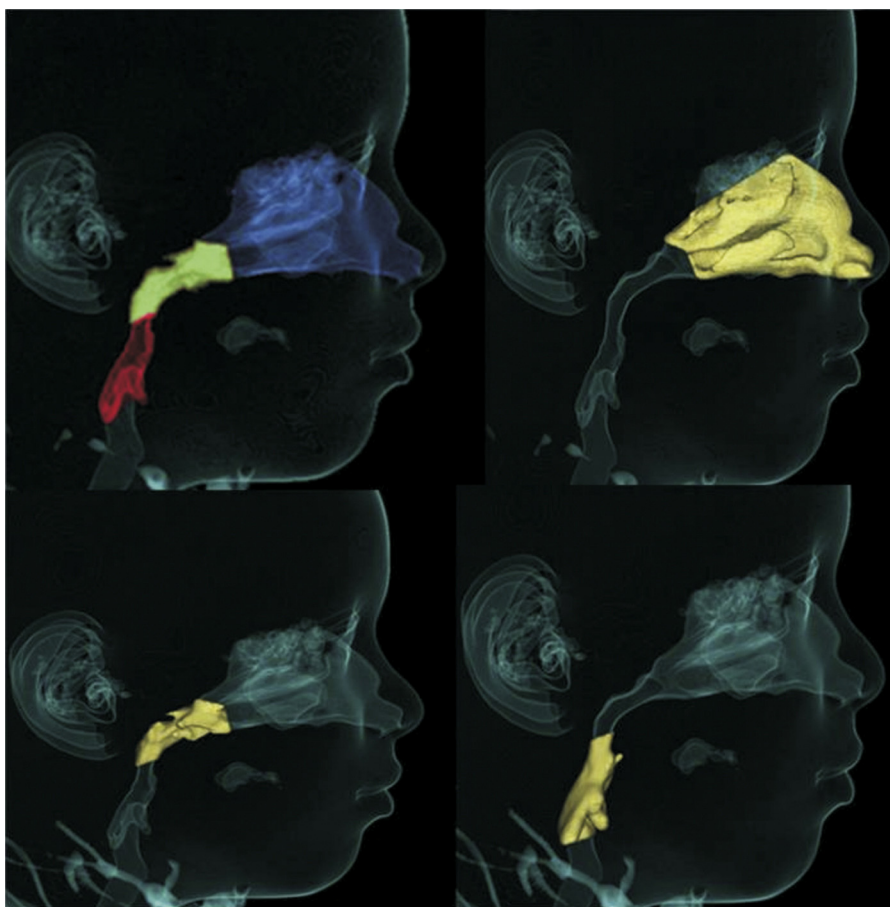


Figura 1 Medidas das vias aéreas. A, cavidade nasal; B, Nasofaringe; C, Orofaringe.

de voltagem de tubo. O radiologista responsável pelos exames de pacientes selecionados foi treinado e cegado para os resultados dos exames clínicos e endoscópicos feitos pelos otorrinolaringologistas. As crianças foram instruídas a não respirar profundamente, a não engolir e não mover a cabeça e a língua durante o exame e foram colocadas em posição supina. A colimação foi de 1 mm e a espessura de corte foi de 0,6 mm.

Com o intuito de padronizar as medidas e minimizar os erros, a imagem de TCMS reconstruída em 3D foi reorientada nos três planos espaciais. No plano frontal (coronal), a cabeça foi posicionada com a linha que conecta as suturas fronto-zigomáticas direita e esquerda em paralelo ao solo. No plano lateral direito (sagital), o plano Horizontal de Frankfurt (HF) foi usado como plano de referência, o qual foi posicionado em paralelo ao solo. O plano HF foi construído a partir do *poriun* direito, localizado no ponto mais látero-superior do meato auditivo externo e da órbita direitas. O plano superior (axial) foi construído através da *crista galli* e do bázio e a linha que conecta a estrutura anatômica foi alinhada em paralelo ao plano médio sagital e perpendicular ao solo (fig. 2).

A construção volumétrica e as medidas foram feitas por um radiologista experiente no uso de ferramentas específicas previamente calibradas para calcular o volume de vias aéreas (figs. 3-5) (*software* Dolphin Imaging em modo 3D para via aérea/seios nasais, versão 11.5, Chatsworth, CA,

EUA). O valor de limiar foi definido em 73⁹ e os limites anatômicos foram estabelecidos com os pontos craniométricos descritos nas tabelas 1-3.

Método estatístico

Para determinar erros na identificação e nas medidas de parâmetros anatômicos, 20 indivíduos foram selecionados aleatoriamente e um segundo investigador refez as mesmas medidas. O primeiro investigador refez as medidas de 14 indivíduos, após um intervalo de um mês. Os coeficientes de correlação intraclasse (CCI) foram calculados para avaliar a concordância inter e intraexaminador. Para a avaliação das diferenças entre as crianças obstruídas e não obstruídas, usou-se o teste *t* de amostras independentes. Foram feitos os pressupostos de normalidade dentro de cada grupo (teste de Kolmogorov-Smirnov) e homocedasticidade (teste de Levene).

O nível de significância foi definido em $p < 0,05$. Os dados foram analisados com o *software* SPSS, versão 20.0 (SPSS, Inc., Chicago, IL, EUA).

Resultados

O CCI foi de 0,99 para a avaliação da cavidade nasal e da orofaringe interobservador e 0,97 para a avaliação da

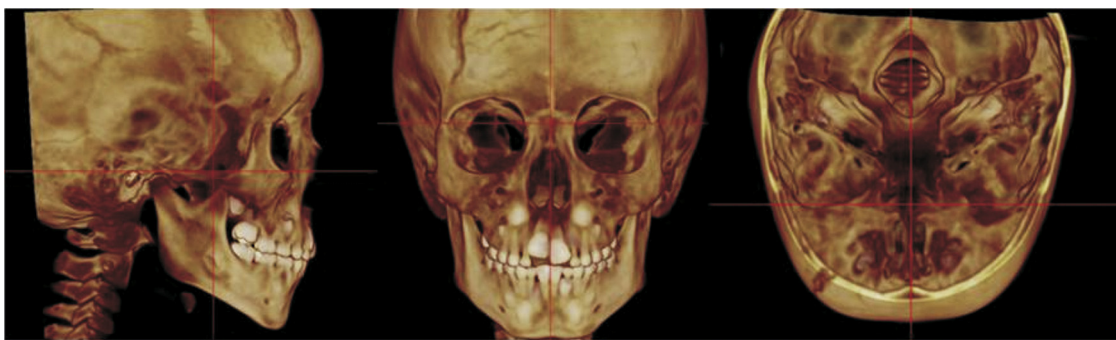


Figura 2 Orientação do paciente na TCMS. A, plano sagital; B, plano coronal; C, plano axial.

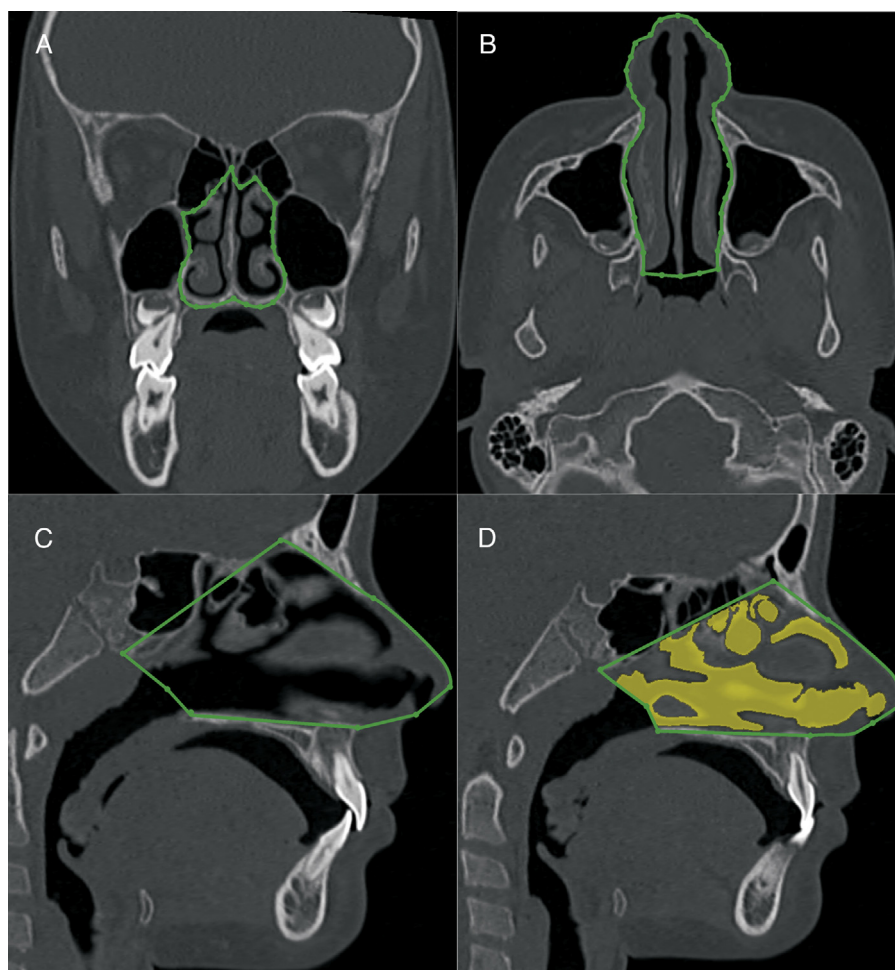


Figura 3 Medida volumétrica da cavidade nasal por TCMS. A, plano coronal, limites da abertura piriforme. B, plano axial, paredes laterais da cavidade nasal. C, plano sagital, parâmetros anatômicos descritos na [tabela 1](#). D, plano sagital do volume da cavidade nasal.

nasofaringe interobservador. O CCI foi de 0,98 para a avaliação da cavidade nasal intraobservador e 0,98 para a avaliação da nasofaringe e orofaringe intraobservador. A reprodutibilidade do método foi considerada quase perfeita.

A [figura 6](#) mostra os histogramas com a comparação entre os indivíduos RB com diagnóstico otorrinolaringológico de vias aéreas obstruídas e não obstruídas nos três locais anatômicos (cavidade nasal, nasofaringe e orofaringe).

As medidas da cavidade nasal à TCMS-3D mostraram uma redução de volume de 30% ($p < 0,05$) nas crianças com RB e obstruídas por hipertrofia de conchas, em comparação com as crianças com RB cujas conchas foram consideradas dentro dos limites normais (10.564 vs. 15.073 mm³). Além disso, a medida do volume da nasofaringe foi associada à hiperplasia adenoideana. As crianças cujas tonsilas faríngeas foram consideradas obstrutivas de

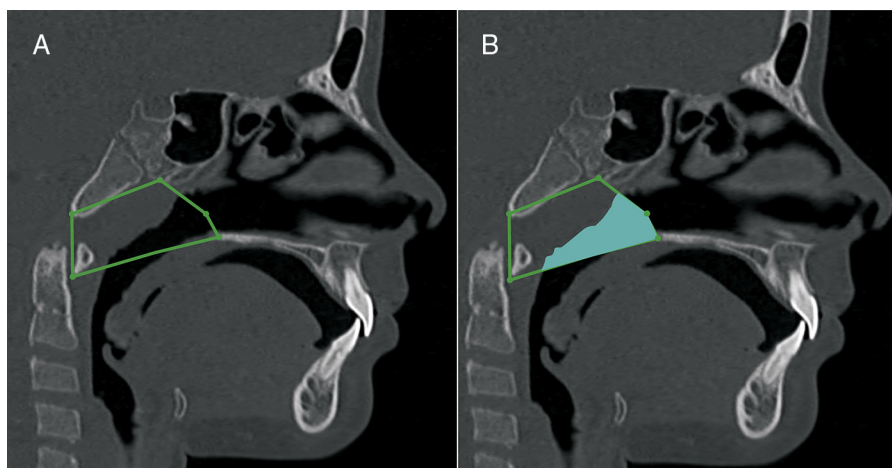


Figura 4 Medida volumétrica da nasofaringe. A, plano sagital, parâmetros anatômicos descritos na [tabela 2](#). B, plano sagital do volume da nasofaringe.

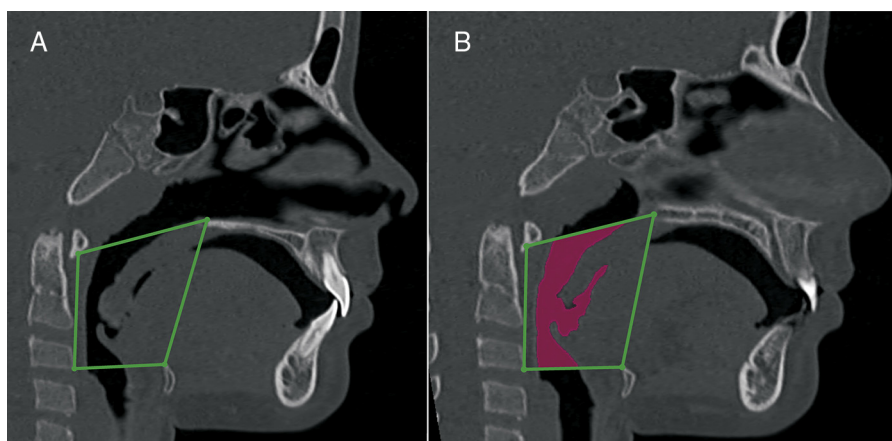


Figura 5 Medida volumétrica de orofaringe. A, plano sagital, parâmetros anatômicos descritos na [tabela 3](#). B, plano sagital do volume de orofaringe.

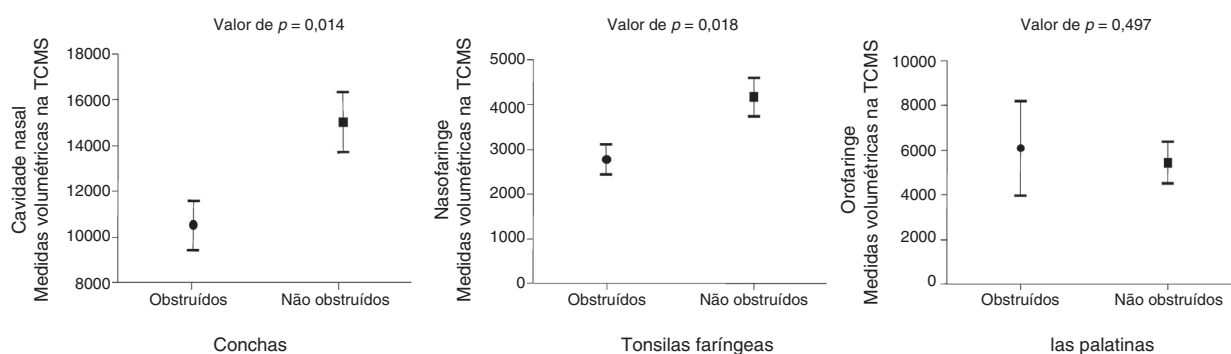


Figura 6 Medidas volumétricas na TCMS em 3D de A, cavidade nasal; B, orofaringe; e C, orofaringe em indivíduos obstruídos e não obstruídos de acordo com o diagnóstico clínico otorrinolaringológico e nasofiboscópico.

acordo com o exame otorrinolaringológico apresentaram um volume reduzido de nasofaringe estatisticamente significativa (2.757 vs. 4.143 mm³) em comparação com as crianças respiradoras bucais sem tonsila faríngea obstrutiva ($p < 0,05$), o que representa uma redução de volume de vias aéreas de 33%. As medidas da TCMS do volume da

orofaringe não foram associadas a tonsilas palatinas obstrutivas.

As crianças com RB e tonsilas palatinas obstrutivas apresentaram medidas de orofaringe de 6.094 mm³, enquanto as crianças sem tonsilas palatinas obstrutivas apresentaram uma medida de 5.453 mm³. A redução de 11,5% do volume

Tabela 1 Parâmetros cranianos usados na construção dos limites anatômicos da cavidade nasal

Parâmetros cranianos	Definição
Espinha nasal anterior	Ponto mais anterior do assoalho da fossa nasal, no fundo da narina.
Espinha nasal posterior	Ponto mais posterior do osso palatino e do assoalho das cavidades nasais.
Násio	Ponto localizado no centro da sutura frontonasal
Ossos nasal	Ponto mais baixo do osso nasal
Fissura pterigomaxilar	Ponto mais baixo da fissura pterigomaxilar
Atlas	Ponto mais anteroinferior do Atlas
Vômer	Ponto localizado na porção posterior do osso vômer
Narina	Porção anterior da abertura da narina
Nariz	Porção anterior da ponta do nariz

Tabela 2 Parâmetros cranianos usados na construção dos limites anatômicos da nasofaringe

Parâmetros cranianos	Definição
Espinha nasal posterior	Ponto mais posterior do osso palatino e do assoalho das cavidades nasais
Vômer	Ponto localizado na porção posterior do osso vômer
Básio	Ponto localizado no limite inferior e posterior da borda anterior do forame magno
Fissura pterigomaxilar	Ponto mais baixo da fossa pterigomaxilar
Atlas	Ponto anteroinferior do atlas

da via aérea orofaríngea nas crianças com RB sem tonsilas palatinas obstrutivas não foi estatisticamente significativa ($p = 0,497$).

Discussão

Uma excelente concordância intra e interobservador (ICC: 0,97-0,99) foi encontrada neste estudo. Essa alta reprodutibilidade também foi descrita em estudos anteriores com medidas volumétricas das vias aéreas superiores.^{5,6,9,14} Entretanto, a validade das medidas volumétricas feitas com TC-3D das vias aéreas superiores merece atenção e deve ser mais bem avaliada.^{6,19} O objetivo deste estudo foi avaliar se as medidas em 3D da cavidade nasal, nasofaringe e orofaringe estão de acordo com o diagnóstico clínico padrão-ouro otorrinolaringológico. Para aumentar a validade das medidas, selecionamos parâmetros anatômicos, em vez de

Tabela 3 Parâmetros cranianos usados na construção dos limites anatômicos da orofaringe

Parâmetros cranianos	Definição
Espinha nasal posterior	Ponto mais posterior do osso palatino e do assoalho das cavidades nasais.
Atlas	Ponto anteroinferior do atlas
Hioide	Ponto inferoposterior do osso hioide
Vértebra C3	Ponto superior-anterior da vértebra C3

linhas e planos de referência usados nos estudos anteriores, que não retrataram com precisão os limites de cada região das vias aéreas superiores.^{8,11,15,20} Nossa hipótese é que a adoção de medidas da real anatomia dos compartimentos do espaço aéreo superior é um aprimoramento no método de avaliação.

Foi observado que a redução do volume da cavidade nasal e da nasofaringe está associada a conchas hipertróficas e tonsilas faríngeas aumentadas, respectivamente. Mas quando as tonsilas palatinas estão aumentadas, nenhuma concordância foi observada na redução do volume da orofaringe em 3D. A medida volumétrica da orofaringe em 3D do grupo com amígdalas obstrutivas e não obstrutivas foi estatisticamente similar. Esse resultado foi inesperado porque parece contraditório o fato de que a orofaringe possa estar pelo menos parcialmente ocupada por tecido linfóide aumentado e, entretanto, seu volume permaneça inalterado. Esse resultado pode ser atribuído a um posicionamento mais posterior da língua durante o exame do paciente em posição supina durante a TCMS.^{4,17,21} Essa queda posterior da língua para o interior da orofaringe, que apareceu em todos os indivíduos, pode ter mascarado o volume verdadeiro desse sítio anatômico nas crianças com RB sem aumento de tonsilas palatinas. Portanto, uma redução falso-positiva das vias aéreas pôde ser observada na tomografia computadorizada de pacientes em posição supina. Nossos achados em relação à orofaringe devem ser diferentes dos estudos anteriores que usaram tomografia computadorizada de feixe côncavo (TCFC) na posição sentada. No entanto, entendemos que quando as crianças estão em posição supina, elas são colocadas em uma condição mais próxima da posição de dormir do que se estivessem sentadas, a qual é usada pela maioria dos equipamentos de TCFC. Outra vantagem da TCMS, em comparação com a TCFC, é o tempo de aquisição. A TCMS é significativamente mais rápida (1,57 segundo) em contraste com a TCFC (40 segundos), facilita o exame de crianças pequenas não colaborativas e reduz o viés dos movimentos respiratórios que ocorrem em exames demorados.^{21,22}

Várias metodologias têm sido propostas para a avaliação das vias aéreas em radiografias laterais^{1,2,10} e imagens de TC.^{6,8,14,23} Uma revisão dos dados publicados anteriormente sobre esse tópico mostra que a definição anatômica das vias aéreas tem sido extremamente variável e não baseada em parâmetros anatômicos precisos.^{8,10,13} Neste estudo,

usamos os parâmetros anatômicos reais, como definido nas tabelas 1-3. Em vez de usar a espinha nasal anterior como o limite anterior da cavidade nasal,^{6,15,24} consideramos toda a extensão do nariz até a abertura da narina para as medidas volumétricas. Além disso, o limite superior da cavidade nasal foi mais apurado. Em um estudo anterior, a medida da altura da cavidade nasal foi significativamente subcalculada. Para aumentar a validade das medidas da nasofaringe, a coana foi considerada a sua parede anterior. Estudos anteriores não avaliaram a nasofaringe de maneira adequada porque, na maioria dos casos, uma parte significativa da cavidade nasal foi incluída na nasofaringe.^{6,10,20}

Este é um estudo pioneiro na avaliação de mudanças no volume em 3D de sítios específicos das vias aéreas superiores. Nosso método de mensuração e apresentação de resultados pode contribuir para futuras investigações científicas de avaliação das vias aéreas superiores em 3D, pois é baseado em parâmetros anatômicos, e não referências anatômicas de conveniência, que não representam a verdadeira anatomia. As evidências da presente investigação confirmaram que as avaliações volumétricas de vias aéreas superiores por TCMS são bastante reproduzíveis. Adicionamos informações que mostram que é provável que a hipertrofia de conchas e a hiperplasia de tonsila faríngea sejam encontradas nos casos em que os volumes da cavidade nasal e da nasofaringe estejam reduzidos. O volume da orofaringe nas medidas da TCMS não está associado à obstrução clínica das tonsilas palatinas. Pesquisas adicionais são necessárias para elucidar a associação entre obstrução causada pela tonsila palatina e seu efeito sobre as vias aéreas em crianças com RB quando em posição sentada e em decúbito dorsal.

Como comentário final, é importante notar que a indicação de TCMS não é rotineira na avaliação de crianças com respiração bucal e deve ser reservada para casos excepcionais, mas não tão raros.

Conclusões

Com base nos achados volumétricos da TCMS e no diagnóstico otorrinolaringológico, as seguintes conclusões podem ser apresentadas:

- 1) O volume da cavidade nasal estava reduzido nos pacientes diagnosticados com conchas hipertróficas.
- 2) A nasofaringe estava reduzida nos pacientes diagnosticados com hiperplasia de tonsila faríngea.
- 3) O volume da orofaringe das crianças respiradoras orais e tonsilas palatinas obstrutivas foi semelhante ao das crianças respiradoras orais sem obstrução de vias aéreas.

Conflitos de interesse

Os autores declaram não haver conflitos de interesse.

Agradecimentos

A Paula Cheib Vilefort por sua amável contribuição na arte.

Referências

1. Souki MQ, Souki BQ, Franco LP, Becker HM, Araújo EA. Reliability of subjective, linear, ratio and area cephalometric measurements in assessing adenoid hypertrophy among different age groups. *Angle Orthod*. 2012;82:1001-7.
2. Schwab RJ, Goldberg AN. Upper airway assessment: radiographic and other imaging techniques. *Otolaryngol Clin North Am*. 1998;31:931-68.
3. Modrzynski M, Zawisza E. An analysis of the incidence of adenoid hypertrophy in allergic children. *Int J Pediatr Otorhinolaryngol*. 2007;71:713-9.
4. Magnusson A, Bjerkin K, Nilsson P, Jönsson F, Marcusson A. Nasal cavity size, airway resistance, and subjective sensation after surgically assisted rapid maxillary expansion: a prospective longitudinal study. *Am J Orthod Dentofac Orthop*. 2011;140:641-51.
5. Lenza MG, Lenza MM, Dalstra M, Melsen B, Cattaneo PM. An analysis of different approaches to the assessment of upper airway morphology: a CBCT study. *Orthod Craniofac Res*. 2010;13:96-105.
6. El H, Palomo JM. Measuring the airway in 3 dimensions: a reliability and accuracy study. *Am J Orthod Dentofac Orthop*. 2010;137 Suppl. S50.e1-9; discussion S50-2.
7. Gribel BF, Gribel MN, Frazão DC, McNamara JA Jr, Manzi FR. Accuracy and reliability of craniometric measurements on lateral cephalometry and 3D measurements on CBCT scans. *Angle Orthod*. 2011;81:26-35.
8. Guijarro-Martínez R, Swennen GR. Cone-beam computerized tomography imaging and analysis of the upper airway: a systematic review of the literature. *Int J Oral Maxillofac Surg*. 2011;40:1227-37.
9. Alves M Jr, Baratieri C, Mattos CT, Brunetto D, Fontes Rda C, Santos JR, et al. Is the airway volume being correctly analyzed? *Am J Orthod Dentofac Orthop*. 2012;141:657-61.
10. Major MP, Flores-Mir C, Major PW. Assessment of lateral cephalometric diagnosis of adenoid hypertrophy and posterior upper airway obstruction: a systematic review. *Am J Orthod Dentofac Orthop*. 2006;130:700-8.
11. Grauer D, Cevidanes LS, Styner MA, Ackerman JL, Proffit WR. Pharyngeal airway volume and shape from cone-beam computed tomography: relationship to facial morphology. *Am J Orthod Dentofac Orthop*. 2009;136:805-14.
12. Subtelny JD, Baker HK. The significance of adenoid tissue in velopharyngeal function. *Plast Reconstr Surg*. 1956;17:235-50.
13. Alsufyani NA, Flores-Mir C, Major PW. Three-dimensional segmentation of the upper airway using cone beam CT: a systematic review. *Dentomaxillofac Radiol*. 2012;41:276-84.
14. Ghoneima A, Kula K. Accuracy and reliability of cone-beam computed tomography for airway volume analysis. *Eur J Orthod*. 2013;35:256-61.
15. El H, Palomo JM. Airway volume for different dentofacial skeletal patterns. *Am J Orthod Dentofac Orthop*. 2011;139:e511-21.
16. Zhang L, Mendoza-Sassi RA, César JA, Chadha NK. Intranasal corticosteroids for nasal airway obstruction in children with moderate to severe adenoidal hypertrophy. *Cochrane Database Syst Rev*. 2008:CD006286.
17. Cassano P, Gelardi M, Cassano M, Fiorella ML, Fiorella R. Adenoid tissue rhinopharyngeal obstruction grading based on fiberoptic findings: a novel approach to therapeutic management. *Int J Pediatr Otorhinolaryngol*. 2003;67:1303-9.
18. Brodsky L, Koch RJ. Anatomic correlates of normal and diseased adenoids in children. *Laryngoscope*. 1992;102:1268-74.
19. Guijarro-Martínez R, Swennen GR. Three-dimensional cone beam computed tomography definition of the anatomical

- subregions of the upper airway: a validation study. *Int J Oral Maxillofac Surg.* 2013;42:1140–9.
20. Aboudara C, Nielsen I, Huang JC, Maki K, Miller AJ, Hatcher D. Comparison of airway space with conventional lateral headfilms and 3-dimensional reconstruction from cone-beam computed tomography. *Am J Orthod Dentofac Orthop.* 2009;135: 468–79.
 21. Pae EK, Lowe AA, Sasaki K, Price C, Tsuchiya M, Fleetham JA. A cephalometric and electromyographic study of upper airway structures in the upright and supine positions. *Am J Orthod Dentofac Orthop.* 1994;106:52–9.
 22. Al-Noury K, Lotfy A. Role of multislice computed tomography and local contrast in the diagnosis and characterization of choanal atresia. *Int J Pediatr.* 2011;2011:280763.
 23. Ursi W, Zinsly SR, Moraes LC, Moura P. Assessment of pharyngeal airway space using cone-beam computed tomography. *Dent Press J Orthod.* 2010;15:150–8.
 24. Claudino LV, Mattos CT, Ruellas AC, Sant’Anna EF. Pharyngeal airway characterization in adolescents related to facial skeletal pattern: a preliminary study. *Am J Orthod Dentofac Orthop.* 2013;143:799–809.