



ARTIGO ORIGINAL

## Arteriovenous malformation of the external ear: a clinical assessment with a scoping review of the literature<sup>☆</sup>



Shin Hye Kim<sup>a,b</sup>, Seung Hoon Han<sup>b</sup>, Yoonjae Song<sup>b</sup>, Chang Sik Park<sup>c</sup> e Jae-Jin Song<sup>b,\*</sup>

<sup>a</sup> Korea University Medical Center, Korea University College of Medicine, Department of Otorhinolaryngology-Head and Neck Surgery, Seoul, Coreia

<sup>b</sup> Seoul National University Bundang Hospital, Seoul National University College of Medicine, Department of Otorhinolaryngology-Head and Neck Surgery, Seongnam, Coreia

<sup>c</sup> Seoul National University Bundang Hospital, Seoul National University College of Medicine, Department of Plastic Surgery, Seongnam, Coreia

Recebido em 20 de maio de 2016; aceito em 20 de setembro de 2016

Disponível na Internet em 16 de junho de 2017

### KEYWORDS

Ear;  
Tinnitus;  
Arteriovenous malformations;  
Embolization, therapeutic;  
Surgical procedures, operative

### Abstract

**Introduction:** Auricular Arteriovenous Malformation of the external ear is a rarely encountered disease; in particular, arteriovenous malformation arising from the auricle, with spontaneous bleeding, has seldom been reported.

**Objective:** In the current study, we report an unusual case of late-onset auricular arteriovenous malformation originating from the posterior auricular artery that was confirmed by computed tomographic angiography. The case was successfully managed by pre-surgical intravascular embolization followed by total lesion excision. Prompted by this case, we also present a scoping review of the literature.

**Methods:** A case of a 60 year-old man with right auricular arteriovenous malformation treated in our tertiary care center, and 52 patients with auricular arteriovenous malformation described in 10 case reports and a retrospective review are presented. Auricular arteriovenous malformation can manifest as swelling of the ear, pulsatile tinnitus, pain, and/or bleeding. On physical examination, a pulsatile swelling and/or a tender mass is evident. When arteriovenous malformation is suspected, the lesions should be visualized using imaging modalities that optimally detect vascular lesions, and managed via embolization, mass excision, or auricular resection. Effectiveness of the various diagnostic methods used and the treatment outcomes were analyzed.

DOI se refere ao artigo: <http://dx.doi.org/10.1016/j.bjorl.2016.09.004>

<sup>☆</sup> Como citar este artigo: Kim SH, Han SH, Song Y, Park CS, Song J-J. Arteriovenous malformation of the external ear: a clinical assessment with a scoping review of the literature. Braz J Otorhinolaryngol. 2017;83:683–90.

\* Autor para correspondência.

E-mail: [jjsong96@gmail.com](mailto:jjsong96@gmail.com) (J. Song).

A revisão por pares é da responsabilidade da Associação Brasileira de Otorrinolaringologia e Cirurgia Cérvico-Facial.

**PALAVRAS-CHAVE**

Orelha;  
Zumbido;  
Malformações  
arteriovenosas;  
Embolização,  
terapêutica;  
Procedimentos  
cirúrgicos,  
operatórios

**Results:** Various imaging modalities including Doppler sonography, computed tomographic angiography, magnetic resonance angiography, and/or transfemoral cerebral angiography were used to diagnose 38 cases reported in the literature. In another 15 cases, no imaging was performed; treatment was determined solely by physical examination and auscultation. Of the total of 53 cases, 12 were not treated (their symptoms were merely observed) whereas 20 underwent therapeutic embolization. In total, 32 patients, including 1 patient who was not treated and 10 with persistent or aggravated arteriovenous malformation after previous embolization, underwent mass excision or auricular resection depending on the extent of the lesion. No major postoperative complication was recorded. The postoperative follow-up duration varied from 1 month to 19 years, and only one case of unresectable, residual cervicofacial arteriovenous malformation was recorded.

**Conclusion:** Auricular arteriovenous malformation is a rarely encountered disease, but should be suspected if a patient presents with a swollen ear and pulsatile tinnitus. Appropriate imaging is essential for diagnosis and evaluation of the extent of disease. As embolization affords only relatively poor control, total surgical removal of the vascular mass is recommended.

© 2016 Associação Brasileira de Otorrinolaringologia e Cirurgia Cérvico-Facial. Published by Elsevier Editora Ltda. This is an open access article under the CC BY license (<http://creativecommons.org/licenses/by/4.0/>).

---

**Malformação arteriovenosa da orelha externa: avaliação clínica com revisão abrangente da literatura**

**Resumo**

**Introdução:** Malformação Arteriovenosa Auricular da orelha externa é uma doença raramente observada, em particular, na região da aurícula, com hemorragia espontânea, tem sido infrequentemente relatada.

**Objetivo:** No presente estudo, relatamos um caso incomum de malformação arteriovenosa auricular de início tardio originária da artéria auricular posterior confirmada por angiotomografia computadorizada. O caso foi controlado com sucesso por embolização endovascular pré-cirúrgica seguida por excisão completa da lesão. Além disso, nós também apresentamos uma revisão abrangente da literatura.

**Método:** Um homem de 60 anos de idade com malformação arteriovenosa auricular direita tratado em nosso centro de atendimento terciário e 52 pacientes com malformação arteriovenosa auricular descritos em 10 relatos de casos e um estudo de revisão são apresentados. A malformação arteriovenosa auricular pode manifestar-se como inchaço da orelha, zumbido pulsátil, dor e/ou sangramento. Ao exame físico, um edema pulsátil e/ou uma massa sensível é evidente. Quando há suspeita de malformação arteriovenosa, as lesões devem ser visualizadas usando modalidades de imagem que detectam de maneira ideal as lesões vasculares, e tratadas por meio de embolização, excisão total da lesão, ou ressecção auricular. A eficácia dos vários métodos de diagnóstico utilizados e os desfechos do tratamento foram analisados.

**Resultados:** Várias modalidades de imagem, incluindo ultrassonografia Doppler, angiotomografia computadorizada, angiografia por ressonância magnética e/ou angiografia cerebral transfemoral foram usadas para diagnosticar 38 casos relatados na literatura. Em outros 15 casos, nenhuma imagem foi realizada; o tratamento foi determinado unicamente pelo exame físico e ausculta. Do total de 53 casos, 12 não foram tratados (os seus sintomas foram apenas observados), enquanto que 20 foram submetidos a embolização terapêutica. No total, 32 doentes, incluindo um paciente que não foi tratado e 10 com malformação arteriovenosa persistente ou agravada após a embolização anterior, foram submetidos a excisão completa da lesão ou ressecção auricular, dependendo da extensão da lesão. Nenhuma complicação pós-operatória importante foi registrada. O tempo de seguimento pós-operatório variou de 1 mês a 19 anos, e apenas um caso de malformação arteriovenosa cervicofacial irredutível, residual foi registrado.

**Conclusão:** A malformação arteriovenosa auricular é uma doença raramente encontrada, mas deve ser suspeitada se um paciente apresentar orelha inchada e zumbido pulsátil. A imagem apropriada é essencial para o diagnóstico e avaliação da extensão da doença. Como a embolização proporciona apenas um controle relativamente precário, a remoção cirúrgica total da lesão vascular é recomendada.

© 2016 Associação Brasileira de Otorrinolaringologia e Cirurgia Cérvico-Facial. Publicado por Elsevier Editora Ltda. Este é um artigo Open Access sob uma licença CC BY (<http://creativecommons.org/licenses/by/4.0/>).

---

## Introdução

Uma malformação arteriovenosa (MAV) é uma conexão anormal entre uma ou mais artérias e veias, ignora o sistema capilar.<sup>1</sup> Na maioria dos casos, a MAV surge a partir da zona intracraniana, mas ocasionalmente tem origem nos vasos extracranianos.<sup>2</sup> Em uma revisão retrospectiva de 81 pacientes com MAV da cabeça e pescoço, o local mais comum foi a bochecha (31%), seguida por uma das orelhas (16%).<sup>3</sup> A MAV quase sempre está presente ao nascimento, mas se manifesta mais tardiamente na vida.

Aqui, relatamos um caso incomum de MAV auricular originária da artéria auricular posterior de início tardio. Além disso, uma revisão abrangente da literatura nos possibilita discutir os papéis desempenhados por imagem no diagnóstico e tratamento de MAV.

## Material e método

### Critérios de pesquisa

Ao fazer pesquisas no PubMed (<http://www.ncbi.nlm.nih.gov/pubmed/>), aderiu-se à diretriz do Prisma (Itens de relatório preferidos para revisões sistemáticas e metanálises), para identificar todos os estudos sobre MAV da orelha externa.<sup>4</sup> As palavras-chave usadas foram “malformação arteriovenosa” e “orelha” e a busca foi limitada a artigos no idioma inglês. MAV provenientes do meato auditivo externo ou das áreas pré ou retroauriculares foram excluídas.

### Nosso caso e revisão da literatura

Tratamos um homem de 60 anos com MAV auricular do lado direito. O estudo foi aprovado pelo conselho de revisão institucional do Instituto de Pesquisa Clínica em nosso centro (B-1601-329-002). A revisão da literatura identificou 52 pacientes com MAV descritos em 11 relatos (dez relatos de casos e uma revisão retrospectiva). Os dez relatos de casos trataram de 11 casos de MAV auricular e a única revisão analisada, 41 casos. As principais queixas, duração dos sintomas, eventos que agravaram as MAV e história de sangramento AVM, espontâneo foram analisadas.

### Processo de diagnóstico e diagnóstico diferencial

A lateralidade, localização e extensão da MAV foram investigadas. Várias modalidades de diagnóstico por imagem, inclusive ultrassonografia com Doppler (SD), angiotomografia do osso temporal (ATCOT), angiografia por ressonância magnética (ARM) e/ou angiografia cerebral transfemoral (ATCTF), foram empregadas em casos individuais e os achados das modalidades de diagnóstico-chave foram revisados. Em pacientes que se submeteram a angiografia diagnóstica, resumiram-se às principais artérias e aos vasos nutrízes.

## Opções e desfechos do tratamento

As opções de tratamento de MAV incluíram observação, embolização, excisão de lesão ou ressecção auricular. Após o tratamento, a condição clínica foi descrita como controlada, melhorada, persistente ou agravada. Também exploramos a aplicação de procedimentos de reconstrução, como enxerto de pele de espessura parcial (EPEP) e reconstrução auricular total. As complicações pós-operatórias, durações de acompanhamento e estado final foram revisados.

## Resultados

### Nossa experiência com início tardio de MAV

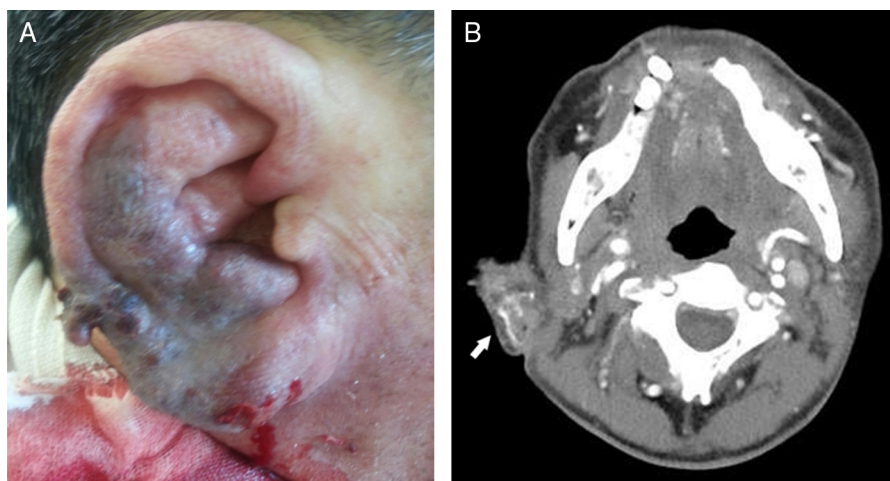
Homem de 60 anos chegou ao departamento de emergência com sangramento espontâneo maciço da orelha direita. Tinha uma história de edema recorrente da aurícula direita e zumbido pulsátil. Três anos antes, o paciente já havia sido atendido na nossa clínica com edema auricular recorrente e fora diagnosticado com um oto-hematoma, devido ao aspecto da aurícula, semelhante à couve-flor.

Ao exame físico, a aurícula direita exibiu edema excessivo e mudança de cor (fig. 1A). A membrana timpânica e o meato acústico externo encontravam-se normais. ATCOT revelou alargamento da hélice direita e uma lesão vascular emaranhada (fig. 1B). Suspeitou-se de MAV auricular, e uma embolização transarterial com ACTF foi feita. A artéria principal de alimentação da MAV originava-se da artéria auricular posterior, que foi completamente embolizada com cola (fig. 2A). Após a embolização, o sangramento foi controlado, mas houve necrose isquêmica da pele auricular (fig. 2B e 2C). Duas semanas depois, a fronteira da pele necrosada tornou-se delimitada (fig. 3A), e, então, foi planejada a excisão total da lesão.

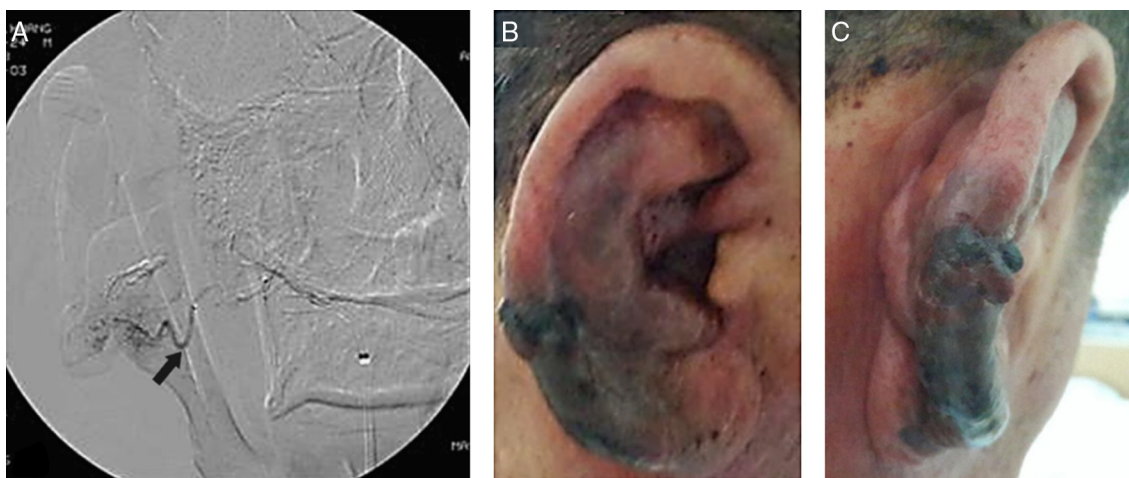
Sob anestesia local, fez-se uma incisão ao longo do plano vertical da aurícula direita e a lesão de MAV foi totalmente ressecada (fig. 3B). A pele necrosada adjacente foi removida e fez-se fechamento primário (fig. 3C). O paciente recuperou-se sem quaisquer complicações. Aos seis meses de pós-operatório, a aurícula estava bem cicatrizada, sem qualquer evidência de recorrência.

### Demografia e sintomas de pacientes com MAV

A tabela 1 resume os achados de 12 estudos em 53 casos de MAV auricular.<sup>1,5,6</sup> Dos 11 relatos de casos, sete eram homens e quatro mulheres, com média de 21 (15-45) anos. Na revisão retrospectiva de 41 casos, a predominância entre os sexos não foi mencionada e a idade média foi de 26 (1-55) anos. As queixas principais foram edema da orelha, zumbido pulsátil, dor intermitente, perda auditiva e/ou sangramento espontâneo profuso. Cerca de dois terços dos pacientes relataram que seus sintomas começaram em uma idade muito jovem. Sete pacientes relataram que suas MAV se tornaram agravadas durante a puberdade e seis tinham histórias de trauma.



**Figura 1** Achados macroscópicos e de angiogramografia de osso temporal na orelha de um homem de 60 anos, como registrado na sala de emergência: (A) O paciente apresentou edema na orelha e sangramento maciço espontâneo; (B) Angiotomografia de osso temporal revelou uma lesão emaranhada vascular auricular do lado direito (seta branca).



**Figura 2** Embolização terapêutica pré-operatória com angiografia cerebral transfemoral e achados macroscópicos na orelha três dias após a embolização: (A) Angiografia cerebral transfemoral revelou vasos tortuosos grandes e inúmeros vasos pequenos. O principal vaso de alimentação da malformação arteriovenosa originou-se da artéria auricular posterior (seta preta) e foi completamente ocluído com cola; (B) e (C) Após embolização, o sangramento parou, mas a necrose isquêmica da pele evoluiu.

## Diagnóstico

A [tabela 1](#) mostra estudo de diagnóstico importante e seus achados. Em 38 dos 53 casos, SD, ATCOT, ARM e/ou ACTF nada revelaram nada em termos de diagnóstico. Nenhuma imagem foi feita nos outros 15 casos; o tratamento foi determinado unicamente pelo exame físico e ausculta.<sup>5,7</sup> Na angiografia, os vasos de alimentação mais comuns foram o auricular posterior, temporal superficial e artérias occipitais.

## Desfechos de manejo e tratamento

O fluxograma da [figura 4](#) mostra as opções e os desfechos de tratamento. Doze dos 53 pacientes foram inicialmente acompanhados sem qualquer tratamento. Desses, as MAV persistiram em dez e se agravaram em dois. Desses dois

últimos, um foi submetido à ressecção auricular e o outro rejeitou uma cirurgia. Vinte pacientes foram submetidos à embolização terapêutica. Desses, as MAV melhoraram em três, mas agravaram em 17. Desses 17, dez foram submetidos à excisão de lesão de MAV ou ressecção auricular.

Foram submetidos 21 pacientes a excisão de lesão de MAV ou ressecção auricular como tratamento inicial. Entre esses pacientes, além de outros 11 que se submeteram a excisão ou ressecção como tratamento de salvamento, 22 (69%) foram controlados e nove (28%) melhoraram; apenas um apresentou MAV irrissecável persistente na região adjacente. Nos 32 pacientes o fechamento da ferida foi feito por fechamento linear simples (n = 18); EPEP (n = 10); reconstrução imediata com estrutura cartilaginosa auricular de resgate coberta por retalho temporoparietal (n = 1), retalho local expandido (n = 1), retalho de avanço (n = 1) e retalho livre

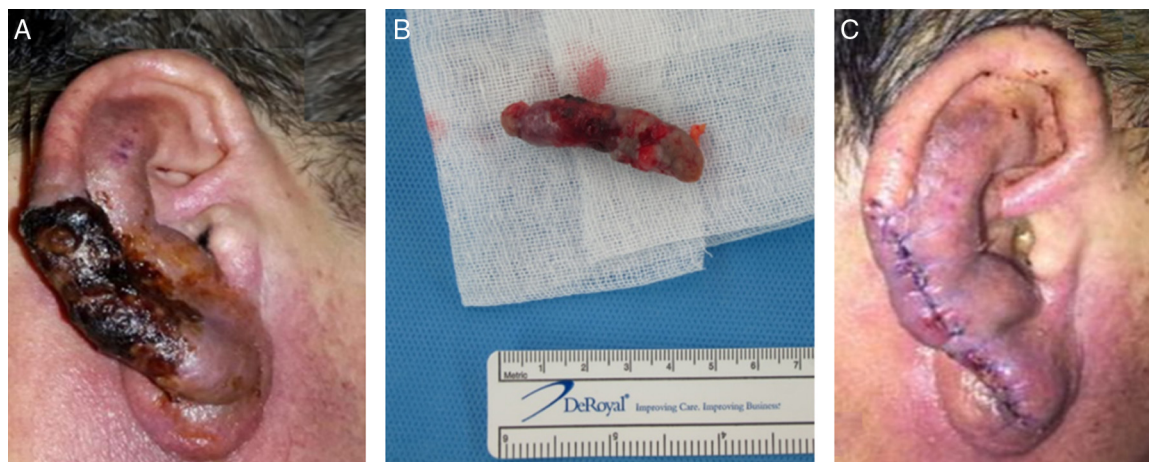
**Tabela 1** Resumo de casos que mostra malformação arteriovenosa da orelha externa a partir de literaturas anteriores relacionadas e o presente estudo

	Ramadass T (2000) <sup>9</sup>	Pham TH (2001) <sup>12</sup>	Wu JK (2005) <sup>5</sup>	Meher R (2008) <sup>11</sup>	Saxena SK (2008) <sup>10</sup>
Nº de pacientes	1	1	41	2	1
Idade	25An	41An	26An (1A–55A)	16An, 22An	21An
Sexo	M	M	Não descrito	M, F	F
Nacionalidade	Bangladesh	EUA	EUA e França	Índia	Índia
Queixa principal	Edema de orelha, sangramento profuso	Edema de orelha, ZP intermitente, sangramento	ZP (51,2%), Sangramento (41,5%), Dor (29,3%), Ruído/tremor (24,4%)	Pct.1: dor intermitente/Pct.2: Edema de orelha, ZP	Edema de orelha, ZP
Duração do sintoma	7An	6An		10An, 15An	
História de sangramento	Várias vezes	Várias vezes		Pct.2: 2 vezes	Nenhum
Local da lesão	Aurícula D	Aurícula E	Aurícula e envolvimento extra-auricular (Retroauricular: 46,3%, Pescoço: 22%, Nenhum: 22%)	Aurícula D	Aurícula D
Exame diagnóstico importante/achados	A/vasos aumentados e tortuosos	A/rede difusa de desvios	A e/ou RM: 65,9%	Pct.1: SD/áreas anecoicas dilatadas múltiplas, Pct.2: ARM/estruturas serpiginosas aumentadas	A/desvios difusos com ATS
Principais vasos de alimentação	AAP, AO	AAP, ATS, AO	AAP, ATS, AO	Pct.2: AAP, ATS	ATS
Tratamento	Excisão e EPEP, elevação da orelha após 4M	Excisão e EPEP após embolização	Observação (n = 12; 29,3%), Embolização (n = 9; 21,9%), ressecção auricular com embolização (n=20, 48.8%)	Pct.1,2: Excisão e EPEP	Falha de embolização, excisão após ligação da artéria de alimentação
Duração do acompanhamento/estado final	4M/acompanhamento perdido após 2ª operação	2An/sem recorrência	5An (1–19An)/20 pacientes com amputação: controlado (n = 16), melhorado (n = 3), persistente (n = 1)		3An/sem recorrência

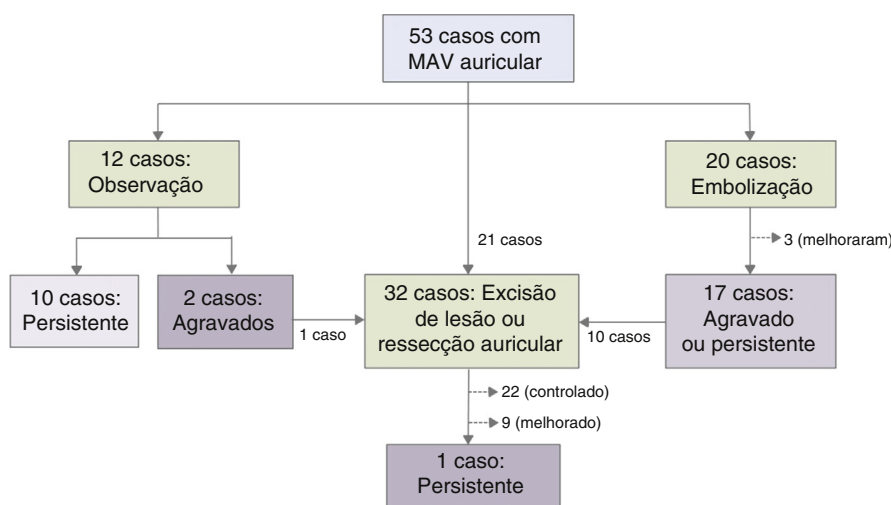
Tabela 1 (Continuação)

	Woo HJ (2008) <sup>13</sup>	Whitty LA (2009) <sup>8</sup>	Prasad KC (2011) <sup>14</sup>	Goel A (2011) <sup>15</sup>	Meena BK (2013) <sup>1</sup>	Dixit SG (2013) <sup>6</sup>	Kim SH (este estudo)
Nº de pacientes	1	1	1	1	1	1	1
Idade	20An	15An	45An	22An	21An	21An	60An
Sexo	M	M	M	F	F	M	M
Nacionalidade	Coreia	EUA	Índia	Índia	Índia	Índia	Coreia
Queixa principal	ZP	Edema de orelha, dor intermitente	Edema de orelha	Edema de orelha, ZP	Edema de orelha, ZP	Edema de orelha	Edema de orelha, sangramento maciço, ZP 3A
Duração do sintoma	7M	2An	2-3An	4An	1An	Desde o nascimento	3A
História de sangramento		Nenhuma		2 vezes	2 vezes	Nenhuma	
Local da lesão	Aurícula E	Aurícula E		Aurícula D	Aurícula E		Aurícula D
Exame diagnóstico importante/achados	RM/sinal anormal expressando intensidade da lesão	Ausculca/ruído audível	A/MAV lesão e AAP aneurisma	SD	SD,ATC/estruturas serpiginosas aumentadas	ARM/vaso tortuoso anormal	ATC/lesão emaranhada vascular interna
Principais vasos de alimentação	AAP, ATS		AAP		AAP, ATS	AAP	AAP
Tratamento	Falha na embolização, excisão	Excisão	Ligação de vaso e excisão de lesão	Excisão e EPEP	Excisão	Embolização sob abordagem externa	Excisão após embolização
Duração do acompanhamento/estado final	2A/sem recorrência	1M/sem recorrência	2A/sem recorrência				3M/sem recorrência

A, angiografia; AAP, artéria auricular posterior; An, ano; AO, artéria occipital; ARM, angiografia por ressonância magnética; ATC, angiotomografia; ATS, artéria temporal superficial; D, direita; E, esquerda; EPEP, enxerto de pele de espessura parcial; M, mês; SD, ultrassonografia Doppler; VAV, malformação arteriovenosa; ZP, zumbido pulsátil.



**Figura 3** Achados macroscópicos da orelha em duas semanas após embolização e excisão total da malformação arteriovenosa. (A) Duas semanas após a embolização transarterial, a fronteira da lesão necrosada da pele tornou-se distinta; (B) A pele necrosada e a lesão da malformação arteriovenosa foi excisada sob anestesia local. As dimensões da lesão eram de  $4,8 \times 1,2 \times 1,2 \text{ cm}^3$ ; (C) A aurícula foi fechada sob tensão mínima.



**Figura 4** Fluxograma do tratamento de 53 pacientes com malformações arteriovenosas auriculares.

(n = 1). Um paciente foi submetido a cirurgia em dois estágios: ressecção auricular e EPEP inicialmente e criação lóbulo da orelha e elevação da orelha secundariamente.<sup>8</sup> Nenhuma das principais complicações de pós-operatório foi observada, exceto zumbido transitório em um paciente e necrose da pele no local do fechamento de ferida, em dois.<sup>7</sup> O tempo de acompanhamento pós-operatório variou de um mês a 19 anos e apenas um caso teve MAV cervicofacial residual.<sup>7</sup>

## Discussão

Schobinger classificou MAV em quatro estágios. Os sintomas do estágio I (quiescente) são pele quente e descolorida; os de estágio II (expansão) são ruído, pulsação e edema. O estágio III (destruição) é caracterizado por dor, ulceração e sangramento; enquanto o estágio IV (descompensação) apresenta insuficiência cardíaca.<sup>3,9</sup> Os sinais e sintomas

de apresentação correlacionam-se com o estágio de MAV. Embora muitas MAV sejam assintomáticas, elas podem alternativamente desencadear dor intensa e/ou sangramento. Os sintomas mais comuns são pulsação (51,2%), sangramento (41,5%) e dor (29,3%).<sup>7</sup> A audição também pode deteriorar, presumivelmente porque o ruído é audível.<sup>10-13</sup> Existem dois tipos de MAV no que diz respeito à velocidade de fluxo: rápido e lento.<sup>14</sup> A maioria das regiões de fluxo rápido é de fístulas arteriovenosas, enquanto as MAV de fluxo lento são produzidas por lesões venosas, capilares ou linfáticas.<sup>14</sup> A classificação baseada na velocidade de fluxo pode ser importante, pois diferentes opções de tratamento são necessárias para os dois tipos.

O aumento de uma MAV pode ser desencadeado por trauma, infecção ou influências hormonais.<sup>15</sup> No artigo de revisão de 41 pacientes com MAV, a expansão ocorreu durante a infância em sete, na adolescência em 14, na gravidez em dez e na idade adulta em dez.<sup>7</sup> Algumas MAV podem permanecer quiescentes até a adolescência e até mesmo na

idade adulta. Nosso paciente era bem mais velho do que os de outros relatos; além disso, anteriormente, a lesão havia sido diagnosticada, de forma equivocada, como um oto-hematoma. MAV é semelhante à orelha em couve-flor, pois ambas as doenças podem apresentar-se com uma aurícula deformada por edema. Como drenagem simples baseada em diagnóstico errado de oto-hematoma pode provocar sangramento maciço em caso de MAV, o diagnóstico diferencial da MAV de um oto-hematoma é importante.

Em dois casos, a intervenção cirúrgica foi planejada sob suspeita de MAV na ausência de dados de imagem.<sup>2</sup> No entanto, as modalidades de imagem são necessárias para um diagnóstico preciso da lesão vascular e confirmação da extensão. ARM ou ACTF revelou envolvimento auricular total em 24 (89%) casos, embora se tenha acreditado que 56,1% dos 27 pacientes exibiam apenas envolvimento parcial ao exame físico.<sup>7</sup> Embora a ACTF convencional seja invasiva, a técnica é útil para identificar o principal vaso nutriz e o portal de embolização apropriado.<sup>15</sup> A embolização guiada por ACTF é uma etapa terapêutica inicial bastante útil, mas a excisão cirúrgica é necessária na maioria dos casos, para evitar a recorrência.

O tratamento é desnecessário (especialmente em crianças) se a MAV for pequena e assintomática. Em um grupo não tratado de 12 pacientes, dois do estágio I e sete de estágio II mantiveram-se estáveis.<sup>3,7</sup> Se a MAV for sintomática, a excisão completa (precedida por embolização) é o tratamento de escolha.<sup>6</sup> Ligadura dos vasos arteriais ou excisão parcial deve ser evitada, porque uma nova circulação colateral irá se formar, desencadeará outro aumento.<sup>15,16</sup> Em nossa revisão abrangente, 17 de 20 pacientes submetidos a embolização inicial exibiram MAV agravadas ou persistentes. Wu et al. relataram que o tempo médio decorrido entre a última embolização e a ressecção final era de 5,6 anos (variação: 2-8).<sup>5</sup> Com base nesses resultados, conclui-se que a embolização é mais bem empregada apenas para reduzir a perda de sangue e facilitar a ressecção cirúrgica.

## Conclusão

Nosso caso foi inicialmente diagnosticado como um oto-hematoma devido à aurícula em couve-flor e o paciente apresentou-se três anos mais tarde com sangramento maciço. Para diagnosticar com precisão uma MAV, um exame físico minucioso, inclusive palpação, ausculta e imagem, é essencial. Na maioria dos casos de MAV auricular, o tratamento ideal é uma combinação de embolização super-seletiva e excisão cirúrgica completa.

## Financiamento

Este trabalho foi apoiado por uma bolsa da *Korea Health Technology R&D Project*, por meio do *Korea Health Institute Industry Development (KHIDI)*, financiado pelo Ministério da Saúde e Bem-Estar, República da Coreia (número de concessão HI14C2264).

## Conflitos de interesse

Os autores declaram não haver conflitos de interesse.

## Referências

1. Meher R, Varshney S, Pant HC. Arteriovenous malformation related to the pinna. *Hong Kong Med J*. 2008;14:157-9.
2. Raghu M, De R, Higgins N, Axon P. Spontaneous arteriovenous malformation of the external auditory meatus. *J Laryngol Otol*. 2004;118:912-3.
3. Kohout MP, Hansen M, Pribaz JJ, Mulliken JB. Arteriovenous malformations of the head and neck: natural history and management. *Plast Reconstr Surg*. 1998;102:643-54.
4. Moher D, Liberati A, Tetzlaff J, Altman DG, Group P. Preferred reporting items for systematic reviews and meta-analyses: the PRISMA statement. *Int J Surg*. 2010;8:336-41.
5. Whitty LA, Murray JD, Null WE, Elwood ET, Jones GE. An arteriovenous malformation of the external ear in the pediatric population: a case report and review of the literature. *Can J Plast Surg*. 2009;17:e45-7.
6. Pham TH, Wong BJ, Allison G. A large arteriovenous malformation of the external ear in an adult: report of a case and approach to management. *Laryngoscope*. 2001;111:1390-4.
7. Wu JK, Bisdorff A, Gelbert F, Enjolras O, Burrows PE, Mulliken JB. Auricular arteriovenous malformation: evaluation, management, and outcome. *Plast Reconstr Surg*. 2005;115:985-95.
8. Ramadass T, Sridhar K, Krishnan G, Sekhar PM, Narayanan N. Arterio venous malformation with auricular hypertrophy. *Indian J Otolaryngol Head Neck Surg*. 2000;52:307-9.
9. Seccia A, Salgarello M, Farallo E, Falappa PG. Combined radiological and surgical treatment of arteriovenous malformations of the head and neck. *Ann Plast Surg*. 1999;43:359-66.
10. Song JJ, An GS, Choi I, De Ridder D, Kim SY, Choi HS, et al. Objectification and differential diagnosis of vascular pulsatile tinnitus by transcanal sound recording and spectrotemporal analysis: a preliminary study. *Otol Neurotol*. 2016;37:613-20.
11. Kim SH, An GS, Choi I, Koo JW, Lee K, Song JJ. Pre-treatment objective diagnosis and post-treatment outcome evaluation in patients with vascular pulsatile tinnitus using transcanal recording and spectro-temporal analysis. *PLoS One*. 2016;11:e0157722.
12. Kim CS, Kim SY, Choi H, Koo JW, Yoo SY, An GS, et al. Transmastoid reshaping of the sigmoid sinus: preliminary study of a novel surgical method to quiet pulsatile tinnitus of an unrecognized vascular origin. *J Neurosurg*. 2016;152:441-9.
13. Song JJ, Kim YJ, Kim SY, An YS, Kim K, Lee SY, et al. Sinus wall resurfacing for patients with temporal bone venous sinus diverticulum and ipsilateral pulsatile tinnitus. *Neurosurgery*. 2015;77:709-17.
14. Gupta R, Agrawal A. Arteriovenous malformation of external ear and temporal region: a case report. *Int J Res Med Sci*. 2015;3:3427-9.
15. Saxena SK, Gopalakrishnan S, Megalamani SB, Kannan S, Shanmugapriya J. Arteriovenous malformation of the external ear. *Indian J Otolaryngol Head Neck Surg*. 2008;60:177-8.
16. Morandi X, Godey B, Riffaud L, Brassier G. Nontraumatic arteriovenous fistula of the superficial temporal artery. *Otolaryngol Head Neck Surg*. 2001;124:588-9.